This is a digital copy of a book that was preserved for generations on library shelves before it was carefully scanned by Google as part of a project to make the world's books discoverable online.

It has survived long enough for the copyright to expire and the book to enter the public domain. A public domain book is one that was never subject to copyright or whose legal copyright term has expired. Whether a book is in the public domain may vary country to country. Public domain books are our gateways to the past, representing a wealth of history, culture and knowledge that's often difficult to discover.

Marks, notations and other marginalia present in the original volume will appear in this file - a reminder of this book's long journey from the publisher to a library and finally to you.

Usage guidelines

Google is proud to partner with libraries to digitize public domain materials and make them widely accessible. Public domain books belong to the public and we are merely their custodians. Nevertheless, this work is expensive, so in order to keep providing this resource, we have taken steps to prevent abuse by commercial parties, including placing technical restrictions on automated querying.

We also ask that you:

+ *Make non-commercial use of the files* We designed Google Book Search for use by individuals, and we request that you use these files for personal, non-commercial purposes.

+ *Refrain from automated querying* Do not send automated queries of any sort to Google's system: If you are conducting research on machine translation, optical character recognition or other areas where access to a large amount of text is helpful, please contact us. We encourage the use of public domain materials for these purposes and may be able to help.

+ *Maintain attribution* The Google "watermark" you see on each file is essential for informing people about this project and helping them find additional materials through Google Book Search. Please do not remove it.

+ *Keep it legal* Whatever your use, remember that you are responsible for ensuring that what you are doing is legal. Do not assume that just because we believe a book is in the public domain for users in the United States, that the work is also in the public domain for users in other countries. Whether a book is still in copyright varies from country to country, and we can't offer guidance on whether any specific use of any specific book is allowed. Please do not assume that a book's appearance in Google Book Search means it can be used in any manner anywhere in the world. Copyright infringement liability can be quite severe.

About Google Book Search

Google's mission is to organize the world's information and to make it universally accessible and useful. Google Book Search helps readers discover the world's books while helping authors and publishers reach new audiences. You can search through the full text of this book on the web at `http://books.google.com/`

Über dieses Buch

Dies ist ein digitales Exemplar eines Buches, das seit Generationen in den Regalen der Bibliotheken aufbewahrt wurde, bevor es von Google im Rahmen eines Projekts, mit dem die Bücher dieser Welt online verfügbar gemacht werden sollen, sorgfältig gescannt wurde.

Das Buch hat das Urheberrecht überdauert und kann nun öffentlich zugänglich gemacht werden. Ein öffentlich zugängliches Buch ist ein Buch, das niemals Urheberrechten unterlag oder bei dem die Schutzfrist des Urheberrechts abgelaufen ist. Ob ein Buch öffentlich zugänglich ist, kann von Land zu Land unterschiedlich sein. Öffentlich zugängliche Bücher sind unser Tor zur Vergangenheit und stellen ein geschichtliches, kulturelles und wissenschaftliches Vermögen dar, das häufig nur schwierig zu entdecken ist.

Gebrauchsspuren, Anmerkungen und andere Randbemerkungen, die im Originalband enthalten sind, finden sich auch in dieser Datei – eine Erinnerung an die lange Reise, die das Buch vom Verleger zu einer Bibliothek und weiter zu Ihnen hinter sich gebracht hat.

Nutzungsrichtlinien

Google ist stolz, mit Bibliotheken in partnerschaftlicher Zusammenarbeit öffentlich zugängliches Material zu digitalisieren und einer breiten Masse zugänglich zu machen. Öffentlich zugängliche Bücher gehören der Öffentlichkeit, und wir sind nur ihre Hüter. Nichtsdestotrotz ist diese Arbeit kostspielig. Um diese Ressource weiterhin zur Verfügung stellen zu können, haben wir Schritte unternommen, um den Missbrauch durch kommerzielle Parteien zu verhindern. Dazu gehören technische Einschränkungen für automatisierte Abfragen.

Wir bitten Sie um Einhaltung folgender Richtlinien:

+ *Nutzung der Dateien zu nichtkommerziellen Zwecken* Wir haben Google Buchsuche für Endanwender konzipiert und möchten, dass Sie diese Dateien nur für persönliche, nichtkommerzielle Zwecke verwenden.

+ *Keine automatisierten Abfragen* Senden Sie keine automatisierten Abfragen irgendwelcher Art an das Google-System. Wenn Sie Recherchen über maschinelle Übersetzung, optische Zeichenerkennung oder andere Bereiche durchführen, in denen der Zugang zu Text in großen Mengen nützlich ist, wenden Sie sich bitte an uns. Wir fördern die Nutzung des öffentlich zugänglichen Materials für diese Zwecke und können Ihnen unter Umständen helfen.

+ *Beibehaltung von Google-Markenelementen* Das "Wasserzeichen" von Google, das Sie in jeder Datei finden, ist wichtig zur Information über dieses Projekt und hilft den Anwendern weiteres Material über Google Buchsuche zu finden. Bitte entfernen Sie das Wasserzeichen nicht.

+ *Bewegen Sie sich innerhalb der Legalität* Unabhängig von Ihrem Verwendungszweck müssen Sie sich Ihrer Verantwortung bewusst sein, sicherzustellen, dass Ihre Nutzung legal ist. Gehen Sie nicht davon aus, dass ein Buch, das nach unserem Dafürhalten für Nutzer in den USA öffentlich zugänglich ist, auch für Nutzer in anderen Ländern öffentlich zugänglich ist. Ob ein Buch noch dem Urheberrecht unterliegt, ist von Land zu Land verschieden. Wir können keine Beratung leisten, ob eine bestimmte Nutzung eines bestimmten Buches gesetzlich zulässig ist. Gehen Sie nicht davon aus, dass das Erscheinen eines Buchs in Google Buchsuche bedeutet, dass es in jeder Form und überall auf der Welt verwendet werden kann. Eine Urheberrechtsverletzung kann schwerwiegende Folgen haben.

Über Google Buchsuche

Das Ziel von Google besteht darin, die weltweiten Informationen zu organisieren und allgemein nutzbar und zugänglich zu machen. Google Buchsuche hilft Lesern dabei, die Bücher dieser Welt zu entdecken, und unterstützt Autoren und Verleger dabei, neue Zielgruppen zu erreichen. Den gesamten Buchtext können Sie im Internet unter `http://books.google.com` durchsuchen.

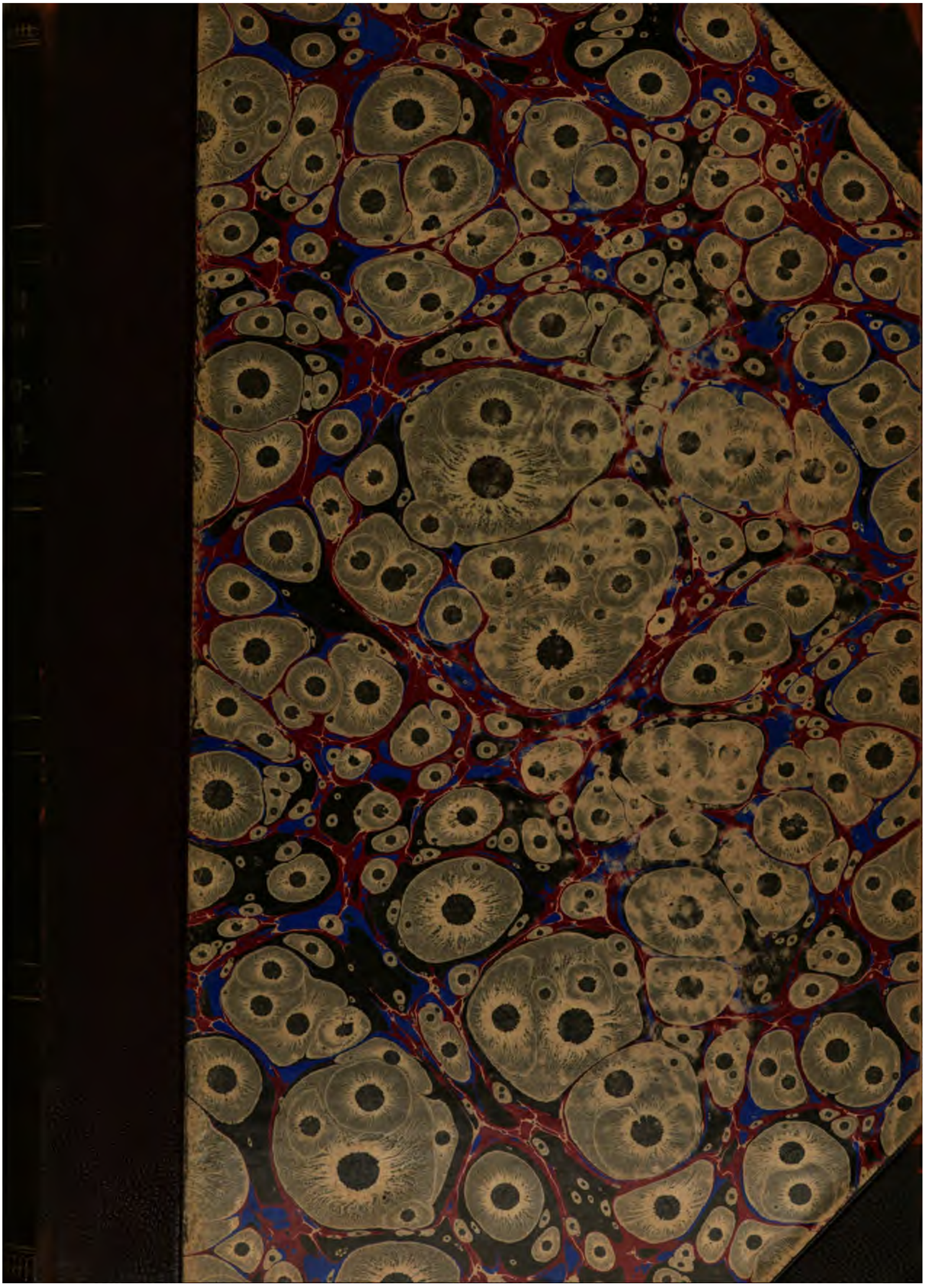





Fortschritte

auf dem Gebiete der

Röntgenstrahlen

Unter Mitwirkung von

Prof. Dr. **v. Bramann** in Halle, Prof. Dr. **v. Bruns** in Tübingen, Geh. Med.-Rat Prof. Dr. **Curschmann** in Leipzig, Geh. Med.-Rat Prof. Dr. **Czerny** in Heidelberg, Prof. Dr. **Forster** in Bern, Prof. Dr. **Grunmach** in Berlin, Prof. Dr. **Henschen** in Upsala, Prof. Dr. **Hoffa** in Würzburg, Prof. Dr. **Kölliker** in Leipzig, Prof. Dr. **Krause** in Altona, Oberarzt Dr. **Kümmell** in Hamburg, Prof. Dr. **Lenhartz** in Hamburg, Prof. Dr. **Lennander** in Upsala, Prof. Dr. **Oberst** in Halle, Geh. Med.-Rat Prof. Dr. **Riedel** in Jena, Prof. Dr. **Rumpf** in Hamburg, Geh. Med.-Rat Prof. Dr. **Schede** in Bonn, Prof. Dr. **F. Schultze** in Bonn, Oberarzt Dr. **Sick** in Hamburg, Geh. Reg.-Rat Prof. Dr. **Slaby** in Charlottenburg, Generaloberarzt Dr. **Schjerning** in Berlin, Generaloberarzt Dr. **Stechow** in Berlin, Prof. Dr. **Voller** in Hamburg und Prof. Dr. **J. Wolff** in Berlin

herausgegeben von

Dr. med. Deycke in Constantinopel und **Dr. med. Albers-Schönberg** in Hamburg

Zweiter Band

THE FRANCIS A. COUNTWAY
LIBRARY OF MEDICINE
BOSTON, MA

NOV 01 2003

Hamburg
Lucas Gräfe & Sillem
1898—1899

BOSTON MEDICAL
MAR 1 1902
LIBRARY.

2717

CATALOGUED
MAR 1 1902
E. H. B.

Inhalt.

Seite

Sehrwald, Das Wesen der Elektricität und Röntgenstrahlen 1
de la Camp, Zur Kasuistik der Lokalisation von Geschossen im Schädel mittels Röntgenstrahlen (Tafel I) 12
Beck, Vier verschiedene Typen der Olekranonfraktur (Tafel II) 14
Hahn, Durch Röntgenstrahlen geheiltes chronisches Ekzem (Tafel III, Fig. 4 u. 5) 16
Embden, Aktinogramme von Schädel und Hand eines Akromegalen (Tafel III, Fig. 1—3) 18
Albers-Schönberg, Über die Behandlung des Lupus und des chronischen Ekzems mit Röntgenstrahlen 20
Walter, Über den Betrieb des Induktionsapparates 29
Dollinger, Zweiter Bericht über die Arbeiten auf dem Gebiete der Röntgenstrahlen in Frankreich 36. 70
Lambertz, Über den Wert der Röntgenschen Strahlen für den Heeressanitätsdienst (Tafel IV, V, VI, VII) 51
Schüller, Syndactylie mit überschüssiger Phalangenanlage (Tafel VIII, Fig. 4 u. 5) 61
Hoffmann, Fremdkörper im Rückenmark und peripheren Nerven als Ursache von Lähmungen (Tafel VIII, Fig. 1—3) 65
Wildt, Die Erhöhung des Vakuums der Röntgenröhren durch den Gebrauch 68
Kratzenstein, Über einen Universaldurchleuchtungsschirm 70
Wörner, Zur Kasuistik der Wirbelsäulen-Verletzungen (Tafel IX, Fig. 1 u. 2) 83
Ulmer, Zu den Verletzungen des Fusses und Unterschenkels (Tafel X) 96
Wilmans, Verwechselung des Os intermedium cruris (Pfitzner) mit einem durch einen angeblichen Unfall abgesprengten Knochenstück (Shepherdsche Fraktur) (Tafel IX, Fig. 3) 100
Grisson, Beiderseitige Halsrippe (Tafel XI, Fig. 1) 103
Cowl, Zur Technik 104
Lauenstein, Actinogramm von Fractura colli femoris einer jetzt 92jährigen Frau (Tafel XI, Fig. 2 u. 3) 106
Levy, Neues aus der Röntgen-Technik 106
Gocht, Anklage wegen „fahrlässiger Körperverletzung" nach Anwendung der Röntgenstrahlen (Röntgendermatitis) 110
Gassmann und **Schenkel,** Ein Beitrag zur Behandlung der Hautkrankheiten mittelst Röntgenstrahlen 121
Hahn, Einige syphilitische Erkrankungen im Röntgenbilde (Tafel XII, Fig. 3—6) 132
Schiff, Die Behandlung des Lupus erythematodes mit Röntgenstrahlen (Tafel XIII) 135
Freund, Ein Vorschlag zur Verbesserung von Röntgenaufnahmen des Beckens 137
Gocht, Röntgographie oder Diagraphie?! 138
Albers-Schönberg, Bemerkungen zur Technik der therapeutischen Anwendung der Röntgenstrahlen 140
Julliard, Aus dem Hopital Cantonal Genève (Tafel XII, Fig. 1 u. 2) 141
Immelmann, Kann man mittelst Röntgenstrahlen Lungenschwindsucht schon zu einer Zeit erkennen, in der es durch die bisherigen Untersuchungsmethoden noch nicht möglich ist? 142
Walter, Über die Natur der Röntgenstrahlen 144
Dessauer, Konstruktion eines neuen einfachen Röntgeninventariums 150
Leick, Magnetische Kraftlinienbilder (Tafel XIV, XV, XVI) 165
Waitz, Zur Kasuistik der Frakturen am unteren Humerusende (Tafel XVII, Fig. 3—5) 168
Cowl, Eine Methode zur Gewinnung scharfer Bilder des Thorax-Inhalts während der Atmung (Tafel XVII, Fig. 1 u. 2) 169
Jedlička, Über die skiagraphische Diagnostik der Ellbogengelenksverletzungen (Tafel XVIII u. XIX, Fig. 1—3) 174
Brunner, Über eine neue Art der Diagraphie mit Hilfe der Röntgenstrahlen 178
Metzner, Röntgenuntersuchung und Handgelenksverletzungen (Tafel XIX, Fig 4 u. Tafel XVII, Fig. 6) 179

Seite

Metzner, Zur Kasuistik von Fremdkörpern im menschlichen Digestionstrakt 181
Walter, Über den Wehneltschen elektrolytischen Stromunterbrecher 181
Hirschmann, Centrifugen-Quecksilberunterbrecher mit kontinuierlich fliessendem Quecksilberstrahl . 187
Gassmann, Zur Histologie der Röntgenulcera 199
Kronacher, Die Verletzungen der kleinen Röhrenknochen, spec. die Frakturen (Tafel XX, XXI, XXII) 207
Kronacher, Zur Wladimiroff-Miculiczschen Fussgelenksresektion (Tafel XXII, Fig. 6—8) 212
Jutassy, Radiotherapie eines Naevus flammeus 213
Levy-Dorn, Aufnahmen mittels Röntgenstrahlen bei angehaltenem Atem (Tafel XXIII, Fig. 4) . . 216
Lauenstein, Luxation des os lunatum nach der vola zu nebst Fraktur des processus styloideus von Radius und Ulna (Tafel XXI, Fig. 1) 218
Lauenstein, Ein Fall von „Caries sicca" des Schultergelenkes im Röntgenbilde (Tafel XXIII, Fig. 2 u. 3) 219
Lauenstein, Fall von Bruch des chirurgischen Halses des Oberarmes und gleichzeitiger Knochenabsprengung (Tafel XXIII, Fig. 1) 219
Cowl und **du Bois-Reymond,** Die Stellung der Mittelhandknochen beim Spreizen der Finger (Tafel XXII, Fig. 1—5) 221
Walter, Röntgenröhren für starke Beanspruchung 222

Atlas der normalen und pathologischen Anatomie in typischen Röntgenbildern 81
Wolf-Becher, Zu Dr. Freunds Aufsatz „Vorschläge zur Verbesserung der Röntgenaufnahmen" . 220
Aufforderung zu einer Sammelforschung über die Wirkungen der Röntgenstrahlen auf den menschlichen Organismus 226
Vereine und Kongresse 43. 75. 114. 157. 190. 227
Bücherbesprechungen 44. 157. 189. 227
Journallitteratur 46. 79. 118. 160. 191. 229
Tafel I—XXIII.

Namenregister.

(Die Ziffern verweisen auf die Seiten; ein * bedeutet Originalartikel.)

Achard 72. 74. — Adam 232. — Aktiengesellschaft für Anilinfabrikation 178. — Albers-Schönberg 16. 17. 18. *20. 21. 24. 77. 103. 106. 115. 121. 127. 129 (2mal). 134 (4mal). 135. *140. 158. 173. 219. 220. 227. — Allard 42. 75. — Alsberg 163. 230. — Apostoli 128. 129. 206. — Archimedes 5. — Arnal 71. 75. — Arnold 77. — d'Arsonval 36. 73.

Bähr 49. 50. — Balthazard 40 (2mal). 42. 73. 74. 129. 195. — v. Bardeleben 102 (2mal). 192. 208. 212. — Bardet 196. — Barjon 61. — Barker 191. — Barthélemy 22. 40 (2mal). 45. 73. 127. 128. 196. 205. — Basch 197. — Bazy 42. 74. — Beauregard 40. 73. — Beck, C. *14. 48. 163. 176. 197. 232. — Beck, M. 20. — Behrendsen 51. 118. — Below 47. — Benedikt 81. 195. 197. 220. — Berall 235. — Bérard 42. 74. — v. Bergmann 191. — Bergonié 72 (3mal). 74 (2mal). — Bernhard 46. — Bertin-Sans 41. 73. — Berton, F. 20. — Besnier 121. — Blaikie, B. 20. — Blaise 40. 73. — Blasius 87. — Boas 77. 115. — Boinon 72. 74. — du Bois-Reymond *221. — Boisson 54. — Boleici, P. 47. — Bonnarme 42. 75. — Bonomo 20. — Bordier 40. 74. — Bose 154. — Botelli 235. — Bouchacourt 71. 75. — Bouchard 42. 74. 169. — Bourgade 42 (3mal). 71. 75 (5mal). — Bouvet 71. 75. — Bowles 22. — Bratz 65. — Brian 42. 75. — Bronson 127. 128. — Brühl 77. — Brun 72. 74. — Brunner *178. — Brünninghausen 106. — v. Bruns 49 (2mal). 56. 61 (2mal). 92. — Buguet 37. 38. 39. 41 (2mal). 73 (2mal). 74. 75. — de la **C**amp *12. 81. — Carrière 72 (2mal). 74. — Cestan 42. 74. — Chabaud 38. 41. 73. — v. Coler 51. 57. — Contremoulins 42. 74. — Cornil 205. — Coudray 75. — Cowl 81. *104. 118. *169. *221. — Criegern 191. — Crookes 145. 146. 147. 150. — Czermak 79.

Darier 40 (2mal). 45. 73. 196. 205. 206. — Datermann 191. — Davidson 233. 234. — Davis 49. — Le Dentu 43 (2mal). 74. — Deprez 154. — Dessauer *150. — Destot 41 (2mal). 42 (2mal). 70. 74 (4mal). 75 (3mal). 129. 196. — Deyke 20. 81. — Didot 63. — Dollinger *36. 69 (2mal). *70. 120. — Donath 227. 228. — Doyen 72. 74. — Drehmann 191. — Dubar 71. 74. — Ducoudray 71. — Dumstrey 81. 135.

Eckardt 78. 81. — Eder, J. M. 46. — Eisenmenger 194. — Allg. Elektricitäts-Gesellschaft 76. 178. — Embden *18. — Engel-Reimers 133. — Englisch 157. — Ernecke 228. — Escherich 21. 77. 119. — Esmarch 119. 220. — Eulenburg 65.

Faraday 139. — Felder 127. — Fiorentini 20. — Forster 23. 132. — Fortescue 234. — Foveau de Courmelles 38. 40 (3mal). 73 (2mal). 74. — Fränkel 134. 158. 169. — Frantzius 21. — Freund 21. 46. 121. 127. 128. 129. 135. 136 (2mal). *137. 195. 220. 230.

Gaedicke 119. — Garbasso 235. — Gardiner 234. — Gariel 41. 75. — Garnier 72. 74. — Garrigou 72 (2mal). 74. 75. — Gasne 72. 75. — Gassmann *121. *199. — Genoud 20. — Gerland 165. — Gieson 201. — Gilbert 72. 74. — Glover 42. 74. — Gocht, H. 21 (3mal). 22. 23. 24. 45. 81. *110. 110. 119. 121. 127 (2mal). 129. 135. *139. 196. — Goldstein 160. — Göschels 159. — Gouy 69 (5mal). — Graff 53. — Grisson *103. — Gros 20. — Grunmach *75. 76. 77. 117. 231. — Guerrini 229. — Guggenheimer 38. 73. 74. — Guichard 40 (2mal). 41. 42. 73. 74 (2mal). — Guilleminot 169. 170. — Guillot 42. 75. — Gundelach 69. 222. — Gundelag 41. 72. — Güterbock 208. 212.

Habart 51. 61. 117. — Haga 236. — Hahn, R. *16. 21. 24. 28. 81. 115. *132. 135. — Hahn (Nürnberg) 159. — Hamilton 49. — Hattemer 91. 92. — Havas 197. — Hedley 235. — Heidenhein 91. — de Hemptinne 37. 73. — Henle 91 (2mal). — Henschen 46. 65. — Hermann 197. — Hessing 116. — Heubner 77. 205. — Heusner 191. — Hildebrandt 158. — Hinterberger 46. — Hirschmann 171. *187. — Hitschmann 47. — Hoffa 49. 81. 110 (3mal). 112 (2mal). 113. 116 (2mal). 138. 191. 208. 212. 230. — Hoffmann, Aug. *65. 75. 81. 192. 216. 217. — Hofmeister 49. 81. 175. 177. — Höftmann 191. — Holland 121. — Horald 201. — Horn 228. — Hültl 215.

Imbert 41. 73. — Immelmann 78. *142.

Jackson 232. — Jacob 86. 158. 231. — Jadassohn 121. 132. 199. 207. — Janet 72. 74. — Jankau 22. 119. 129. — Jedlička *174. — Joachimsthal 81. 159. 190. 229. — Joces 19. — Joyet 235. — Julliard *141. — Jutassy 135. *194. 195. 196. *213.

Kahlbaum 119. 120. — Kaiserling, C. 44. — Kaposi 117. 136. — Kassowitz 119. — Katzenstein 169. — Kelsch 54. 72. 74. — Kerman 117. — Kienboeck 80. 117. 120. 194. 197. — Kiessling 81. 190. — Kirchner 52. 61. — Kirmisson 72. 75. — Kiss 62. 195. — Kocher 81. 85. 86 (2mal). 87 (2mal). 91. 92. 168. 201. — Kofend 80. — Kohl, Max 35. 121. 151. 183. 214. 223. — König 50. 161. 176. 208. 212. — Kraft 114. — Kranzfelder 51. 61 (2mal). — Kratzenstein *70. 103. — Krause 191. — Kronacher *207. — Kümmell 20. 21 (2mal). 22. 24. 28. 65. 81. 91 (2mal). 92. 116. 121. 127 (2mal). 129 (2mal). 135. 159. 191. — Küttner 57. 58. 61.

Lambertz *51. 81. — Lange 47. 191. 194. — v. Langenbeck 63. — Langhans 201. 207. — Laese 48. — Lassar 128. — Lauenstein, C. 81. *106. *218. — Lautenschläger F. u. M. 105. — Lecercle 40 (2mal). 73. 74 (2mal). — Leick *165. — Lenard 146. 148. — Leo 47. — Leonhard 193. 235. — Léopold = Lévi 72. 74. — Leray 71. 75. — Levy, Ingenieur 41. 46. 70. 77. *106. 114. 138. 139. 159. 178. 198. 216. — Levy-Dorn 110. 112. 139. 169. 191. 192. 195. *216. 226. 231. — E. Leybold's Nachf. 156. — v. Leyden 169. — Lichtheim 228. — Liesegang 78. — Linaschi 20. — Lindeck 165. — v. Linstow 118. — Livermore 120. — Löbker 53. — Lochte 219. — Londe 42 (2mal). 72. 75 (3mal). 195. — Longard 118. — Lorenz 47. 116. 191. 193. — Lortet 20. — Ludloff 228. — Lummer 157. — Luschka 173. — Lustgarten 127.

Mach 166. — Maier 166. — Maldiney 40. 74. — Manasse 164. — Marey 43. 74. — Martinelli 229. — Maydl 174. — Meige 42 (2mal). 75 (2mal). — Mergier 43. 56. 75. — Merrit 148. 160. — de Metz 37. 73. — Metzner *179. *181. — Mewes 157. — Mikulicz 116. 191. — Minck, F. 20. — Minich 196. — Mitour 39. 41. 73. 74. 75. — Monell, S. H. 44. — Mongour 72. 74. — Morian 159. — Morize 43. 75. — Morton 160. — Mühsam 21. 47. 118. 135. — Müller (Aachen) 157. — Müller, C. H. F. 69. 121. 156. 183. 223. 224. — Müllerheim 114. 118.

Navratil 215. — Neisser 21. 114. 121. 135. — Niewenglowski 37. 43. 75. — Nobel 234. — Norrath 191.

Obermeier 205. — Oberst 81. 95. 207. 212. — Obici, G. 48. — Ortt 145. — Oudin 22. 40 (2mal). 45. 73. 127. 128. 196. 205.

Paschen 79. — Paci 116. 193. — Payne 233. 234 (2mal). — Péan 43. 74. — Pergens, E. 50. — Perrée 75. — Perrin 37. 38 (2mal). 39 (2mal). 73. 74. 75. 232. — Petersen 193. — Petit 42. 75. — Pettinelli 161. — Pick 205. — Pitha 208. 212. — Pitsch 229. — Pfitzner 102 (6mal). — Plonski 128. 159. 190. — Poirier 42. 75. — Pokitonoff 135. — Porcher 41. 73. — Porges 80. — Poske 165. — Pott, Franc. 20. — Poupinel 72. 74. — Pravaz 116.

Quénisset 22. — Quive 117.

Radiguet 39. 40. 41. 42. 73 (2mal). 74 (2mal). — v. Ranke 77. 81. 118. — Raymond 72. 74. — Régnier 42. 74. — Rehn 77. 81. — Reinhardt 161. — Reiniger, Gebbert & Schall 69. 111. 154. — Reitzenstein 47. — Remy 42. 74. — Renaut 72. 74. — Richarz 50. 187. 227. — Richer 195. — Riecke 160. — Rieder 81. — Rieder, H. 16. 20. 21. 24. 28. 129. — Riedinger 208. 212. — Ringel 77. 115. 193. — Rivière, P. 20. — Röntgen 1. 11. 36. 119. 139. 144 (2mal). 147 (2mal). 150. 178. 179. — Rosenfeld 163. — Roux 42. 74. — Rumpf 81. 96. 205. — Rzewnski 46.

Sabrazès 7. 20. — Sachs 106. — Sagnac 38 (2mal). 39 (2mal). 73 (2mal). 74 (4mal). — Saissine 71. 75. — Sambuc 40. 73. — Saenger 103. — Schede 81. 90. 106. 116. 193. — Scheier 164 (3mal). — Scheiner 157. — Schenk 63. — Schenkel *121. 199. — Schjerning 51. 56. 57. 61 (2mal). 81. — Schiff 21 (5mal). 24. 117 (2mal). 121. 127. *135. 138. 195. 220. 228. — Schlesinger 19. 120. — Schleussner 183. 217. 218. — Schmidt 191. — Schott 49. — Schrötter 191. — Schüller *61. 81. — Schulte 50. 52. 61. — Schultze (Duisburg) 77. — Schulz 190. — Schulz, P. 20. — Schulze, Fr. 19. — Schumburg 51. — Schürmayer 198. — Schwartz 42. 74. — Sechehaye 189. — Segond 42. 75. — Séguy 22. 41 (3mal). 74 (2mal). 75. — Sehrwald *1. 48. 127. 144. — Seiz 80. — Senator 169. 191. — Sendziak 118. — Shepherd, J. 102 (2mal). — Sick 81. 116. 134. — Siemens 167. — Siemens & Halske 60. 69. — Simmonds 219. — Simon 213. — Slavyk 81. — Socin 208. — Sokolow 21. — Sonnenburg 21. 121. 191. — Soret 46. — Sormani 20. — Spiess 81. 231. — Spitzy 230. — Sprengel 77. — Stamm 190. — v. Starck 158. — Starke 148. 160. — Starr 85. — Stechow 43. 50. 51. 52 (2mal). 53. 56. 61. 170. — Stenbeck 227. 236. — Sternberg 19. 47. — Stöcke 79. — Stolper 85. 86. 87 (2mal). 91. 94. — Strümpell 86. — Sudeck 194. — Swinton 233. 236.

Tarchanoff 40. 73. 129. — Thiele 191. — Thiem, C. 139. — Thiéry 42. 75. — Thompson, S. P. 157. — Thorburn 85. 86. 87. — Thost 13. — Thouvenin 40. 74. — Tissier 42. 75. — Tonta 190. — Trendelenburg 137.

Ulmer *96. — Unna 23. 28. 80. 121. 135. 139. 158. 200. 206. 216.

Vierordt 169. — Villard 38. 48 (2mal). 73. 149 (2mal). 161. — Virchow 232 (2mal). — Vocken 85. — Volckmann 116. — Volkmer, O. 46. — Voller 183. 185. — Voltohm 77. — Vosmaer 145.

Wagener 78. — Wagg 233. — Wagner 85. 86 (2mal). 87 (2mal). 90. 91. 92 (2mal). 94. 95. 193. — Waitz 158. *168. — Wallenstein 190. — Walsh 22. 234. 236. — Walter, B. *29. 68. *144. *181. *222. — Weber, H. 86 (2mal). — Webster 232. — Wehnelt 181. 187. 227. 228. 236. — Weigert 201. — Wendeler 205. — Wiesinger 118. 158. — Wildt *68. 149. 229. — Wilmans *100. — Wind 236. — Wirmshurst 232. 233. 234. — Wittlin 7. 20. — Wolf-Becher *220. — Wolff, J. 81. 158. — Wolff, M. 20. — Wolff 47. — Wörner *83. 96. 99. — Wuillomenet 196. — Wullstein 53.

Zabel 51. — Zadeck 231. — Zehnder 1. 2. 144 (2mal). — v. Ziemssen 21 (3mal). 70. 108. 121. 135. — Zuntz 51.

Sachregister.

(Die Ziffern verweisen auf die Seiten.)

Therapie. Physiologische und pathologische Wirkungen der Röntgenstrahlen.

Anatomie 42. — Arsonvalisation 197. — Augenmedien, Durchlässigkeit derselben 40. — Biologische Eigenschaften 39. 40. — Bakterienwirkungen 40. — Conjunctivitis 118. — Dermatitis 40. — Dermatitis als Körperverletzung 110. — Eczem 76. 115. — Eczema chronic., dermatotherapeutische Anwendung der R.-Str. bei demselben 16. 20. — Epilation 117. — Favus 115. 228. — Gefässveränderungen 199. — Gelenkrheumatismus 227. — Hautaffektionen 40. — Hautkrankheiten, Therapie 121. — Haut, Verbrennung 190. — Histologie der Röntgenulcera 199. — Hypertrichosis 194. 197. 235. — Körperverletzung, fahrlässige 110. — Lupus 20. 76. 114. 115. 120. 121. 140. 158. 159. 191. 197. 199. 236. — Lupus erythematosus 117. — Lupus erythematodes, Behandlung 135. — Naevus flammeus, Therapie 213. — Menschlicher Organismus, Wirkung der R.-Str. auf denselben; Sammelforschung 226. — Physiologie 42. — Psoriasis 115. — Radiotherapie 213. — Röntgenulcera, Histologie 199. — Sycosis 228. — Therapie 72. 118. 158. 159. 194. — Therapie, Technik derselben 140. — Tuberkulose 120. — Tuberkulose, experimentelle 118. — Tuberkulose, Wirkung auf die experimentelle 40. — Wirkung u. Wesen der R.-Str., Wirkung auf die Haut 117. — Wirkung, physiologische 235.

Theoretische Untersuchungen. Physikalische und technische Arbeiten.

Ablenkbarkeit, magnetische, der Kathodenstrahlen 160. — Ausstellung, photographische 76. — Beugung der R.-Str. 236. — Chemische Verbindung, Durchlässigkeit derselben 40. — Dampfstrahl, Wirkung der R.-Str. auf denselben 44. — Dichtigkeit des Stoffes der Kathodenstrahlen 160. — Durchlässigkeit

der Körper 235. — Eigenschaften, elektrische 38. — Eigenschaften und Wesen der R.-Str. 37. — Eisenoxyd, Absorptionsfähigkeit desselben 40. — Elektricität, Wesen derselben 1. — Elektrochemie 73. — Fluorescenzerscheinungen der Gase 37. — Fortschritte, neuere 227. — Gerichtliche Medicin 72. — Heeressanitätswesen, Bedeutung der R.-Str. für dasselbe 51. — Kal. jodat. bromat., Durchlässigkeit desselben 40. — Kathodenstrahlen 37. — Kraftlinien, magnetische 166. — Metalle 73. — Natur der R.-Str. 144. — Pflanzen, Beobachtungen an 40. — Reaktionsdruck der Kathodenstrahlen 160. — Reflexion der Kathodenstrahlen 160. — Reflektion, diffuse 38. — Röntgenstrahlen, Wesen derselben 1. — Röntgographie, Nomenclatur 138. — Vortrag, populärer 79. — Wirkung der X-Strahlen auf die Verdampfung und Abkühlung der Luft 161. — Wirkung chem., der X-Strahlen 161.

Technik der Anwendungsweisen der Röntgenstrahlen. Instrumentarium etc.

Apparate, transportable 41. — Aufnahmen mit angehaltenem Atem 216. — Becken Aufnahmen, Technik 137. — Condensator 76. — Diapositive 75. 76. — Einrichtungen 227. — Elektricitätsquelle 41. 76. — Esmarch, Blutleere 220. — Hilfsapparate 41. — Induktionsapparat, Betrieb desselben 29. — Induktoren 76. 106. 114. — Irrtümer, diagnostische (Hüftgelenk) 42. 44. — Methode, neue der Diagraphie 178. — Photographica 42. — Photographische Hilfsmittel 41. — Platten 76. — Röhren 41. — Röhre Constanz 109. — Röhre, durch Osmose regulierbar 41. — Röhren, Erholung des Vacuum durch den Gebrauch 68. — Röntgeninventarium 150. — Röntgenlaterne 108. — Röntgenleuchter 108. — Röntgenröhren für starke Beanspruchung 222. — Schalenwippe 104. — Schirm, Universaldurchleuchtungs- 70. — Schirme (biegsam) 106. — Schirm, Fluorescenz 41. — Schutzdecke gegen X-Strahlen 44. 79. — Silbereosinplatte (Perutz) 119. — Täuschungen durch X-Strahlen 79. — Technik 106. 198. — Technik und Hilfsapparate 41. — Technik der Behandlung 140. — Technik, zahnärztliche 71. — Unterbrecher 76. 106. — Unterbrecher (Boas) 114. — Unterbrecher, Centrifugen-Quecksilber- 187. — Unterbrecher, elektrolytischer (Wehnelt) 181. 228. — Unterbrecher (Levy) 115. — Unterbrecher (Swinton) 236. — Verstärkungsschirm 76.

Casuistik.

Akromegalie 18. 72. 158. — Amputationsstümpfe 158. — Aneurysma 76. 77. 118. — Aneurysma aortae 40. 191. — Aneurysmata i. Schädel 80. — Antrum Highmori 76. — Arteriosklerose 41. — Atmungsorgane 72. — Blasensteine 72. 141. — Blasen- und Uretersteine 118. — Bleispitzgeschosse, Wirkungen derselben 42. — Caries 71. — Caries sicca 219. — Chirurgie, endonasale 231. — Chirurg. Diagnostik 42. — Cholelithiasis 233. — Colles Fractur 163. — Coxa vara 230. — Coxa vara traumatica 194. — Coxitis, tuberkulöse 43. — Defekt der Fibula 117. — Deformität (Sprengel) 229. — Diagnostik der Lungenschwindsucht 142. — Diphtherie (Herz) 79. — Echinococcen 164. — Echinococcus der Lunge 231. — Entwickelung 76. — Ergüsse, pleuritische 72. — Ersatzoperationen 71. — Extremitäten, Anomalie 229. — Fraktur des Calcaneus 78. — Fract. colli fem. 106. — Fract. humeri 78. — Fraktur, spontane beider Humerusköpfe 44. — Fraktur am unteren Humerusende 168. — Frakturen, Metatarsalknochen 36. 191. — Fractura olecrani 14. — Frakturen kleiner Röhrenknochen 207. — Frakturen des Talus, Handwurzelknochen 71. — Frakturen des Unterschenkels und Oberarmes 60. — Fremdkörper 229. — Fremdkörper im Bulbus 78. — Fremdkörper im Digestionstrakt 77. 181. — Fremdkörper in der Lunge 76. — Fremdkörper (Messerklinge) 191. — Fremdkörper (Nadel) 39. — Fremdkörper im Rückenmark und Periph. Nerven 65. — Fussgelenksresektion 212. — Fussödem 43. — Fuss, Verletzung 96. — Geburtshilfe 118. — Gehirntumor 77. — Gelenkentzündungen, deformierende 230. — Gichtknoten 71. — Glassplitter 118. — Gumma 228. — Halsmark, Quertrennung 83. — Halsrippe 103. — Handaufnahmen 232. — Handgelenksverletzungen 179. — Herzarythmie 192. — Herzerkrankung 119. — Herzuntersuchung 72. 191. — Hirnchirurgie 39. — Hüftgelenk, diagnost. Irrtümer 42. — Hüftluxation 158. — Hüftgelenksluxation, angeborene 41. 116. 191. 193. — Kinderlähmung 72. — Kinderuntersuchungen 79. — Klinker, verschluckter 60. — Knochenabsprengung vom chirurg. Hals des Oberarms. — Knochenschüsse 42. — Körperhöhlen 71. — Leberrand, Verschieblichkeit 194. — Lungen- und Halserkrankung 119. — Lungengangrän 76. — Luxationen 71. — Luxation des Atlas 93. — Luxatio axillaris 43. — Luxation des os lunatum 218. — Mal perforant 190. — Magen, Form und Lage 163. — Missbildungen 42. — Missbildung der Hand 72. — Muskeltrichinen 119. — Myositis ossificans progressiva 159. — Myxödem 72. 194. — Netztumor 77. — Neubildungen 118. — Nierensteine 163. 193. 197. — Nieren- und Blasensteine 115. — Ödem der Füsse 36. 43. — Ösophaguserweiterung 72. — Ösophagusdivertikel 40. — Os intermedium cruris 100. — Ossifikation der Hand 118. — Osteoarthropathie hypertrophiante 60. — Osteosarcom der Lungen, Nachweis 40. — Pied tabétique 158. — Phalangealanlage, überschüssige 61. — Phokomelie 190. — Physiologie des Gesanges 164. — Pseudarthrose nach Tibiafraktur 61. — Pyopneumothorax 44. 78. 80. 197. — Pyothorax 197. — Radius, Defekt 192. — Rhachitis 76. 79. 119. — Rhachitis congenita 158. — Rhachitis foetalis 190. — Retina, Wirkung auf dieselbe 43. — Riesenwuchs 76. 117. — Rhinolaryngologie 164. —

Rippenaplasie 230. — Röhrenknochen, kleine 207. — Schussfrakturen der Röhrenknochen, Fussknochen, Schädel 60. — Schussverletzung, Gehirn und Schädel 191. — Schussverletzung, Herzgegend 117. — Schussverletzung der Wirbelsäule 61. — Selbstladepistole 42. — Shepherdsche Fraktur 100. — Situs transversus 232. — Sondierung der Stirnhöhle 164. — Spondylitis traumatica 87. — Stellung der Mittelhandknochen beim Spreizen der Finger 221. — Syndactylie und überschüssige Phalangealanlage 61. — Syphilis der Knochen 190. — Syphilis der Knochen und Sehnenscheiden 132. — Syringomyelie 41. 44. 72. 78. 158. — Tabes 190. 231. — Teleangiectasie 159. — Thoraxinhalt 169. — Trommelschlägel Finger 40. — Tuberkulose, Wirkung auf dieselbe 72. — Tuberkulose der Fusswurzel 159. — Tuberkulöser Herd, Tibia 61. — Unfallheilkunde 40. — Unterschenkelbrüche 161. — Unterschenkel, Verletzung 96. — Uretersteine 118. — Verletzungen des Ellenbogengelenkes 174. — Verletzungen durch Muskelzug 43. — Verletzungen kleiner Röhrenknochen 207. — Wirbelsäulen-Verletzungen 83. — Zwergwuchs 229. — Zergwuchs, rhachitischer 48.

Lokalisation.

Fremdkörper, Geschosse im Schädel 41. — Fremdkörper, Lokalisation 41. 189. — Lokalisation 43. 54. — Lokalisation von Geschossen im Schädel 12. — Tumor intercranieller, Lokalisation desselben 41.

Vereine und Kongresse.

Altonaer ärztlicher Verein 191. — Ärztlicher Verein Hamburg 115. 158. — Ärztlicher Verein in Nürnberg 159. — Berliner med. Gesellschaft 159. 190. — Biolog. Abt. des ärztl. Vereins Hamburg 158. 190. — XXVIII. Kongress der deutschen Gesellschaft für Chirurgie, Berlin 191. — IX. internat. Kongress für Hygiene und Demographie in Madrid 1898 43. — XVII. Kongress für innere Medicin 191. — Gesellschaft der Charitéärzte 158. 160. — Kgl. Gesellschaft der ungarischen Ärzte 117. — Gesellschaft der Ärzte in Wien 117. — Schlesische Gesellschaft für vaterländische Kultur 114. — Physiolog. Verein in Kiel 158. — Röntgenvereinigung Berlin 114. — Société des sciences de la Basse-Alsace 79. — Unterelsässischer Ärzteverein 114. — Freie Vereinigung der Chirurgen Berlins 158. 191. — Vereinigung niederrheinisch-westfälischer Chirurgen 157. — 70. Versammlung deutscher Naturforscher und Ärzte, Düsseldorf 75. — Wiener med. Klub 117. — Wissenschaftlicher Verein der Militärärzte der Garnison Wien 117.

Litteratur.

Atlas der normalen und pathologischen Anatomie 81. — Archiv f. wissenschaftl. Photographie 157. — Electricity manual of static in x Ray and therapeutic uses, Monell 37. — Étude sur la localisation des corps étrangers au moyen des rayons Röntgen 189. — Jahrbuch der Photographie u. Reproduktionstechnik 1898, Eder 46. — Journallitteratur 229. — Licht, Elektricität u. X-Strahlen 157. — Über sichtbares u. unsichtbares Licht 157. — Litteratur, Französische 36. 70. — Litteratur, Englische 232. — Photographie, wissenschaftliche, Praktikum der, Kaiserling 44. — Raggi dei Roentgen et loro pratiche applicazioni 190. — Röntgensche Strahlen, Manuali Hoepli 190. — Röntgenuntersuchung, Lehrbuch der, Gocht 45. — Röntgenverfahren, Kritik und Ausgestaltung 192.

BOSTON MEDICAL
MAR 1 1902
LIBRARY.

Das Wesen der Elektricität und Röntgenstrahlen

von

Stabsarzt Dr. **Sehrwald** in Freiburg i. B.

Die Elektricität findet in der Medizin und ihren Hülfsdisziplinen eine so ausgedehnte und vielseitige Verwendung, dass eine genaue Kenntnis des Wesens dieser wichtigen Hülfskraft wohl von jedem Arzt verlangt werden kann. Eine solche Kenntnis ist nicht etwa bloss von theoretischem Wert, sie hat vielmehr eine hohe, praktische Bedeutung. Denn nur ein klarer Einblick in das Wesen der Elektricität gestattet uns, den denkbar grössten Nutzen aus dieser Kraft zu ziehen und uns neue, wertvolle Anwendungsformen zu erschliessen, aber auch Misserfolge und Schädigungen durch das Mittel zu vermeiden.

So fleissig die meisten Ärzte diese Kraft anwenden, so unklar sind sie sich doch in der Mehrzahl über das Wesen dieser Kraft und damit über die Vorgänge und Wirkungen, die sie erzeugen muss. Die Elektricität ist für viele im vollsten Sinn ein Geheimmittel. Die Röntgenstrahlen hingegen, die so unmittelbar von der Elektricität herstammen und in so enger Beziehung zu ihr stehen, umgiebt fast der Nimbus eines Zaubermittels, das eine gütige Hand aus einer ganz anderen, fremden Welt uns herüberreichte.

In neuester Zeit ist nun von Herrn Prof. L. Zehnder in Freiburg i. B., einem Schüler Röntgens, in seiner „Mechanik des Weltalls“ [1]) eine Hypothese über das Wesen der Elektricität aufgestellt worden, die von der grössten Einfachheit ist, das ausgedehnte Gebiet der elektrischen Erscheinungen vollständig und ungezwungen erklärt, mit der keine Thatsache bisher in Widerspruch gefunden wurde und gegen die auch noch kein irgendwie stichhaltiger Einwand bisher hat aufrecht erhalten werden können. Da die Grundhypothese aber nicht nur für das Wesen der Elektricität, sondern für das gesamte, materielle Weltall mit all seinen Erscheinungen, zunächst aber unter Ausschluss der belebten Natur, eine einheitliche Erklärung gestattet, so gewinnt diese Hypothese noch bedeutend an Wert und Interesse. Wegen ihrer Einfachheit dürfte sie aber auch geeignet sein, dem Arzt, der die Fühlung mit der modernen Physik etwas verloren hat, das Verständnis elektrischer Vorgänge zu erleichtern.

---

[1]) Die Mechanik des Weltalls in ihren Grundzügen dargestellt von Dr. L. Zehnder, a. o. Professor für Physik an der Universität Freiburg i. B. Freiburg i. B., Leipzig und Tübingen. Verlag von J. C. B. Mohr (Paul Siebeck). 1897. — 176 Seiten.

Über das Wesen der Kathodenstrahlen und der Röntgenstrahlen. Von Prof. L. Zehnder. Beilage zur Allgemeinen Zeitung, No. 170 vom 24. Juli 1896. München 1896.

Über Kathodenstrahlen und Röntgenstrahlen von L. Zehnder. Berichte der Naturforschenden Gesellschaft zu Freiburg i. B. 1898. No. 29. — 32 Seiten.

Die Physik ist bekanntlich genötigt zur Erklärung der Erscheinungen der Elektricität, des Lichtes, des Magnetismus u. s. w. einen Weltäther anzunehmen. Diese Annahme hat sich durchweg als höchst fruchtbar und in vollem Einklang mit allen bisherigen Beobachtungen erwiesen. Wir können daher mit der Existenz eines Weltäthers als einem Faktum rechnen. Prof. Zehnder macht nun für die Beschaffenheit des Äthers die einfachste, überhaupt denkbare Annahme, als die zugleich von vornherein wahrscheinlichste, dass nämlich der Äther eine Materie sei von gleicher, allgemeiner Beschaffenheit, wie alle übrige Materie, aber ausgezeichnet durch seine ausserordentlich geringe Dichte. Demnach muss der Äther aus einzelnen Atomen bestehen. Er kann sich entsprechend seiner ausserordentlich geringen Dichte nur im gasförmigen, nicht im flüssigen oder festen Zustand befinden. Für die Atome wird als einfachste Gestalt die der Kugel angenommen. Im gasförmigen Zustand fliegen die Atome mit grossen Geschwindigkeiten hin und her, prallen gegeneinander, werden zurückgeschleudert oder nach den Seiten abgelenkt, stossen gegen andere Atome und befinden sich so in einem ewigen Herum- und Hin- und Herzucken. Das liegt ja auch schon in der Definition des Gaszustandes. Bei diesen sehr heftigen Zusammenstössen würden die Atome in kleine Stücke zertrümmern, wenn sie starr wären. Da Atome aber nicht mehr teilbar sind, können sie auch nicht zertrümmern und starr sein, sondern sie sind elastisch, und zwar sind sie vollkommen elastische, kleine Kugeln.

Der Äther ist also völlig gleich beschaffen, wie ein Gas, nur besteht der Äther aus den für uns nicht wägbaren Ätheratomen, das Gas aus den sehr viel grösseren Atomen der wägbaren Materie. Es müssen also sämtliche Gesetze aus der kinetischen Gastheorie, die für einfache Gase gelten, zugleich auch für den Äther Gültigkeit haben.

Bewegt man in einem Gas, z. B. der atmosphärischen Luft, gleichzeitig eine grössere Menge von Gasatomen rhythmisch hin und her, wie dies etwa durch den schwingenden Mantel einer Glocke geschieht, so breiten sich die Stösse der Glocke in der Luft kugelförmig aus, und wir bezeichnen das regelmässige Hin- und Herschwingen dieser Massen von Atomen als Schall. Luftatome oder deren Aggregate, die Luftmolekeln, haben bei 0^0 C. in der Sekunde eine Geschwindigkeit von 485 m. Stossweise Störungen in den Bewegungen und Geschwindigkeiten der Luftmolekeln müssen sich mit einer direkt von dieser Geschwindigkeit abhängigen Schnelligkeit im Gas weiter verbreiten, und daher ergiebt sich die Schallgeschwindigkeit zu 332 m.

Ganz der gleiche Vorgang muss nun auch im blossen Äther möglich sein. Auch im Äther müssen ganze Gruppen von Atomen in regelmässig hin und her gehende Schwingungen versetzt werden können, die sich mit einer Schnelligkeit fortpflanzen, die der mittleren Ätheratomgeschwindigkeit proportional ist. Die Ätheratome zucken mit der ungeheueren Geschwindigkeit von 440000000 m oder 440000 km in der Sekunde hin und her. Dementsprechend pflanzen sich stossweise Störungen in den Ätherbewegungen mit der proportionalen Geschwindigkeit von 300000 km im Äther fort, d. h. mit Lichtgeschwindigkeit. Diese gleichzeitigen, regelmässigen Schwingungen grösserer Ätheratomgruppen nennen wir Licht. Es ist somit das Licht der Schall des Äthers. Das Licht ist noch eine recht grobe Ätherbewegung.

Die Gase haben ausser der groben Massenbewegung des Schalls noch eine zweite Art der Bewegung: das ist die Einzelbewegung jedes besonderen Atoms, vor allem sein ungeordnetes (Herum- und) Hin- und Herzucken. Diese Zuckungen oder Schwingungen der einzelnen Gasatome und -Molekeln nennen wir Wärme. Je heftiger die Atome herumzucken, um so höher ist die Wärme, um so weiter stossen sich die einzelnen Atome gegenseitig ab, und um so stärker dehnt sich das Gas, wie auch jeder andere aus Atomen aufgebaute Körper, aus.

Die entsprechenden Zuckungen und Schwingungen der einzelnen Ätheratome stellen das dar, was wir als Elektricität bezeichnen. Die Elektricität ist nichts anderes, als die Wärme des Äthers. Je mehr wir die Naturgesetze durchschauen lernen, um so einfacher gestalten sie

sich. Und so sehen wir auch hier eine ausserordentliche Vereinfachung für grosse Gebiete der Physik ohne weiteres gegeben. Licht und Schall ist ganz das Gleiche, nur spielt sich das Licht an den Ätheratomen, der Schall an den Gasatomen ab, und ebenso ist Wärme und Elektricität ein und derselbe Grundvorgang, nur in zwei verschiedenen Medien.

Um ruhende Gasmolekeln in die heftigen Wärmeschwingungen zu versetzen, muss eine bedeutende Energie aufgewandt werden. Diese Energie würden wir aus dem Gas wieder gewinnen, wenn wir ihm sämmtliche Wärme entzögen. Man bezeichnet die in den Molekelschwingungen repräsentirte Energie als die Bewegungsenergie oder kinetische Energie des Gases.

In gleicher Weise ist auch in den heftigen Zuckungen der Ätheratome, in der Elektricität, eine bedeutende, kinetische Energie enthalten, die wir die elektrische Energie nennen. Je mehr Ätheratome in einem bestimmten Raum schwingen, um so grösser wird diese Energie sein. Sie hängt also von der Dichte des Äthers direkt ab. Ferner wird sie aber auch um so bedeutender sein, je heftiger und schneller die einzelnen Atome schwingen, sie wächst mit der Geschwindigkeit der Atombewegungen, und zwar, wie lebendige Kraft, die Massen erteilt ist, überhaupt, mit dem Quadrat der Geschwindigkeit. Da die Geschwindigkeit der Ätheratome, wie oben gezeigt, aber 440000000 m in der Sekunde beträgt, und diese Zahl noch auf das Quadrat zu erheben ist, wird es verständlich, dass durch 1 qu.-cm in 1 Sekunde eine Energie des Äthers, die 100000000000 Pferdekräften gleichwertig ist, strömen würde. Der Äther ist also zu den kolossalsten, elektrischen Kraftentfaltungen fähig, gegen die z. B. die ungeheuere Energiemenge, die im elektrischen Lichtbogen zusammengedrängt ist, immer noch sehr gering erscheint.

Da die Elektricität ein Bewegungsvorgang im Äther ist, müssen sich ihre Erscheinungen und Veränderungen proportional der Ätheratomgeschwindigkeit oder mit Lichtgeschwindigkeit fortpflanzen, wie Hertz ja auch experimentell nachgewiesen hat.

Im Centrum des Weltalls, wo die gewaltigen Massen der Sonnensysteme durch ihre starke Anziehung und die glühenden Centralsonnen durch ihre Hitze den Äther in stärkere Bewegung versetzen, ist natürlich die Ätheratomgeschwindigkeit und damit die elektrische Energie des Äthers am grössten. Mehr nach aussen wird sie immer kleiner und weit jenseits aller Materie an der äussersten Grenze des Weltätherballs wird die Atomgeschwindigkeit schliesslich Null. Da die Fortpflanzung von Licht, Elektricität und anderen Vorgängen im Äther von der Geschwindigkeit der Ätheratome abhängt, wird gegen die äussere Grenze der Welt hin auch das Licht immer träger und träger laufen, bald nur noch so schnell, wie der Schall, und schliesslich wird es gar nicht mehr weiter vordringen, es muss umkehren. Nach aussen herrscht ewige Finsternis. Durch die Reflexion, die Licht und Elektricität an der Peripherie des Weltäthers erleidet, werden diese gegen die Peripherie ausgestrahlten Energien wieder dem Centrum zugeführt, und so geht keine Spur von Energie innerhalb des Ätherballes verloren und über diesen nach aussen in das Nichts. Dem Gesetz von der Erhaltung der Kraft, bezw. Energie, ist voll genügt und uns der Trost gegeben, dass Licht und Wärme im Weltall ewig dauern werden, wie der Stoff.

Als mittleren Zustand der elektrischen Bewegung des Äthers nehmen wir ganz willkürlich den auf unserer Erde oder in unserem Sonnensystem an. Da unsere Sonne nur den 1000 Millionsten Teil der gesamten Materie des Weltalls ausmacht, so können wir in unserem Sonnensystem, als einem winzigen Pünktchen des Alls, den elektrischen Zustand überall als gleich annehmen. Wir bezeichnen den im Sonnensystem oder auf der Erde herrschenden, elektrischen Zustand des Äthers als neutral oder als Null. Überall, wo der Äther eines Körpers gleich intensiv schwingt, wie auf der Erdoberfläche, sagen wir daher, der Körper ist elektrisch neutral oder hat die Elektricität Null. Überall, wo der Äther heftigere Atomschwingungen ausführt, sprechen wir von positiver Elektricität und, wo die Ätherbewegungen geringer sind, von negativer.

Bringen wir eine stark elektrische Kugel mit reichem Vorrat elektrischer Energie in den neutralen Äther, (oder statt des Körpers bloss ein entsprechend stark elektrisches Volumen voll Äther), so teilen sich die heftigen Ätherbewegungen der Kugel dem umgebenden, neutralen Äther mit, dessen Atome nun auch in sehr heftige Zuckungen geraten und diese auf immer weitere Ätherschichten verbreiten. Mit der Entfernung von der Kugel nimmt natürlich die Stärke des mitgeteilten Pluses an Bewegung mehr und mehr ab. Die Ausbreitung des elektrischen Pluses erfolgt mit Lichtgeschwindigkeit.

In nächster Nähe der Kugel ist der Geschwindigkeitszuwachs für die Atome am grössten. Sie fahren jetzt viel rapider, als zuvor, hin und her und gegeneinander. Jedes braucht jetzt mehr Raum für sich, es macht sich gewissermassen mit beiden Ellenbogen Platz und drängt eine Menge andere Atome nach aussen. Nach aussen von diesen aufgeregtesten Atomen sind die Nachbaratome natürlich auch noch in gewaltig erhöhter Aktion. Auch sie drängen immer noch eine Menge Atome weiter nach aussen. Sie machen sich aber nur noch mit einem Ellenbogen breit. Je weiter wir nach aussen kommen, um so geringer ist die Aufregung unter den Atomen, um so weniger werden verdrängt, und endlich ganz aussen werden die Atome nicht mehr alteriert und setzen ruhig ihren gewöhnlichen Tanz fort. Durch die Stösse, die die innersten Atome von der Kugel empfangen und an die mittleren, die mittleren an die äusseren Atome u. s. w. abgeben, wird also elektrische Energie von der Kugel nach aussen auf den übrigen Äther übertragen.

So lange von der Kugel elektrische Energie aus- und nachströmt, so lange bleibt auch die gleiche Kampfesstimmung in den einzelnen Atomschichten um die Kugel herum unverändert bestehen. So lange die innersten Atome am heftigsten, die äusseren in allmählich abnehmender Stärke auf ihrem Schlachtfeld gegeneinander anprallen und kämpfen, sagen wir, es besteht ein elektrisches Feld. Weiterhin sagen wir: die innersten Atome, welche die grösste Kraft und Gewalt entfalten, haben das grösste, elektrische Potential, die nächst äusseren ein geringeres und so abnehmend nach aussen weiter. Die kräftigen, inneren Atome geben ihre Stösse an die schwächeren mittleren, die mittleren ihre Stösse an die noch schwächeren äusseren. Die Stösse oder die elektrischen Energien wandern also immer vom höheren zum niedrigeren Potential. Im Ganzen werden die Stösse von der Kugel senkrecht nach aussen fortgepflanzt, da Stösse nach anderen Seiten durch gleich starke Gegenstösse von ebenso kräftigen oder kräftigeren Atomen kompensirt werden. Diese senkrechten Fortpflanzungslinien der Stösse bezeichnet man als die elektrischen Kraftlinien des elektrischen Feldes.

Die streitbarsten Atome, die unmittelbar die Kugel rings umgeben und nach aussen natürlich auch durch eine Kugelfläche begrenzt werden, liegen in der ersten, innersten Niveaufläche. Der nächste, etwas schwächere Ring von Kämpfern liegt in der zweiten Niveaufläche u. s. w. nach aussen. Die innerste Niveaufläche umschliesst die wenigsten, aber am kräftigsten sich bewegenden Individuen, die zweite hat schon eine grössere Zahl, aber minder kräftige Leute. Die Gesamtkraft, die alle Mannschaften einer Niveaufläche repräsentiren, ist aber in allen einzelnen Niveauflächen stets völlig gleich. Die elektrischen Kraftlinien stehen nach dem oben Gesagten auf den Niveauflächen senkrecht.

Hat die Kugel all ihre Elektricität an die angrenzenden Atome verloren, ist sie wieder elektrisch neutral geworden, so geben auch bald die inneren Atome an die äusseren u. s. f. ihren Bewegungsüberschuss ab, und bald ist die Atombewegung wieder die gleiche, mittlere, wie vor Einbringung der Kugel. Alle Atome haben ihren Ellenbogen eingezogen und vollführen nur noch ihren gewöhnlichen Tanz. Da die inneren und dann auch die mittleren Atome aber eine Menge andere Atome nach aussen verdrängt hatten, suchen diese sich jetzt wieder in die entstandenen Lücken zurückzudrängen und wieder eine völlig gleiche Ätherverteilung herzustellen. Dieses Zurückdrängen der verjagten Atome nach ihren alten Plätzen geschieht mit einer gewissen Kraft und wird als elektrische Spannung bezeichnet. Die verdrängten Atome suchen natürlich dauernd zurück zu gelangen, auch so lange die Kugel noch Elektricität ausströmt, da

gelingt es ihnen aber nicht, weil den inneren Atomen von der Kugel immer neue Kraft zum Kampf gespendet wird. Nach Erschöpfung der Kugel stürzen die verdrängten und in den angrenzenden Äther hineingepressten Atome rapid zurück, die elektrische Spannung gleicht sich aus.

Die in den Äther gebrachte, elektrische Kugel setzt die benachbarten Ätheratome in heftige Bewegung und verdrängt dadurch eine Menge von ihnen. Infolgedessen muss jetzt der verdrängte Äther auf andere, Widerstand leistende Körper im Raum einen Druck ausüben. Hat man zwei positiv elektrische Körper, z. B. Kugeln, im Äther, so müssen sich diese gegenseitig abstossen. Die in heftige Bewegung versetzten Ätheratome, die die erste Kugel umgeben, stossen kräftig gegen die um die zweite Kugel gelagerten Atome. Beide Atommassen prallen voneinander zurück, ihr Rückprall treibt auch ihre elektrischen Kugeln mit zurück und eine von der anderen fort. Jede Partei verdrängt zudem Atome aus den der Kugel nächsten Zonen nach aussen. An der Berührungsgrenze beider Parteien werden die verdrängten Atome von beiden Seiten her zusammengetrieben. Da die verdrängten Atome aber selbst heftige Bewegungen besitzen, brauchen und schaffen sie sich Platz und drängen dadurch die Parteien selbst und ihre Kugeln auseinander.

Umgekehrt müssen sich nach dem Prinzip von Archimedes entgegengesetzt elektrisirte Körper anziehen. Die elektrisirten Atome um die positive Kugel finden gegen die rings angrenzenden Atome des neutralen Äthers, die ja auch dauernd in ziemlich heftigen Bewegungen begriffen sind, einen viel grösseren Widerstand, als gegen den negativ elektrischen Körper hin, dessen Ätherbewegung ja eine abnorm geringe ist. In der Bahn gegen den negativen Körper fluten die positiven Atome ungemein leicht ab und reissen in diesem Flutstrom ihre positive Kugel gegen die negative mit fort. Der von allen übrigen Seiten auf der positiven Kugel lastende Ätherdruck treibt sie gleichfalls in dieser Bahn mit vorwärts.

Statt der elektrischen Kugel sei ein stromdurchflossener Draht in den Äther gebracht oder nach Wegnahme der materiellen Atome ein gleichgestaltetes, cylindrisches Volumen mit elektrisirten Ätheratomen. Am Anfang des Drahtes trete der Strom ein, hier herrscht also positive Elektricität. Am Ende des Drahtes sei die elektrische Spannung geringer, also negativ, und hier trete der Strom aus. Auch um den elektrisirten Draht herum müssen die nächsten Ätherschichten in sehr heftige Bewegung versetzt werden, die weiter entfernten in immer geringere. Die Ätherbewegung ist um den positiven Anfangsteil des Drahtes sehr viel heftiger, entsprechend der hier im Draht herrschenden, grösseren, elektrischen Erregung, um das negative Drahtende bildet sich ein viel geringerer Aufruhr in den Ätheratomen. Aussen am Draht müssen daher die rings um das positive Ende lagernden, heftig bewegten Atome nach den Stellen viel geringerer Erregung am negativen Ende abfluten. Dem elektrischen Strom im Draht parallel läuft daher ein analoger Ätherstrom aussen am Draht entlang, der unmittelbar am Draht selbst natürlich am intensivsten, weiter vom Draht weg schwächer und schwächer ist.

Haben wir nun zwei elektrische Drähte, die einander parallel laufen und von entgegengesetzt gerichteten Strömen durchflossen werden, so flutet aussen an dem einen Draht entlang ein Ätherstrom von rechts nach links, an dem anderen aber ein Strom von links nach rechts. Beide Ätherströme müssen aufeinander prallen, dadurch stieben die Ätheratome mit grosser Heftigkeit nach allen Seiten auseinander, drängen rings herum nach aussen und treiben dabei die beiden stromführenden Drähte auch mit voneinander fort. Entgegengesetzt gerichtete, elektrische Ströme in Drähten stossen sich also ab. Sind die Drähte beweglich, so werden auch die Drähte selbst voneinander entfernt.

Laufen die Ströme in den beiden Drähten einander parallel, so fluten auch die Ätherströme aussen um die Drähte in gleicher Richtung. Sie unterstützen sich gegenseitig darin, die Äthermassen zwischen beiden Drähten mit fortzutreiben und wegzuschwemmen. Es entsteht gewissermassen ein Äthervakuum zwischen beiden Drähten. In dieses Vakuum sucht sich

sofort der ausserhalb der Drähte lagernde Äther hineinzustürzen und drängt bei diesem Sturz die Drähte selbst mit in das Vakuum hinein und nähert sie einander. Gleichgerichtete Ströme in Drähten ziehen sich daher an.

Nimmt man eine in sich geschlossene Drahtschlinge, giebt ihr die Form einer langen Birne und stellt diese Drahtbirne senkrecht gegen einen geraden, stromführenden Draht, die Spitze der Birne gegen den Draht gerichtet, so muss die aus dem geraden Draht in den Äther übertretende, elektrische Energie auch in die Spitze der Drahtschlinge eindringen und bei der allseitig gleich guten Leitungsfähigkeit der Drahtschlinge in beiden Schenkeln der Drahtbirne, nach rechts und links, sich gleich gut ausbreiten. Es entstehen so in der Schlinge zwei gleichstarke, entgegengesetzt gerichtete Ströme, die sich am stumpfen Pol der Birne treffen und gegenseitig aufheben. Die Drahtschlinge bleibt stromlos.

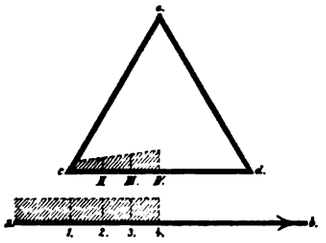

Anders gestalten sich die Vorgänge, wenn man, wie in der Figur, dem geraden Draht a-b die geschlossene Drahtschlinge c-d-e auf einer längeren Strecke parallel laufen lässt. Die Drahtschlinge habe die Gestalt eines gleichseitigen Dreieckes und laufe mit ihrer Seite c-d dem geraden Draht parallel. In den Draht a-b breche von a her ein elektrischer Strom ein. Der Anschaulichkeit halber will ich die elektrischen Kräfte dieses Stromes mir in marschirenden Soldaten verkörpert denken, und zwar soll die Marschkolonne so dicht gedrängt sein, dass alle Verluste an Mannschaften, die die Kolonne erleidet, sofort durch nachdrängende Soldaten ersetzt werden. Natürlich ist dabei im Auge zu behalten, dass der elektrische Strom nichts Materielles ist, sondern nur eine heftige Bewegung der Ätheratome in dem Draht a-b, die sich dann auf den angrenzenden Äther und auf die Drahtschlinge c-d-e ausbreitet. Ist die Marschkolonne an den Punkt 1 der Strasse a-b gekommen, so werden hier, wie auch längs der ganzen übrigen Kolonne, infolge der grossen Dichte der Heeressäule Mannschaften auf die benachbarten Felder hinausgedrängt. Sehr bald werden sie auch über das schmale Feld a-c hinüber auf den Winkel c der guten Strasse e-c-d verdrängt. Sowie Mannschaften auf diese ankommen, steht ihnen nach rechts und links ein gleich guter Weg offen. Um sich gegenseitig möglichst wenig zu behindern, marschirt daher die Hälfte der Leute von c nach rechts gegen d, die andere nach links gegen e. Gelangt in einem zweiten Zeitmoment die Kolonne an den Punkt 2 der Strasse a-b, so werden auch hier Leute auf das Feld und auf die Nachbarstrasse c-d, und zwar nach dem Punkt II, hinübergeschoben. Inzwischen ist aber auch die Hälfte der zuerst nach c verdrängten Mannschaften an diesen Punkt II angelangt, da auf den beiden gleich guten Strassen a-b und c-d die Soldaten auch gleich schnell marschiren. Die Mannschaften werden an dem Punkt II der Strasse c-d schon etwas dichter gedrängt. Zugleich bildet sich aber auf dieser Parallelstrasse c-d auch eine vollkommene, kleine Marschkolonne aus, da aus der dauernd nachrückenden Hauptkolonne nicht nur an ihrer Spitze, sondern längs ihrer ganzen Flanke Mannschaften fortwährend herausgedrängt werden und so auch im zweiten Zeitmoment wieder ein Trupp Leute auf den Punkt c der Parallelstrasse gelangt. Im dritten Moment erhält die Spitze der sekundären Parallelkolonne wieder eine Verstärkung von dem Punkt 3 der Hauptkolonne und wird bei III noch gedrängter, ebenso verlängert und verstärkt sich aber auch der Rest der Sekundärkolonne, allerdings in einem gegen c zu abnehmenden Grade, wie das durch die Schraffirung der Zeichnung angedeutet ist. Zuletzt wird die Spitze der zweiten Kolonne annähernd ebenso dicht gedrängt, wie die der Hauptkolonne. Jetzt können in sie nun keine neuen Mannschaften mehr von der Hauptkolonne herüber eingedrängt werden. Die Dichte bleibt nun an der Spitze unverändert. Hingegen erfährt die Sekundärkolonne in ihren übrigen, ja weniger dichten Teilen noch andauernd Verstärkung von a-b her.

Die Leute der Sekundärkolonne suchen dem immer dichter werdenden Gedränge möglichst zu entrinnen. Nach vorwärts gegen d hin ist die Strasse durch die hier marschirende

Spitze ihrer Kolonne so dicht verstopft, dass da kein Entweichen möglich ist. Hingegen steht der Weg nach links c-e hindernisslos offen. Die Mehrzahl der Leute marschirt also in dieser weit bequemeren Richtung ab und die dauernd von a noch neu herüberkommenden Mannschaften wählen auch der Hauptsache nach diesen Weg, sodass bald ein starker Marschstrom in der Richtung c-e sich vorwärts wälzt, während in der entgegengesetzten Richtung c-d nur die zwar sehr dichte, im Ganzen aber viel schwächere Spitze mit einem geringen Gefolge marschirt.

Steht in e ein Beobachtungsposten, so wird der bald melden können, auf der grossen Strasse e-c-d marschiert eine starke Kolonne gerade in entgegengesetzter Richtung, wie die Hauptkolonne auf der Strasse a-b. In der Mitte der Strecke e-d stösst nun die nach links abmarschirte, starke Kolonne mit der nach rechts vorrückenden Spitze zusammen. Die gegeneinander marschirenden Teile kommen dadurch zum Stehen. Die zu dicht gedrängten Mannschaften der Spitze mischen sich bald unter die weniger dicht stehenden Übrigen, und in Kurzem herrscht auf der ganzen Strecke c-d-e eine völlig gleiche Verteilung der Leute und voller Marschstillstand.

Ist die Hauptkolonne inzwischen auf a-b über b hinaus mit ihrer Spitze nach rechts gelangt, so strömen nun aus ihrer ganzen Breite a-b noch andauernd reichlich neue Mannschaften nach c-d hinüber. Da aber in allen Punkten von c-d jetzt in jedem Moment gleich viel Mannschaften ankommen und die früher angekommenen Leute schon gleichmässig über die ganze Strasse verteilt sind, so können die neuen Ankömmlinge sich nach rechts und links gleich gut ausbreiten und es bildet sich daher keinerlei Fluten der Leute nach einer bestimmten Seite wieder aus.

Also nur so lange ein Strom in den primären oder induzirenden Draht a-b einbricht, bildet sich im sekundären Stromkreis c-d-e ein entgegengesetzt gerichteter, induzirter Strom d-c-e aus, der aber sehr schnell wieder verschwindet, wenn auch der Strom im primären Draht noch lange ununterbrochen andauert. Der so induzirte Strom wird der Schliessungsstrom genannt.

Verschwindet nun aber der primäre Strom im Draht a-b plötzlich, so muss in c-d-e ein dem eben betrachteten, induzirten Strom d-c-e entgegengesetzt gerichteter und somit dem primären Strom gleichgerichteter Strom c-d-e auftreten. Das wird am leichtesten verständlich, wenn man sich das Verschwinden des primären Stromes in a-b durch das plötzliche Hereinbrechen eines entgegengesetzt gerichteten Stromes, der von b nach a läuft, bewirkt denkt. Dieser vernichtende Strom b-a muss in der Drahtschlinge einen ihm entgegengesetzten Strom c-d-e für einen Moment induziren. Dieser läuft aber mit dem verschwindenden Hauptstrom in gleicher Richtung. Man bezeichnet diesen zweiten, induzirten Strom als Öffnungsstrom.

Im praktischen Leben haben wir es niemals mit dem blossen Äther und seinen elektrischen Schwingungen zu thun, sondern stets mit wägbarer Materie im Äther, die auf die elektrischen Schwingungen modifizirend einwirkt. Die wägbaren Atome sind gegenüber den Ätheratomen ungeheuere Riesen. Ein Atom der wägbaren Materie ist trillionenmal grösser, als ein Ätheratom. Denkt man sich ein Ätheratom von der Grösse eines dreistöckigen Hauses, so hat ein materielles Atom im Vergleich damit die Grösse des Erdballes. Die kleinen Ätheratome werden von der kolossalen Masse eines wägbaren Atoms in ausserordentlicher Menge und mit sehr bedeutender Gravitationskraft angezogen. Die Ätheratome lagern sich in so dichter Schicht um das wägbare Atom, dass der Äther sich dabei wahrscheinlich verflüssigt. Das Atom wird von einem Äthermeer umflutet.

Auch die wägbaren Atome müssen wir für vollkommen elastisch und für deformirbar halten, gleich den Ätheratomen. Ziehen sich zwei wägbare Atome bis zur unmittelbaren Berührung an, so vereinigen sie sich zu einer Molekel, ihre Ätherhüllen fliessen zusammen. Die Gravitationskraft und der aussen lastende, allgemeine Ätherdruck halten die Atome in der Molekel mit sehr grosser Kraft aneinander gepresst. Diese Kraft im Gesammt, die zwei oder mehrere Atome zu einer Molekel vereinigt, bezeichnen wir als die Kraft der chemischen

Affinität. Lagern sich gleichartige Molekeln dicht aneinander, so werden sie in der gleichen Weise kräftig zusammen gehalten. Man nennt die Kraft jetzt Kohäsion. Und vereinigen sich analog Molekeln verschiedener Substanzen, so nennt man die gleiche aus Gravitation und Ätherdruck zusammengesetzte Kraft Adhäsion.

Durch die starke Anziehung und das enge Zusammendrängen der Ätheratome auf der Oberfläche der materiellen Atome oder Moleküle werden die freien Schwingungen der Ätheratome natürlich stark beschränkt. Trotzdem bleiben in den Ätherhüllen die Ätheratome in steter Bewegung begriffen. Die Grösse dieser Bewegung wird bei stofflich verschiedenartigen Atomen eine ganz verschiedene sein, je nach Art, Masse, Gestalt, Elasticität und mittlerer Geschwindigkeit des wägbaren Atoms. Immer aber muss sich der Bewegungszustand in der Ätherhülle in Kurzem in Gleichgewicht setzen müssen mit den Bewegungen des umgebenden, freien Äthers. Alle freien Ätheratome, die gegen die Ätherhülle der Molekel anprallen, werden dann mit der gleichen Geschwindigkeit zurückprallen, mit der sie ankamen, und wir bezeichnen die Molekel als elektrisch neutral. Ist die Ätherbewegung in der Ätherhülle hingegen der Art, dass anprallende Ätheratome mit grösserer Geschwindigkeit zurückgeworfen werden, so ist die Molekel oder das wägbare Atom positiv elektrisch und, wenn der Äther mit verminderter Geschwindigkeit zurückprallt, ist das Molekül negativ elektrisch.

Da um die Molekeln der Äther so ausserordentlich verdichtet ist und die Ätheratome hier so verminderte Bewegungen besitzen, müssen natürlich diese Ätherhüllen ungemein viel grössere Elektricitätsmengen aufnehmen können, als ein gleich grosses Volumen freien Äthers.

Zwei verschiedenartige, wägbare Atome oder Molekeln besitzen, wie oben gesagt, auch verschieden intensive Bewegungszustände in ihren Ätherhüllen. Bringt man diese differenten Molekeln zur Berührung, so gleichen sich die verschiedenartigen Bewegungsintensitäten ihrer Ätherhüllen gegenseitig aus. Trennt man jetzt die zwei Molekeln wieder, so hat die eine nun eine stärkere Bewegung in ihrer Ätherhülle, als vor der Berührung, sie ist positiv elektrisch geworden, die andere hat von ihrer Ätherbewegung an die erste abgegeben und ist nun gegen den umgebenden Äther negativ elektrisch. Das ist die Elektricitätserregung durch Berührung. Wird durch Reiben zweier Körper aneinander die Berührung der Molekeln eine innigere und ausgedehntere, so erhält man die ausgiebigere Reibungselektricität, und wird die Berührung der differenten Moleküle durch stärkere Eigenschwingungen der Molekeln, also durch Erwärmen des Körpers, erhöht, so erhält man die Thermoelektricität.

Vereinigen sich längere Zeit hindurch ununterbrochen zwei verschiedene Sorten von Atomen oder Molekülen zu neuen Molekeln oder chemischen Verbindungen, so wird dauernd von der Atomart mit der stärkeren Bewegungsintensität in ihren Ätherhüllen Ätherbewegung an die Atome mit den trägeren Ätherhüllen abgegeben. Dieser dauernde Übergang elektrischer Bewegung von der einen Atomart auf die andere während deren Vereinigung zu einer neuen, chemischen Verbindung giebt den elektrischen Strom in dem galvanischen Element.

Umgekehrt kann ein elektrischer Strom, der z. B. durch eine Flüssigkeit fliesst, in einer Molekel so heftige Bewegungen ihrer Ätherhüllen und sekundär ihrer einzelnen Atome selbst hervorrufen, dass die verschiedenartigen Atome sich wieder von einander trennen. Jedes Atom hüllt sich nun wieder in eine eigene Ätherhülle und giebt dieser die für das Atom charakteristische Bewegungsintensität, die gegen die mittlere Ätherbewegung der ungespaltenen Molekeln in der Flüssigkeit meist verschieden, grösser oder kleiner, sein wird. Die so gespaltenen und mit elektrischen Ladungen versehenen Atome einer Flüssigkeit nennt man Jonen. Die positiven Jonen werden stark von dem negativ elektrischen Körper in der Flüssigkeit, also der negativen Elektrode, angezogen und die negativen Jonen umgekehrt von der positiven Elektrode. Die Jonen bedecken die Flächen der Elektroden, vermindern den Kontakt zwischen diesen und der unveränderten Flüssigkeit, erschweren den Stromdurchgang und bedingen so die Erscheinungen der Polarisation.

Versetzt man in einem Körper die Ätherhüllen einer Anzahl Molekeln in heftigere

Bewegungen, und verteilt sich dieses Bewegungsplus sehr schnell und gleichmässig auf die Ätherhüllen aller übrigen Molekeln, wie bei den Metallen, so spricht man von guten Leitern. Geraten bei dieser Bewegungsübertragung nicht bloss die Ätherhüllen, sondern auch die Molekeln selbst in stärkere Schwingung, so entsteht durch den hindurchfliessenden, elektrischen Strom also Wärme und bei Glühhitze auch Licht. — Verteilt sich hingegen die stärkere Bewegung einzelner Ätherhüllen nicht oder nur sehr allmählich auf alle übrigen, so spricht man von schlechten oder elektrischen Nicht-Leitern. Diese mangelnde Übertragung der stärkeren Ätherbewegung lässt sich so auffassen, dass die heftig schwingenden Ätherhüllen einen Teil ihres Äthers an die benachbarten, schwächer zuckenden Ätherhüllen abgeben, und zwar so lange, bis die nun kleineren, heftig zuckenden Äthermassen der einen Molekel dieselbe Gesammtenergie repräsentiren, wie die grössere, träger zuckende Äthermenge einer Nachbarmolekel. Trotz der verschiedenen Bewegungsintensität stellt sich dann wieder ein Gleichgewicht her und verhindert die Fortleitung der verschieden heftigen Schwingungszustände.

Stellt man einem positiv elektrischen Körper gegenüber einen unelektrischen, guten Leiter auf, z. B. eine Metallkugel, so prallen von dem positiven Körper heftige Ätherstösse gegen die Ätherhülle der Metallkugel, bis die Ätherhülle der Kugel da, wo sie dem positiven Körper direkt gegenüber steht, die gleiche Intensität der Zuckungen angenommen hat, wie sie der Äther zwischen der Kugel und dem positiven Körper besitzt. Erst jetzt ist die Metallkugel an dieser Stelle gegen den zwischen beiden Körpern hin und her zuckenden Äther wieder neutral. Da die Metallkugel aber ein sehr guter Leiter ist, verteilt sich das mitgeteilte, elektrische Plus sofort gleichmässig über die gesammte Kugeloberfläche. Die am heftigsten elektrisch erregte Stelle der Kugel verliert also wieder an elektrischer Energie, und, da sie im Zustand ihrer stärksten Erregung nur eben neutral gegen den vom elektrischen Körper her anprallenden Äther war, muss sie sich nun nach Verminderung ihrer elektrischen Erregung gegen den heftig anprallenden Äther negativ verhalten. Auf der Rückseite der Kugel hingegen wird durch das zugeströmte, elektrische Plus der vorher neutrale Zustand in einen gegen den angrenzenden, neutralen Äther heftiger bewegten, also positiven, verwandelt. Zerschneidet man die Kugel zwischen ihren ungleich erregten Polen in zwei Hälften, so bleibt auch dann noch die elektrische Verteilung dieselbe. Die Metallkugel als Leiter war durch Influenz elektrisch geworden.

Wird eine positiv elektrische Kugel, also ein Konduktor, von einer anderen, kleinen Kugel, die etwa an einem Faden hängen soll, berührt, so wird das Pendelchen auch positiv elektrisch. Gleichnamige Elektricitäten stossen sich ab. Das Pendelchen muss jetzt vom Konduktor wegfliegen. Steht dem positiven noch ein negativer Konduktor gegenüber, so zieht der negative Konduktor das positiv gewordene Pendelchen an, nimmt ihm seine positive Ladung und giebt ihm negative und stösst nun das Pendelchen ab, das jetzt vom positiven Konduktor wieder angezogen wird. So schwingt das Pendelchen zwischen den beiden Konduktoren hin und her, bis es deren entgegengesetzte, elektrische Ladungen gegeneinander ausgeglichen hat. Solche Pendelchen, nur unendlich viel kleiner, sind nun auch die Molekeln eines Gases.

Auch die kleine Kugel einer Gasmolekel läd sich am positiven Konduktor mit positiver Elektricität, wird abgestossen und vom negativen Konduktur angezogen. Sie prallt vom negativen Konduktor mit der gleichen Geschwindigkeit zurück, mit der sie angekommen war. Zugleich läd sie sich beim Anprall an den negativen Konduktor aber auch an ihm negativ und wird nun von ihm abgestossen. Sie erhält also noch einen Geschwindigkeitszuwachs und fliegt nun mit grösserer Geschwindigkeit gegen den positiven Konduktor zurück. Bei ihrem Rückprall an diesem erfährt sie aber eine erneute Abstossung und Beschleunigung, und so fliegt sie in immer rapiderem Tempo von einem Konduktor zum anderen. Schliesslich prallt sie mit solchen Gewalten gegen die Konduktoren, dass diese an den getroffenen Stellen anfangen zu glühen. Metallmolekeln reissen sich vom Konduktor los und fliegen nun in denselben Bahnen, wie die Gasmolekeln, zwischen den Konduktoren hin und her. Je kleiner die Pendelkugeln

sind, um so grössere Geschwindigkeiten erhalten sie bei der Abstossung. Würde eine Pendelkugel von 1 cm Durchmesser etwa eine Geschwindigkeit von 3 m angenommen haben, keine sonstigen Hindernisse vorausgesetzt, so würde die 100000000 mal kleinere Gasmolekel, wenn sie auf keinen Widerstand stösst, eine Geschwindigkeit von 300000000 m in 1 Sekunde erlangen.

In Gasen, wie der atmosphärischen Luft, stösst die Molekel aber auf zahlreiche Hindernisse, nämlich auf die übrigen Molekeln des Gases. Von dem positiven Konduktor stürzen immer eine ganze Anzahl positiv geladener Molekeln gleichzeitig gegen den negativen Konduktor, von diesem stürzt ihnen aber auch schon eine Schar negativer Molekeln entgegen. Die beiden Reihen von Molekeln prallen mit grosser Gewalt gegeneinander, tauschen ihre elektrischen Ladungen, ihre Geschwindigkeiten und Richtungen aus und stürzen nun mit der gleichen Geschwindigkeit, mit der sie auf einander trafen, gegen ihren Konduktor zurück. Von diesem werden sie nun mit erhöhter Geschwindigkeit zurück geschleudert. Schliesslich wird der Anprall der beiden feindlichen Parteien so heftig, dass die Gasmolekeln zu leuchten beginnen. Da aber auf der ganzen, direkten Verbindungslinie zwischen beiden Konduktoren überall Gasmolekeln sich befinden und mit feindlichen zusammenprallen, leuchtet schliesslich die ganze Verbindungslinie beider Konduktoren feurig auf, wir haben einen elektrischen Blitz oder Funken und, wenn er länger anhält, einen Flammenbogen.

Die elektrisch geladenen und so ausserordentlich schnell fliegenden Gasmolekeln müssen sich ihren schmalen Weg durch die ringsherum lagernden und heran drängenden, trägen, unelektrischen Luftmolekeln brechen. Sie bohren sich durch die dichten Luftmassen einen engen Kanal. Dieses vom elektrischen Funken gebohrte Loch kann man ja an durchschlagenen Glasstücken direkt sehen.

Wird das Gas zwischen den beiden Konduktoren verdünnt, so werden die elektrisirten Molekeln nicht mehr auf eine so enge Flugbahn eingezwängt. Sie können sich schon etwas mehr seitlich ausdehnen. Aus dem linienförmigen Blitz wird ein Strang oder Band, das immer breiter wird, je mehr man die Luft verdünnt. Mit der Luftverdünnung wird aber auch der Widerstand für den Flug der Molekeln geringer. Ihre Geschwindigkeit wird immer rapider. Die Anprallstellen an den Konduktoren, zumal am negativen, fangen an zu glühen, sprühen stark elektrisch geladene Molekeln ab, die nun auch mit hin- und herfliegen und die Erscheinungen hervorrufen, die wir als Kathodenstrahlen bezeichnen. Vermindert man aber den Gasdruck sehr bedeutend, so sind schliesslich nicht mehr genug Gasmolekeln da, den elektrischen Ausgleich zwischen den Konduktoren zu besorgen und den Konduktor zum Glühen zu bringen. Die Entladungen werden wieder schwächer, und die Metallmolekeln können nicht mehr losgerissen, Kathodenstrahlen nicht mehr gebildet werden.

Die heftig hin- und herzuckenden, elektrisirten Molekeln des Metalldampfes, die Kathodenstrahlen, erhitzen die Körper, auf die sie treffen. Sie versetzen aber nicht bloss die Molekeln, sondern auch deren Ätherhüllen in ihre Eigenbewegung und rufen dadurch das Fluorescenslicht der Körper hervor. Die Metalldampfmolekeln fliegen vorwiegend in der Richtung der elektrischen Kraftlinien. Die elektrischen Kraftlinien können aber durch den Magnet abgelenkt werden und damit auch die Flugbahn der Metallmolekeln, also die Kathodenstrahlen. Dabei werden kleinere und daher schneller fliegende Metallmolekeln kräftiger ihre Flugbahn beibehalten, als grössere, langsam fliegende Aggregate von Molekeln, die stärker abgelenkt werden.

Treffen die elektrischen Metallmolekeln der Kathodenstrahlen mit ihren gewaltigen Geschwindigkeiten auf einen Körper, so erhitzen sich die getroffenen Teile desselben momentan sehr bedeutend. Die Ätherhüllen der getroffenen Moleküle dehnen sich stark aus und ein Teil des Äthers der Ätherhülle wird nach allen Seiten nach auswärts verdrängt. Hört dann gleich darauf der Anprall der Metallmolekeln und damit die Erhitzung wieder auf, so flutet der verdrängte Äther wieder zu seinen Molekeln zurück. Jeder Stoss der Kathodenstrahlen gegen eine Oberfläche bewirkt also zuerst ein Hinausdrängen und gleich darauf ein Zurückfluten von

Äther an dieser Fläche oder eine longitudinale Ätherstosswelle, die sich nun mit Äthergeschwindigkeit, d. h. mit Lichtgeschwindigkeit, nach allen Seiten fortpflanzt. Diese longitudinalen Ätherstosswellen nennen wir Röntgenstrahlen. Diese Stösse der Metallmolekeln dauern immer nur sehr kurz und erfolgen in verhältnismässig sehr langen Pausen, nämlich nur so oft, als der Strom, der die Kathodenstrahlen erzeugt, durch den schwingenden Stromunterbrecher geschlossen und geöffnet wird. Die Längen dieser longitudinalen Wellen sind daher auch sehr bedeutend.

Die durch den Stoss der Kathodenstrahlen aus einem Körper herausgepressten und dann wieder zurückflutenden Äthermengen durchdringen alle Körper, auf die sie treffen, da der Äther ja alle Körper mit Leichtigkeit durchsetzt und die winzigen Ätheratome zwischen den riesigen, materiellen Atomen in jedem Körper noch bequem hindurch schlüpfen können. Jede Molekel, die von diesen Ätherfluten der Röntgenstrahlen getroffen wird, verhält sich nun ganz gleich, wie der von den Metallmolekeln bombardirte, erste Körper. Die Molekel nimmt in ihre Ätherhülle zunächst von dem andrängenden Ätherstrom etwas auf, giebt es aber infolge der heftigen Erschütterung gleich darauf wieder weiter. Sie sendet also selbst wieder Ätherfluten oder Röntgenstrahlen nach allen Seiten aus, und so jede weitere, von diesen Ätherstössen getroffene Molekel. Die getroffenen Molekeln geraten dabei selbst in Eigenschwingungen und senden daher ihr Eigenlicht aus, sie fluoresziren. Dieses Fluoreszenslicht wandert mit den Röntgenstrahlen weiter und unterstützt und ergänzt ihre Wirkung. Dieses bei vielen Körpern unsichtbare Fluoreszenzlicht erklärt wohl auch die Elektricität-entladende Wirkung der Röntgenstrahlen und wirkt auf negativ elektrische Körper wohl analog, wie ultraviolettes Licht. Dass die stossweisen Ätherfluten der Röntgenstrahlen auch den chemischen Zusammenhang zweier Atome lockern können, ist erklärlich und macht die Wirkung auf die photographische Platte verständlich.

Diese Auffassung der Röntgenstrahlen vermag sämmtliche Eigenschaften derselben zu erklären. Ich habe mich auf Andeutungen über die für den Arzt wichtigeren beschränkt. Zugleich kommt diese Auffassung der ursprünglichen Annahme von Röntgen selbst sehr nahe, der seine Strahlen für longitudinales Licht hielt. Sie sind in der That longitudinale Wellen, nur von so bedeutender Länge und so geringer Schwingungszahl, dass man sie nicht als Licht bezeichnen kann. Die von anderen Seiten vertretene Anschauung, die Röntgenstrahlen seien nichts, als höchst kurzwelliges, ultraviolettes Licht, ist dem gegenüber ganz unhaltbar; denn Lichtstrahlen müssen immer Brechung, Interferrenz und Polarisation nachweisen lassen, was bei den Röntgenstrahlen aber nicht gelingt. Nur transversale Lichtwellen von der Wellenlänge Null haben keine Brechung u. s. w. mehr. Licht von der Wellenlänge Null ist aber auch kein Licht mehr. Noch weniger können Röntgenstrahlen Kathodenstrahlen sein, also schwingende Metalldampfmolekeln; denn Metalldampfmolekeln können natürlich durch Glaswände und andere, feste Körper keinesfalls glatt hindurchgehen und noch jenseits eine solche Fülle von Wirkungen entfalten.

Ich fasse nochmals kurz zusammen:

1. Die Elektricität ist die ungeordnet hin und her zuckende Bewegung der einzelnen Atome des Weltäthers oder die Wärme des Äthers.
2. Die Röntgenstrahlen sind stossweis hin und her flutende, longitudinale Ätherwellen und gehen von den Ätherhüllen solcher Molekeln aus, die von Kathodenstrahlen oder von Röntgenstrahlen selbst getroffen wurden.

Ich habe hier nur den Gedankengang aus einem Kapitel der „Mechanik des Weltalls“ wiederzugeben versucht. Auf nur 176 Seiten behandelt dieses Werkchen aber nicht nur die Haupterscheinungen aus dem Gebiet der Physik und Chemie, von denen ich nur die Darstellung des Lichtes und die höchst anschauliche Erklärung der Ursache der Spektrallinien extra erwähnen will, sondern auch das gesamte, makroskopische Weltall, Fixsterne, Planeten, Monde, Kometen u. s. w. von ihrem Urzustand bis zu ihrem dereinstigen Ende, den ewigen Kreislauf

des Stoffes neben dem der Kraft. In streng logischer Entwickelung, allein von der Voraussetzung eines gasförmigen Äthers und einer mit Gravitation begabten Materie ausgehend, entwickeln sich Bilder, die an Grossartigkeit die Schöpfungen der glühendsten Phantasie hinter sich lassen. Ich will nur auf die packende Darstellung der Geschichte unseres Mondes hinweisen, auf die schönen Abschnitte über die Kometen und Meteoriten, auf die Erklärung der Polarlichter und die geistreichen Ausblicke auf die Ursachen der Eiszeiten und der Entstehung der Arten.

Wer das philosophische Bedürfnis nach einer einheitlichen Weltauffassung hat, wird diese streng wissenschaftliche Darstellung und Entwickelung unseres Weltalls wegen ihrer grossen Einfachheit und strikten Einheitlichkeit mit dem vollen Genuss lesen, den die Befriedigung des Kausalitätsbedürfnisses überhaupt dem Menschen zu gewähren vermag, und sich über die zahlreichen Anregungen und neuen Aufgaben, die sich hierbei für die Wissenschaft ergeben, noch besonders freuen.

Aus dem Neuen Allgemeinen Krankenhause Hamburg-Eppendorf (Medizinische Abteilung).

Zur Kasuistik der Lokalisation von Geschossen im Schädel mittels Röntgenstrahlen.

Von

Dr. **de la Camp,** Sekundärarzt.

(Hierzu Tafel I.)

Kommen heutzutage Schädelschussverletzungen in Behandlung — gewöhnlich handelt es sich ja um Selbstmordversuche — so verfährt man nach den Anschauungen der modernen Chirurgie bekanntlich so, dass man oberflächlich sitzende oder leicht zu erreichende Projektile baldmöglichst entfernt, anderenfalls nach möglichster Säuberung der Einschussöffnung und des Anfangsteils des Schusskanals das Geschoss an seinem Platze lässt und abwartet, ob Infection oder schwerere allenfalls operativ zu beseitigende Herderscheinungen einen späteren Eingriff erfordern. Treten letztere nicht ein, und verbleibt der Fremdkörper im Schädel, so kommen zwei Möglichkeiten in Betracht: entweder er ist in die weiche Hirnmasse eingedrungen, senkt sich nach und nach durch seine Schwere und kann dann vielleicht noch späterhin entfernt oder ohne beträchtlichere Nachteile im Schädelinnern belassen werden, oder er ist in den knöchernen Schädel eingedrungen und wird an der betreffenden Stelle durch Einzwängung der Kallusmassen etc. fixiert. Da es sich nun, wie gesagt, meist um Selbstmordversuche handelt, so kommen vor allem zwei Einschussbezirke in Betracht: die Schläfengegenden und die Mundhöhle. War die Waffe gegen die Schläfe gerichtet, so dringt die Kugel gewöhnlich in den Gesichtsschädel oder die Grosshirnhemisphären ein, bei Schüssen in die Mundhöhle in die Schädelbasis, die hinteren Grosshirn- oder die Kleinhirnhemisphären. Relativ sicheren Aufschluss können wir ja nun von den Röntgenaufnahmen bei verschiedener Plattenlagerung erwarten; wie ungemein schwierig es aber trotzdem unter Umständen sein kann, zu einer ganz exakten Lokalisation und der daran anschliessenden operativen oder nichtoperativen Therapie zu gelangen, dafür mag der folgende Fall ein Beispiel sein.

Herr W. hatte sich ca. $^1/_4$ Jahr vor der Aufnahme in das hiesige Krankenhaus mit einem 9 mm-Revolver in den Mund geschossen. Er war damals keinen Augenblick bewusstlos gewesen, hatte nur einen dumpfen Stoss im Gehirn und 5 Tage lang andauernde mässige Kopfschmerzen empfunden. Ab und zu wollte er in den folgenden Wochen vorübergehende Schwächezustände und leichte Parästhesieen im rechten Arm und Bein bemerkt haben; keine Blutung aus Mund- oder Nasenhöhle. Er kam in das Krankenhaus wegen hochgradiger Nervosität und eitrigem Ausfluss aus dem linken Nasenloch, für den einstweilen kein objektiver

Grund zu finden war. Erst nach längerem Aufenthalt legte er das obige Geständnis ab und erklärte damit auch die Antiologie einer ca. 1 cm langen, an der Grenze des weichen und harten Gaumens links von der Mittellinie verlaufenden Narbe. Bei der nasopharyngealen Untersuchung wurde von Herrn Dr. Thost folgender Befund erhoben: Von dem Nasenraum aus kam man weder durch Sondierung noch p. Speculum zu irgend einem Resultat, hingegen sah man mittels der Rhinoscopia posterior neben der zurückgebildeten Rachenmandel zwei konstante Eiterpünktchen links von der Medialebene. Eine Sondierung war auch mit verschieden gebogenen Sonden vom Nasenrachenraum aus unmöglich. Hiernach wurde versucht, den Sitz der Kugel mittels Röntgenaufnahmen zu bestimmen, und zwar durch zwei Aufnahmen; einmal von der Seite, indem der Patient auf dem linken Ohre und die Platte parallel einer Sagittalebene, und dann von vorne, indem er auf dem Hinterkopf und die Platte parallel einer Frontalebene lag. Das Resultat (vergl. Bild 1 und 2) war das, dass das Projektil links von der Mittelebene und mit seinem platten Ende ca. 2 cm nach vorne von einer durch die Mandibulargelenke gelegten Frontalebene sitzen oder — auf den Schädelraum übertragen — den hinteren Teil der linken Keilbeinhöhle ausfüllen resp. deren hinteren Boden bilden müsste. Diese Lokalisation passte gleichzeitig vorzüglich zu den klinischen Symptomen. — Eine Indikation, operativ einzugreifen, war vorhanden, da der Hauptgrund der vorliegenden Neurasthenie das Bewusstsein war, dass eine schädigende Wirkung der Kugel, die sich ja in der chronischen Eiterung dokumentierte, vorlag und da eine Beseitigung letzterer ohne Entfernung des Projektiles unwahrscheinlich war. Um so mehr war diese Indikation zu befolgen, als es bei dem angenommenen Sitz der Kugel möglich schien, mit Umgehung einer temporären Oberkieferresektion die Kugel durch die Nasenrachenraumwege zu entfernen. Herr Dr. Thost ging nun in folgender Weise vor: In mehreren Sitzungen wurde erst die mittlere Muschel grösstenteils mit dem Conchotom und danach die vordere linke Keilbeinhöhlenwand ohne Narkose entfernt. Die Keilbeinhöhle selbst zeigte sich jetzt leer, die Schleimhaut katarrhalisch geschwollen, nicht mit Eiter gefüllt. Sondierte man den Boden der Höhle von der Nase aus, so gab Patient, wenn man die Sonde von hinten nach vorn bewegte, jedesmal an, dass er deutlich fühle, wie diese über einen Fremdkörper hingleite. Während die sonstige Sondierung äusserst empfindlich war, konnte man derb mit der Sonde diese Stelle bearbeiten. Eine Sondierung mit Marmorsonden führte wegen der jedesmaligen Blutung zu keinem Resultat. Ausserdem hatte man oft das Gefühl, als gleite man über ein rotierenden glatten Körper hinweg, doch wurde wegen der naheliegenden subjektiven Täuschung hierauf ebensowenig gegeben, wie auf die Angaben des Patienten, dass er bei Lageveränderungen des Kopfes allerlei Fremdkörperbewegungen spüre. Es konnte nunmehr in Übereinstimmung mit den Röntgenbildern angenommen werden, dass man bis an die Kugel herangekommen sei und eine Entfernung derselben in Narkose versucht. Trotz $^5/_4$ stündiger Versuche war auf keine Weise weder mit Kugelsonden, noch Kornzangen etc. etwas von einem Fremdkörper zu entdecken, vielmehr musste wegen erheblicherer Blutungen in der Tiefe der Versuch abgebrochen werden. Immerhin konnte nun ja das Projektil durch das Vorgehen von seinem ursprünglichen Platze verschoben sein, und es wurde eine weitere Röntgenaufnahme gemacht, und zwar bei gleichzeitig an die hintere linke Keilbeinhöhlenwand anstossend fixierter Sonde (Bild 3). Hierbei zeigte sich zu unserer Überraschung, dass die Kugel ca. $1^1/_2$ cm unterhalb des Keilbeinhöhlenbodens lag und zwar so, dass die hintere Wand der Höhle in der Verlängerung nach unten das abgeplattete hintere Ende der Kugel traf. Die erste Lokalisation war somit unrichtig gewesen, und es wurde zur weiteren Feststellung des Sitzes eine Aufnahme gemacht, bei der die Sonde an die hintere Rachenwand (durch das linke Nasenloch eingeführt) stiess und ferner die durch die Mandibulargelenke gehende Frontalebene durch einen fixierten Leitungsdraht auf dem Bilde sichtbar gemacht wurde. Erst hiernach konnte man mit Sicherheit den Sitz der Kugel bestimmen und zwar: etwas ($^1/_2$ cm) nach vorne von dieser Ebene, ca. 1 cm nach links von der Mittelebene derartig gelagert, dass die Verbindungslinie der beiden fixierten Sonden-

knöpfe in die Ebene des hinteren platten Kugelrandes fiel. Mit anderen Worten: die Kugel sass fest und vom Nasenraum unerreichbar im linken hinteren massiven Keilbeinkörper. — Der weitere klinische Verlauf war ein ungemein günstiger: mit Ausheilung der kleinen Operationswunden liess gleichzeitig der eitrige Ausfluss nach, und Patient konnte überzeugt werden, dass das fernere Verbleiben der Kugel unter diesen Umständen ihm keinerlei Gefahr bringen könne. Ich sah Herrn W. jetzt nach $^1/_2$ Jahr wohl und arbeitsfähig wieder. —

Entnehmen kann man dem Fall neben anderem Interessanten eben das, dass zur genauen Lokalisation von Geschossen im Schädel es keineswegs genügt, seitliche und vordere Aufnahmen zu machen, sondern dass am und im Schädel selbst später auf den Platten sichtbare Orientierungs-Ebenen und Linien in der angegebenen Weise angebracht werden müssen. —

Vier verschiedene Typen der Olekranonfraktur.

Von

Prof. Dr. **Carl Beck** in New York.

(Hierzu Tafel II.)

Die Fraktur des Olekranon wird nach den übereinstimmenden Angaben der chirurgischen Litteratur als ein seltenes Vorkommnis angesehen. Man schätzt, dass sie mit 1, höchstens 1,25 % auf der allgemeinen Frakturliste figuriert. Es scheint mir jedoch, dass diese, durch die Anciennetät geheiligte Anschauung, wie so manche andere, gleich einem Zauberschlag durch die Entdeckung des grossen Würzburgers in eine völlig neue Beleuchtung trat. „Es erben sich Gesetz und Rechte, wie eine ewige Krankheit fort", bis der Geistesblitz eines Genies plötzlich eine wissenschaftliche Revolution zeugt. Und keine medizinische Entdeckung hat je solche revolutionäre Schlagschatten auf das Verständnis der Frakturen geworfen, als die der Röntgenstrahlen. In ungeahntem Masse hat sich dieses neue Verständnis schon bei der klassischen Radiusfraktur bewährt. Aber auch die Olekranonfraktur erscheint jetzt schon in etwas anderem Lichte; einmal betreffs ihrer Seltenheit und dann in ihrer Wechselbeziehung zu anderen Frakturformen, die gleichzeitig am Ellbogen vorkommen.

Wenn es mir gelang, seitdem ich nicht bloss jeden Frakturfall sondern auch jeden frakturverdächtigen Fall bestrahlte, vier Fälle von Olekranonfraktur innerhalb von sechs Monaten in meinen Kliniken zu demonstrieren, so muss dies zu näherer Betrachtung auffordern. Vier Olekranonfrakturen repräsentieren ungefähr 15 % aller meiner Frakturfälle in diesem Zeitraum und so glaube ich, das Zufälligkeitsmoment bis zu einem gewissen Grade zugegeben, doch zu der Annahme berechtigt zu sein, dass diese Frakturform häufiger, als man bisher annahm, vorkommt. Diese Annahme dürfte um so mehr Boden gewinnen, als ich in zweien dieser Fälle (Fall 1 und 2) vor der Bestrahlung in meiner Diagnose gar nicht sicher war. Vor der Röntgenära würde ich also vielleicht Fall 1 nnd 2 gar nicht als Olekranonfraktur gebucht haben.

Sämtliche vier Fälle betrafen das kindliche Lebensalter und entstanden durch einen Fall auf die Ellbogenrückseite, also durch direkte Gewalt. In einem Fall (1) war keine, in einem (2) geringe und in zweien (3 und 4) bedeutende Diastase vorhanden. Sämtliche waren Querbrüche, davon drei einfache (1, 2 und 4) und einer (3) ein Splitterbruch. Zwei Fälle betrafen das Olekranon allein (1 und 2). In einem Fall (3) war ausserdem eine nicht dislocierte Fraktur des linken Kondylus (Fig. 4) und in einem anderen eine Fraktur des processus cubitalis vorhanden. Bei Fall 1 bestand ein geringer, bei 2, 3 und 4 ein bedeutender Bluterguss.

In sämtlichen Fällen wurde in Extensionsstellung ein Gipsverband in der Weise angelegt, dass das dislocierte Bruchfragment fest umgriffen und stark nach unten gedrängt

wurde, während die Bindentouren um die hinunterdrängenden Finger herum angelegt wurden. Die Wälle der dann entstandenen Impressiones digitatae schlossen dann die redressierten Stücke ganz gut nach dem Trocknen ein, sodass ein Zurückschnellen in die alte Dislokationsstellung dauernd verhindert wurde. Bei den unkomplizierten Fällen (Fall 1 und 2) wurde schon nach 10, in den anderen (3 und 4) nach 18 Tagen zur rechtwinkeligen Verbandsstellung übergegangen. Die Heilung war in sämtlichen Fällen tadellos, was ich nur dem Umstand zuschreiben kann, dass es uns möglich war, die Frakturform auf das Minutiöseste zu charakterisieren und demgemäss die entsprechende individualisierende Behandlung einzuleiten und zu kontrollieren.

Fall 1. Ein zwölfjähriger Junge, Insasse eines Waisenhauses, fiel beim Spielen auf die Rückseite des Ellbogens. Der Institutsarzt war sofort zur Stelle und stellte die Diagnose auf Kontusion, welche ich eine Woche später, als ich den Fall zum ersten Male zu untersuchen Gelegenheit fand, indossieren zu dürfen glaubte. Es war so gut wie gar kein Ödem vorhanden, und die aktive Streckung war schmerzfrei. Beim Eindrücken der Fingernägel über dem Olekranon steigt allerdings der Verdacht auf das Vorhandensein einer kleinen Rinne, also einer Fraktur auf, welcher dann durch das alsbald angefertigte Skiagramm völlig geklärt wurde. Die Heilung war perfekt.

Fall 2. Ein 15jähriger Junge, Sohn eines hiesigen Kollegen, fiel beim Fussballspiel. Der alsbald entstandene Bluterguss und die Schmerzhaftigkeit bei aktiver Streckung liess den Kollegen sofort an eine Fraktur denken. Bei der am folgenden Tage von mir vorgenommenen Untersuchung liess sich indes weder eine abnorme Beweglichkeit, noch eine Diastase oder gar Krepitation nachweisen, sodass ich die Diagnose Olekranonfraktur nur mit Reservatio mentalis stellte. Die Betrachtung der Illustration enthebt mich wohl weiterer Beschreibung. Heilung gut.

Fall 3 (Fig. 3 und 4). Ein zwölfjähriger Junge fiel die Treppe hinunter. Alsbald starker Bluterguss. Ein sogleich zitierter Kollege konstatiert eine Olekranonfraktur. Am folgenden Tage, als ich die erste Untersuchung vornahm, war eine enorme Schwellung und Unvermögen jeglicher Bewegung eingetreten. Es war mir weder möglich, das Vorhandensein der Kondylenfraktur, noch die Splitterung vor der Bestrahlung nachzuweisen. Heilung nach 5 Wochen. Aus Fig. 3 und 4 dieses Falles geht hervor, dass man zu genügender Belehrung immer ein Bild in Pronations- und eines in dorsaler Streckstellung anfertigen muss. Bei Fig. 3 ist die Kondylenfraktur kaum zu erkennen, während sie in Fig. 4 deutlich ausgeprägt erscheint.

Fall 4 (Fig. 5). Ein achtjähriges Mädchen war beim Fahren mit Rollschuhen ausgeglitten. Es soll alsbald ziemlich bedeutende Schwellung um das Ellbogengelenk eingetreten sein, und in einem Hospital habe man die Diagnose auf Kontusion gestellt. Diese Behauptung der Patientin wird einigermassen dadurch gestützt, dass sie drei Tage nach dem Unfall ohne Verband in unsere Klinik kam und die Ellenbogengegend bloss mit einer in Bleiwasser getränkten Kompresse bedeckt hielt. Es war bedeutende Schwellung und Suffusion vorhanden. Pro- und Supination sind wenig, Flexion mässig und Streckung durchaus beschränkt. Die Deformität, die leichte Dislokation der unteren Humerusgegend nach hinten hatte schon vorher bei blosser Inspektion das Vorhandensein einer Fraktur vermuten lassen. Der Vorderarm ist übermässig beweglich und lässt sich sowohl nach hinten als nach vorn schieben. Krepitus wurde vermisst. Ich diagnostizierte eine Fraktur des Olekranon und des Condylus internus, musste aber nach der Bestrahlung meine Ansicht dahin modifizieren, dass es sich neben der Olekranonfraktur um eine Fraktur des ganzen Processus cubitalis handelte.

Durch Röntgenstrahlen geheiltes chronisches Ekzem.

Kasuistischer Beitrag für die weitere Verwendung der Röntgenstrahlen in der Dermatotherapie.

Von

Dr. **R. Hahn** in Hamburg[1]).

(Hierzu Tafel III, Fig. 4 u. 5.)

Meine Herren! Ich möchte mir erlauben, Ihnen zwei Fälle von chronischem Ekzem der Unterschenkel vorzustellen, die, seit Jahr und Tag bestehend, allen therapeutischen Massnahmen trotzten. Zeitweise heilten sie mit zarten, äusserst vulnerablen Narben ab, um jedoch bald wieder zu recidivieren. Nach Rücksprache mit Herrn Dr. Albers-Schönberg gestattete mir derselbe einen Behandlungsversuch mit Röntgenstrahlen in seinem Laboratorium zu machen. Wir gingen von der Erwägung aus, ist das Ekzem auf bakterielle Einflüsse zurückzuführen, so ist nach den bekannten Arbeiten Rieders ein Einfluss auf die betreffenden Bakterien in irgend einer Weise zu erwarten, ist das Ekzem aber irgend etwas anderes, etwa ein Zustand der Ernährungsstörung der Haut, so ist durch die ja hinreichend bekannte Einwirkung der Röntgenstrahlen auf die Haut in Gestalt von Dermatitiden niederen oder höheren Grades gleichfalls eine Gewähr dafür gegeben, dass durch eine Reaktion der Gewebe infolge der Bestrahlung eine veränderte Zirkulation in der erkrankten Partie stattfindet und damit eventuell eine Heilung erzielt werden kann.

Dass unsere Erwägungen richtig waren, beweisen die beiden folgenden Fälle. Frau Welke leidet seit reichlich 4 Jahren an einem chronischen Ekzem beider Unterschenkel. Am rechten Unterschenkel aussen, direkt über dem Mall. ext. bestand eine reichlich handtellergrosse ekzematöse Stelle. Dieselbe war gerötet, teils trocken, teils etwas feucht, mit zahlreichen Rhagaden durchsetzt, an einzelnen Stellen mit flachen, dünnen gelblichweissen Borken besetzt. Alle möglichen therapeutischen Versuche versagten auf die Dauer. Eine zwölfmalige, durch verschiedene eintägige Unterbrechungen stattgehabte Röntgenbestrahlung heilte das Ekzem vollständig. Es besteht (am 19. Juli) eine leicht gerötete, vollkommen glatte, nicht erhabene Narbe an Stelle des Ekzems, während der nicht behandelte linke Unterschenkel das Ekzem noch in unveränderter Form aufweist, indem es ringförmig in etwa Handbreite den Unterschenkel dicht oberhalb des Fussgelenks umgreift[2]).

Frau Weiss leidet seit zwei Jahren an einem gleichen Ekzem beider Unterschenkel, rechts aussen eine etwa 12 cm lange, 6—7 cm breite Stelle, links an beiden Seiten des Unterschenkels je eine halbhandtellergrosse Stelle. Auch hier waren sämtliche therapeutischen Versuche auf die Dauer ohne nachhaltigen Erfolg geblieben. Zunächst wurde die Stelle des rechten Unterschenkels bestrahlt. Nach der vierten Sitzung zeigte sich eine Raktion in Gestalt von Rötung sowohl der Stelle selbst, wie der nächsten Umgebung; trotzdem nun einige Tage ausgesetzt wurde, hatte sich doch eine geringe derbe Infiltration im ganzen Gebiet der Ekzemstelle gebildet. Unter Bleiwasserumschlägen Rückgang der Rötung in drei Tagen. Unter weiteren Bestrahlungen Abheilung des Ekzems. Jedoch ist die betreffende Stelle entsprechend der Dermatitis etwas erhaben, derb und schuppend und fühlt sich wie Pergamentinduration an. Am linken Unterschenkel ist die aussen befindliche Stelle gleichfalls eine Zeitlang, nämlich viermal bestrahlt worden und zur Zeit in flottester Abheilung bei nur ganz geringer Rötung

---

[1]) Vortrag, gehalten im ärztlichen Verein zu Hamburg am 19. Juli 1898.

[2]) Bei Abfassung des Manuskripts, 10 Tage nach der Vorstellung, ist die Narbe am rechten Unterschenkel vollkommen weiss, der normalen Haut gleichend, während das inzwischen mit Röntgenstrahlen behandelte Ekzem des linken Unterschenkels unter der Behandlung gleichfalls geheilt ist, mit einer vollkommen glatten, zur Zeit noch etwas geröteten Narbe.

begriffen. Die Stelle an der Innenseite des Unterschenkels ist nicht behandelt und vollkommen unverändert[1]).

Hier möchte ich noch einen Fall anschliessen, den Herr Dr. Albers-Schönberg selbst behandelte und bereits im April im ärztlichen Verein hier demonstrierte. Herr Dr. Albers-Schönberg stellte den Fall damals als Lupus der Hand vor, eine genauere nochmalige Nachforschung sowie einzelne Ende April auftretende frische Ekzembläschen veranlassten ihn jedoch, seine Diagnose Lupus zu verifizieren und statt dessen ein chronisches Ekzem anzunehmen. Die äusserst instruktive Krankengeschichte nebst einer Photographie der Hand vor und nach der Behandlung möge hier folgen.

Olga H., 18 Jahr alt, Vater † an Lungenentzündung, Mutter lebt, gesund, 9 Geschwister †. Patientin selbst war immer gesund, nie Husten, nie Heiserkeit.

1896 Scabies. Anfang 1897 traten Bläschen zwischen den Fingern auf, zuerst am Zeigefinger, dann am Mittelfinger, bis schliesslich der ganze Rücken der Hand ergriffen wurde, in der Weise, wie es die Photographie zeigt. Dauernd in ärztlicher Behandlung, aber ohne Erfolg. Die affizierte Partie ist rötlichbraun, gerötet, stellenweise exkoriiert und nässend, stellenweise mit trockner, verdickter, rissiger Epidermis bedeckt. Durchweg finden sich in den erkrankten Partien kleine Knötchen von Hirsekorngrösse. An der Ulnarseite der linken Hand die gleichen, aber kleineren Knötchen, daselbst keine Exkoriation, auch keine Schuppenbildung der Epidermis. Differentialdiagnose mit Lupus schwer oder gar nicht zu stellen.

Beginn der Behandlung 9. Februar, $^1/_2$ Stunde täglich.

11. Februar leichte Reaktion, Hervortreten der Knötchen, auch die vorher blass waren, werden deutlicher.

16. März fast völlige Abheilung. Die einzelnen nässenden Partien werden immer kleiner und sind fast ganz geschwunden. Leichte bräunliche Pigmentierung der gesamten, früher erkrankt gewesenen Hautpartie.

28. März völlig heil.

19. April einige kleine stecknadelkopfgrosse Ekzembläschen auf dem Handrücken sind frisch aufgetreten, sie machen die Diagnose chronisches Ekzem, die anfangs nicht gestellt werden konnte, sicher.

Wenn ich noch einige Worte über die angewandte Behandlung, sowie über unsere dabei gewonnenen Erfahrungen sagen darf, so fanden die Beleuchtungen täglich statt mit Unterbrechungen durch die Sonntage oder dadurch, dass die Patienten verhindert waren. In dem Falle Welke, die zwölfmal bis zur Heilung bestrahlt wurde, trat keine Reaktion ein, während bei Frau Weiss bereits nach der vierten Bestrahlung wegen einer leichten Reaktion eine mehrtägige Pause eintreten musste. Die Bestrahlung der beiden andern Unterschenkel ging ohne jede Reaktion von statten und führte prompt zur Heilung. Wir konnten beobachten, dass bereits nach der ersten Sitzung die bis dahin stellenweise feuchte Ekzempartie ein trocknes Aussehen bekam, nach der vierten Sitzung war stets eine geradezu auffallende Veränderung eingetreten, die bis dahin wie abgestorben, ohne Leben anzusehende Stelle sah frisch aus, als ob sie zu neuem Leben erwacht sei, die Rhagaden waren verschwunden, die Fläche glatt, etwas gerötet, Borken hatten sich nicht wieder gebildet. Kleinere Ekzemstellen waren bereits geheilt und konnten unbehandelt bleiben, die grösseren erforderten noch weitere Behandlung, in deren Verlauf die Veränderung zum Guten immer deutlicher wurde. Bei Frau Weiss trat, ebenfalls nach der vierten Bestrahlung, die Reaktion ein, als deren Folge eine plattenförmige, etwas derbe, erhabene Narbe zurückblieb. Dass dieselbe die Folge der Exsudation in das Hautgewebe und nicht etwa eine Umwandlung der Narbe war, konnten wir bei einer jungen Dame beobachten, die sich wegen eines Lupus beider Wangen gleichzeitig in Behandlung befand. Auch in dem Falle war bereits nach der vierten Sitzung eine Reaktion eingetreten, die genau der bestrahlten Fläche in Fünfmarkstückgrösse entsprach. In der Mitte der geröteten, erhabenen Stelle befand sich der Lupusherd, der im Niveau der gesunden Haut lag, also im Vergleich zu der erhabenen geröteten Stelle eingesunken war und überdies noch vollkommen

[1]) Bei Abfassung des Manuskripts alles heil. Die Narbe des rechten Unterschenkels zeigt noch geringe derbe Konsistenz, die jedoch vom Rande her immer mehr abnimmt und dort vollkommen normale Haut zeigt, auch besteht noch eine mässig starke Schuppung der Narbe.

normale Hautfarbe aufwies. Als sich dann die Rötung allmählich verlor, blieb noch eine geraume Zeit eine derbe, stark schuppende Stelle zurück, die erst sehr allmählich stückweise ein normales Aussehen bekam.

Die Bestrahlungsdauer betrug 20—25 Minuten, die Entfernung der Röhre ca. 30—40 cm. So wenig man sich zur Zeit noch klar ist über die Art der Wirkung der Röntgenstrahlen, so zweifellos sind doch die Erfolge. Auch wir können nach den gemachten Erfahrungen nur raten, in ähnlichen Fällen, wo überaus hartnäckige Ekzeme dem ganzen Arzneischatz erfolgreich Widerstand geleistet haben, eine Behandlung mit Röntgenstrahlen einzuleiten.

Aktinogramme von Schädel und Hand eines Akromegalen.

Von

Dr. **Heinrich Embden** in Hamburg.

Auf Tafel III teile ich in Figur 1 und 2 Aktinogramme eines von mir beobachteten und im hiesigen ärztlichen Verein vorgestellten Falles von hochgradig entwickelter Akromegalie mit, als einen neuen Beweis für den Wert der Untersuchung vermittels der Röntgenstrahlen für das Studium dieser Krankheit. Die schönen Aufnahmen verdanke ich Herrn Dr. Albers-Schönberg, dem ich auch für das in Figur 3 zum Vergleich beigefügte Bild einer normalen Hand zu danken habe. Über den an anderer Stelle ausführlicher mitgeteilten Fall lasse ich hier nur die wesentlichsten Daten folgen.

O. R., ein 29jähriger Stellmachergeselle, stammt aus gesunder Familie und hat bis zu seinem 19. Lebensjahre sich normal zu einem besonders grossen, und nach Aussage eines damaligen Bekannten, stattlichen Manne entwickelt. Er wurde bei der Musterung für ein Garderegiment vorgemerkt, kam aber, offenbar weil gerade in die fragliche Zeit die Krankheit ihren Beginn nahm, nicht zum Eintritt beim Militär. Der Kranke selbst führt den Beginn seines Leidens, das ihm nur als eine hohe Schulter imponierte, auf ein Trauma zurück, das er bald nach der Musterung erlitten haben will. Er trug mit einem anderen Mann einen schweren Balken auf der rechten Schulter, der andere brach zusammen, die Last ruhte für einen Augenblick allein auf ihm, es stellten sich Schmerzen in der Gegend der rechten Skapula ein, und bald wurde die Verkrümmung der Wirbelsäule sichtbar, die jetzt einen charakteristischen Zug im Gesamtbilde darstellt. Die Vergrösserung des Gesichts und der Extremitäten ist dem Patienten selbst nie als krankhaft erschienen; er weiss nicht, wann sie begonnen hat. Auf einer mit vorliegenden Photographie aus der Zeit kurz vor dem Unfall erscheint das Kinn entschieden gross, ebenso die Nase. Doch ist nicht mit Sicherheit von krankhafter Veränderung zu sprechen. — Aus allem geht mit Sicherheit soviel hervor, dass die Krankheit zu ihrer Entwicklung etwa zehn Jahre gebraucht hat. Aus dem jetzigen Status führe ich nur die Hauptpunkte an.

Der Kranke ist auf den ersten Blick als ein klassischer Fall von Akromegalie zu erkennen. Er ist eine massige, geradezu überwältigende Erscheinung, an der zunächst eine mächtige Kyphoskoliose der Wirbelsäule, ein riesiger Schädel, kolossale Füsse und Hände auffallen.

Trotz der hochgradigen, im Brustteil nach rechts konvexen Kyphoskoliose beträgt die Länge des Mannes noch 183 cm.

Einige andere Masse mögen folgen:

Brustumfang (Brustwarzenhöhe) 106,1 cm.
Umfang des rechten Oberarms: 31,0 cm.
Umfang des rechten Unterarms: 31,5 cm.
Länge der rechten Hand: 24,4 cm.
Länge des rechten Daumens: 8,9 cm.
Länge des rechten Mittelfingers: 14,0 cm.
Länge des rechten fünften Fingers: 12,9 cm.
Breite der rechten Mittelhand ohne Daumen: 12,8 cm.
Breite der rechten Mittelhand mit Daumen: 17,4 cm.
Umfang der rechten Mittelhand ohne Daumen: 27,3 cm.
Umfang der rechten Mittelhand mit Daumen: 31,5 cm.
Umfang des rechten Daumens (Grundphalanx): 10,6 cm.

Breite des rechten Daumennagels: 2,5 cm.
Umfang des rechten Mittelfingers (Mittelphalanx): 8,5 cm.
Umfang des rechten kleinen Fingers: 7,4 cm.
Länge des rechten Fusses: 32,2 cm.
Länge der rechten grossen Zehe: 8,7 cm.
Breite des rechten Fusses: 11,0 cm.
Schädelumfang: 64 cm.
Nasenlänge: 7,5 cm.
Nasenbreite (von unten gemessen) 4,9 cm.
Ohrenlänge: 7,4 cm.
Ohrenbreite: 4,0 cm.
Halsumfang: 40,5 cm.
Schulterbreite: 54,0 cm.

Der Schädel und das Gesicht zeigen die bekannten Charaktere der Akromegalie; die enorme Entwickelung von Kinn und Nase, die grosse Länge des Gesichtsschädels, die mächtige Ausbildung der Protuberantia occipitalis, die auch auf dem Röntgenbild deutlich hervortritt, hier aber nicht mit abgebildet wurde.

Erscheinungen von Vergrösserung der Hypophyse fehlen durchaus: kein Hirndruck, keine Gesichtsfeldanomalie (auch nicht für Farben).

Die Hände gehören dem „type géant" (Marie) an, sie sind in allen Dimensionen vergrösserte, wahre Riesentatzen, die sich fleischig anfühlen.

Auch die Füsse sind enorm gross (siehe die Masse).

Von Veränderungen der inneren Organe sei hier nur eine beträchtliche Verbreiterung des Herzens nach rechts erwähnt, mit Erscheinungen von Herzschwäche bei excessiven Anstrengungen. Doch ist der Patient im ganzen noch gut im stande, schwere Arbeit zu thun.

Stoffwechselstörungen nachweisbarer Art fehlen. Auf die übrigen Erscheinungen soll an dieser Stelle, wo es sich nur um eine kurze Begründung der Diagnose handelt, nicht eingegangen werden.

Auf den mitgeteilten Röntgenbildern sieht man in Figur 1 auf das deutlichste die akromegalische Veränderung des Gesichtsskeletts, bez. des Unterkiefers. Die Massenzunahme der Weichteile, auf der Platte gut sichtbar, ist dagegen bei der Reproduktion schlecht herausgekommen.

Lehrreicher noch ist das Bild der Hand (Figur 2). Es zeigt hier: Zunahme der Knochengrösse nach allen Dimensionen, enorme Zunahme der Weichteile, fächerförmiges Auseinandergedrängtwerden der Metacarpalknochen, und, mit besonderer Deutlichkeit, eine Verbreiterung aller Gelenkspalten an der Handwurzel, den Metacarpophalangeal- und den Interphalangealgelenken.

Ich zweifle nicht an der Richtigkeit der von Schlesinger für die letztgenannte Erscheinung gegebenen Deutung, dass es sich hier um eine Zunahme des Gelenkknorpels handele. Auf die an dem Interphalangealgelenk des Daumens sichtbaren Exostosen möchte ich kein Gewicht legen, da sie auch sonst häufig vorkommen.

Es geht aus dem Bilde, speciell dem der Hand also eine Reihe von Thatsachen klar hervor, die bei der bloss anatomischen Untersuchung niemals so in die Augen fallen würden. Wir haben also in der Durchleuchtung nicht nur einen Ersatz für die anatomische Untersuchung am Lebenden, sondern auch eine wertvolle Ergänzung für die Untersuchung der Leiche, eine Methode, die man bei künftigen Sektionen von Akromegalen in ausgiebiger Weise verwenden sollte.

Litteraturangaben, die hier absichtlich vermieden sind, finden sich, nebst schönen Abbildungen ähnlicher Art bei Sternberg.[1])

Die Abbildung in der Arbeit von Fr. Schulze und Joces[2]) lässt die Verdickung der Weichteile ebenfalls sehr schön, die Verbreiterung der Gelenkspalten nur undeutlich erkennen.

Figurenerklärung:

Tafel III, Figur 1. Gesichtsschädel eines Akromegalen.
„ 2. Rechte Hand eines Akromegalen.
„ 3. Normale rechte Hand.

[1]) Die Akromegalie. (Nothnagels Handbuch, VII. Band, II. Teil.
[2]) Deutsche Zeitschrift für Nervenheilkunde, XI. Band, Seite 31.

Aus dem Röntgeninstitut von Dr. med. Deycke und Dr. med. Albers-Schönberg in Hamburg.

Über die Behandlung des Lupus und des chronischen Ekzems mit Röntgenstrahlen.*)

Von

Dr. Albers-Schönberg.

Angeregt durch die Versuche Kümmells im Hamburger Neuen Allgemeinen Krankenhause, Lupuskranke durch Bestrahlung mit Röntgenstrahlen therapeutisch zu beeinflussen, begannen auch wir in unserem Institute, in welchem wir uns bis dahin lediglich mit der Anwendung der Röntgenstrahlen zu diagnostischen Zwecken beschäftigt hatten, Versuche auf dem Gebiete der Therapie anzustellen. Sowohl mein Kollege Deycke, als auch ich, gingen mit der grössten Reserve und den geringsten Erwartungen an diese Versuche heran. Wir waren uns völlig bewusst, dass wir uns auf ein Gebiet begeben würden, auf dem die grösste Skepsis unbedingt erforderlich sei.

Wenn ich mir heute erlaube, Ihnen von den nunmehr anderthalb Jahre lang fortgesetzten Untersuchungen einiges zu berichten, so geschieht dieses in der Absicht, anregend zu wirken und zu veranlassen, dass auch anderen Ortes mehr als seither diese Versuche wiederholt werden, um auf diese Weise allmählich zu einem etwas klareren Bilde der Wirkungsweise der Röntgenstrahlen auf den menschlichen Organismus zu kommen.

In der Besprechung der bisher auf diesem Gebiete publizierten Arbeiten kann ich mich an dieser Stelle nur zusammenfassend äussern.

Es lag sehr nahe, gleichzeitig mit der Erforschung der Einwirkung der Röntgenstrahlen auf das kranke Gewebe auch die Wirkung, welche die Strahlen auf das bakterielle Wachstum ausüben, zu studieren. Es wurden in dieser Richtung von Minck[1]), Wittlin[2]), Beck und Schulz[3]), Sormani[4]), Berton[5]), Sabrazès und Rivière[6]), Brunton Blaikie[7]), Pott[8]), Wolff[9]) und anderen Versuche an den verschiedensten Bakterienarten (Typhusbacillen, Staphylococcen, Farbstoff produzierenden Bakterien, Diphtheriebacillen, Bacillus prodigiosus, Milzbrandbacillen), und zwar durchweg mit negativem Erfolge gemacht. Sämtliche Untersucher berichten, dass sie keine bakterientötenden oder entwickelungshemmenden Eigenschaften der Röntgenstrahlen hätten nachweisen können.

Im Gegensatz hierzu berichten Lortet und Genoud[10]) über positiv ausgefallene Versuche, Tuberkelbacillen im lebenden Tierorganismus durch Bestrahlung abzutöten. Ähnliches wurde von Fiorentini und Linaschi[11]) publiziert. Eine Abnahme der Virulenz einzelner Bakterienarten wiesen Bonomo und Gros[12]) nach.

Wesentlich andere Resultate erzielte in neuester Zeit Rieder[13]) im hygienischen Institut und an der medizinischen Klinik zu München.

---

*) Nach einem Vortrag auf der 70. Versammlung Deutscher Naturforscher und Arzte in Düsseldorf Sektion 28.

[1]) F. Minck: Münch. med. W. 1896 No. 5 u. 1898 No. 9.

[2]) J. Wittlin: Centralblatt für Bakteriologie und Parasitenkunde. B. II. S. 676.

[3]) M. Beck u. P. Schulz: Zeitschrift für Hygiene u. Infektionskrankeiten 1896. 23. B. S. 490.

[4]) Sormani: Giorn. della r. soc. it. dig. Mai/Juni 1896.

[5]) F. Berton: La semaine médicale 1896. S. 283.

[6]) J. Sabrazès u. P. Rivière: Comptes rendus B. 114. No. 18. S. 979.

[7]) Blaikie: The Lancet II. p. 1425.

[8]) Franc. Pott: ibid. pag. 1314.

[9]) M. Wolff: Berl. med. Ges. 2. III. 1897. (Below Discussion.)

[10]) Lortet et Genoud: La semaine médicale 1896. S. 266.

[11]) Fiorentini u. Linaschi.

[12]) Bonomo u. Gros: Giorn. med. 1897. Juni.

[13]) H. Rieder: Münch. med. W. 1898 No. 4 u. 25.

Rieder wies unzweifelhaft nach, dass in Agar, Blutserum und Gelatine suspendierte Bakterien bei schon mässig langer Anwendung der Strahlen zu Grunde gehen, dass, wie er sagt, „die Fähigkeit der Fortentwickelung den ausserhalb des Tierkörpers, aber auf gutem Nährboden befindlichen Bakterien durch Einwirkung der Röntgenstrahlen benommen wird.

Es ist an dieser Stelle ferner der Arbeiten von Mühsam[1]) zu gedenken, welcher im städtischen Krankenhause Moabit bei tuberkulösen Meerschweinen Bestrahlungsversuche anstellte. Er kam zu dem Ergebnis, dass die Röntgenstrahlen allgemeine Tuberkulose beim Meerschweinchen nicht aufzuheben, dagegen die lokale Tuberkulose bis zu einem gewissen Grade abzuschwächen im stande seien.

Bei einer erheblichen Anzahl von Krankheiten sind seither mit den Röntgenstrahlen Versuche angestellt worden. In erster Linie steht ihre Anwendung bei Lupus.

Kümmell[2]), Schiff[3]), Gocht[4]), Albers-Schönberg[5]), Sonnenburg[6]), Neisser[7]) und Ziemssen[8]) haben diesbezügliche Mitteilungen gemacht, welche einstimmig von vorläufigen Heilungen oder Besserungen infolge der Bestrahlung berichten.

Ferner wurden positive Resultate bei Ekzem durch Hahn[9]), Schiff[10]) und Ziemssen[8]) bei Hypertrichosis durch Schiff[10]), bei Naevus durch Schiff[10]), Freund[11]), Kümmell[12]) und andere, bei Psoriasis durch Ziemssen[8]) veröffentlicht. Beim akuten Gelenkrheumatismus berichtet Sokolow[13]) von Heilungen nach viermaliger Bestrahlung. Escherich[14]) hebt bei derselben Krankheit die erheblich schmerzlindernde Wirkung der Bestrahlung hervor. Ferner wurden therapeutische Erfolge von Ziemssen bei Favus, von Gocht[15]) bei Epheliden erzielt.

Über schmerzlindernde Wirkung beim Carcinom berichtet Schiff[16]). Absolut negativ waren die Resultate in der Therapie der Carcinose, der Trigeminusneuralgie, Lues (Gocht[17])) und der Tollwut (Frantzius[18])).

Sie sehen schon aus dieser kurzen Zusammenstellung, dass es ganz vorwiegend die äussere Haut ist, auf welche mehr oder weniger durch die Röntgenstrahlen eingewirkt wird. Es trifft dieses zusammen mit den unzähligen Publikationen schädlicher Nebenwirkungen auf die Haut, welche sich in Dermatitiden, Exfoliation, Vesicel, Phlyktänenbildung, Ulcerationen, ja so gar in Hautgangrän äusserten.

Von schädlichen Nebenwirkungen auf den inneren Organismus haben wir weit weniger

---

[1]) Mühsam: Deutsche Zeitschrift für Chirurgie XX.

[2]) Kümmell: XXVI. Kongress der deutschen Gesellschaft für Chirurgie. 1897. XXVII. Kongress d. d. Gesellsch. für Chirurgie. 1898. cfr. Fortschr. a. d. Geb. d. R.-Strahlen. I. S. 195. Ärztl. Verein Hamburg 14. XII. 1897

[3]) Schiff: 69. Versammlung deutsch. Naturforsch. u. Ärzte in Braunschweig 1897. Archiv für Derm. u. Syph. B. 42. H. 1. 1898. Schiff u. Freund: Beiträge zur Radiotherapie. Wien. med. Woch. 1898 No. 22.

[4]) Gocht: Therapeut. Verwendung der Röntgenstrahlen. Fortschritte auf dem Gebiete der R.-Strahlen. I. S. 14. Derselbe: Lehrbuch der Röntgenuntersuchungen.

[5]) Albers-Schönberg: Beitrag zur therapeut. Verwendung der R.-Strahlen i. d. Behandlung des Lupus. Fortschritte auf dem Gebiete der R.-Strahlen. B. I. S. 72.

[6]) Sonnenburg: Freie Vereinigung der Chirurgen Berlins. 1898. 10. Jan.

[7]) Neisser: Schles. Gesellsch. für vaterländ. Kultur 20. Mai 1898. Med. Sektion.

[8]) Ziemssen: Ärztl. Verein München. 8. VI. 98.

[9]) Hahn: Fortschritte auf dem Gebiete der R.-Strahlen. B. II. S. 16.

[10]) Schiff: loc. cit. und [16]) Wiener med. W. 1897 No. 4.

[11]) Freund: Wiener kl. Wochenschr. 1897. No. 3.

[12]) Kümmell: XXVII. Kongress der deutsch. Ges. für Chirurgie.

[13]) Sokolow: Wratsch 1897. No. 46.

[14]) Escherich: Revue mensuelle des maladies de l'enfance. 1898. Mai.

[15]) Gocht: Lehrbuch.

[17]) Fortschritte a. d. G. d. R.-Str. loco citat.

[18]) Frantzius: Centralbl. für Bakteriologie, Parasitenkunde u. Infektionskrankheiten 1897. XXI.

stichhaltige Mitteilungen. Ich erwähne hier die Arbeiten von Oudin und Barthélemy[1]), welche Verdauungsstörungen, Brechen, Durchfall, Herzklopfen, ja sogar den Ausbruch einer Lungentuberkulose beobachtet haben wollen. Walsh[2]) sah dem Sonnenstich ähnliche Wirkungen, sowie Magenaffektionen, Séguy und Quénisset[3]) Herzstörungen. Jankau[4]) äussert die Ansicht, dass durch die Bestrahlung eine Dermatitis und Neuritis hervorgebracht werden kann. Gocht[5]) hatte bei seinen über 2000 Untersuchungen im Hamburg-Eppendorfer Krankenhause nur einmal Gelegenheit, schädliche Nebenwirkungen, und zwar Kopfschmerz, der überdies aller Wahrscheinlichkeit nach mit der Bestrahlung garnicht im Zusammenhang stand, zu beobachten. Er vertritt die Ansicht, dass dergleichen Schädlichkeiten zu den grössten Seltenheiten zu zählen sein dürften.

Nach diesen einleitenden Bemerkungen möchte ich mir erlauben, Ihnen kurz über die von mir beobachteten Wirkungen der Röntgenstrahlen auf die gesunde und kranke Haut zu berichten.

Die Wirkungsweise der fortgesetzten Bestrahlung auf die gesunde und kranke menschliche Haut ist im Grossen und Ganzen eine ziemlich gleichartige. Nach mehr oder weniger langer Zeit tritt, wie auch von Kümmell und anderen bereits berichtet ist, zunächst eine geringe Gelbfärbung der Haut ein, welche sehr bald einer allgemeinen diffusen, auf Hyperämie beruhenden Rötung der bestrahlten Partie Platz macht. Dieses anfangs helle Rot geht später in tieferes Rot über; gleichzeitig stellt sich bei vielen Personen ein leichtes Jucken und Prickeln in der Haut ein. Letzteres weicht bald einem allgemeinen Wärmegefühl, welches sich, namentlich bei empfindlichen Personen, zum Schmerz steigern kann. Dieses subjektive Wärmegefühl ist auch objectiv deutlich durch Betastung zu konstatieren. Mit zunehmender reaktiver Röte beginnt in manchen, dagegen nicht in allen Fällen, eine leichte ödematöse Schwellung der Haut. Die Patienten haben ein Gefühl von Straffheit und Spannung. Auch äusserlich macht sich diese ödematöse Durchtränkung dem Auge deutlich bemerkbar. Bei fortgesetzter Bestrahlung nimmt die Haut ein immer dunkleres Kolorit an, und es bilden sich exkoriierte Partien, welche sich in wenigen Tagen über die ganze bestrahlte Partie gleichmässig ausbreiten. Diese Exkoriationen erstrecken sich genau bis an den schützenden Maskenrand, selten noch etwas unter demselben fortschreitend. Die Affektion gleicht äusserlich vollkommen einer Verbrennung. In einer Anzahl der Fälle tritt nun, vorausgesetzt dass das schädigende Agens nicht weiter wirkt, langsam die Heilung vom Rande der exkoriierten Haut, zum Centrum fortschreitend, ein. Die Heilungstendenz ist eine sehr verschiedene. War es zur Exkoriation auf der bereits ödematös durchtränkten Haut gekommen, so schritt die Heilung ausserordentlich langsam vor. Wir beobachteten einen Fall, bei welchem der ebengeschilderte Verlauf eingetreten war, und welcher nunmehr seit drei Monaten in Heilung begriffen noch immer einen Defekt von $2^1/_2 : 2$ cm Grösse zeigte.

Tiefer als bis auf das rete Malpighi gehende Schädigungen haben wir nicht beobachtet. Die sich allmählich vollziehende Überhäutung geht Hand in Hand mit der Abnahme der serösen Durchtränkung; schliesslich haben wir nach mehr oder weniger langer Zeit eine feine rosa gefärbte neue Haut ohne Narbenbildung vor uns. Diese neue Haut ist ausserordentlich zart und scheinbar dünn, erst nach Monaten nimmt sie den Charakter der normalen Haut an.

Bisweilen sieht man Fälle, in denen es ohne vorhergehende ödematöse Schwellung zur Exkoriation kommt. Wir haben die Beobachtung gemacht, dass diese Fälle im Allgemeinen Tendenz zu wesentlich schnellerer Heilung als die Fälle mit Ödem haben. Wird im Stadium

---

[1]) Lassar: Verein für innere Medizin in Berlin. 21. Febr. 1898.

[2]) Walsh: Bit. med. Journ. 1897. I. p. 1905.

[3]) Séguy u. Quénisset: comptes rendus. 1897. 124. S. 790.

[4]) Jankau: Die schädlichen Nebenwirkungen der Röntgenstrahlen bei Durchleuchtung und Photographie. Intern. Photogr. Monatsschrift für Medizin. B. V. H. 1.

[5]) Gocht: loc. cit.

der beginnenden Hyperämie die Bestrahlung ausgesetzt, so ist der Verlauf ein anderer. Während der nächsten Tage nach angesetzter Behandlung steigt die Hyperämie noch an, um dann längere Zeit stationär zu bleiben und schliesslich langsam zurückzugehen. Die Haut zeigt beim Abblassen der Rötung eine gelbliche Verfärbung, unterbrochen von roten hyperämischen Flecken. Die Elastizität ist erheblich verringert, Hautfalten gleichen sich nicht aus, die Haut fühlt sich derb, lederartig, trocken an und neigt sehr zur Rhagadenbildung. Haare und Lanugohaare fallen aus. Die Sensibilität ist wesentlich herabgesetzt.

Über die Veränderungen, welche in der in dieser Weise bestrahlten Haut vor sich gehen, sind eingehende Untersuchungen von Unna[1]) angestellt worden. Unna untersuchte die bräunlich pigmentierte Haut und fand eine geringe Vermehrung der Kerne im Papillarkörper und um die Blutgefässe herum, sowie reichliches Pigment in den oberen Schichten der Cutis während das Oberhautpigment nicht vermehrt war. Anhäufung von Mastzellen in der Nähe der Gefässe, die kollagenen Balken der Cutis waren besonders dick geschwollen und aneinander gepresst, die Lymphspalten nur angedeutet. Mit den gewöhnlichen Methoden liessen sich elastische Fasern nicht finden, dagegen konnte das Elastin mit einer besonderen Methode nachgewiesen werden. Es zeigte sich vollkommen normal. Unna erklärt dieses Verschwinden des Elastins bei den gewöhnlichen Färbemethoden durch eine Veränderung des kollagenen Gewebes. Aus der Veränderung des kollagenen Gewebes erklärt sich Unna die oft erst spät eintretende Entzündung, sowie die Möglichkeit, dass die Entzündung zur Nekrose führen kann. Die Röntgenbestrahlung leitet primär einen erst später zur Entzündung führenden Regenerationsprozess ein, weil sie den indolentesten Teil, die Gerüstsubstanz der Haut trifft.

Was nun die Zeitdauer angeht, welche erforderlich ist, um die genannten Veränderungen auf der normalen Haut zu erzielen, so wird dieselbe sehr verschieden angegeben. Es sind Fälle von schweren Dermatitiden schon nach einmaliger Bestrahlung publiziert. Im allgemeinen lauten die Mitteilungen dahin, dass eine länger anhaltende Bestrahlung zur Erzielung der beschriebenen Hautveränderungen unbedingt erforderlich ist. Wir haben bei unseren zahlreichen Röntgenuntersuchungen zu diagnostischen Zwecken mit Expositionszeiten bis zu 20 Minuten, nahem und weitem Röhrenabstand niemals Hautveränderungen zu beobachten Gelegenheit gehabt. Unsere Beobachtungen stimmen hierin mit denen von Gocht zusammen, welcher bei über 2000 im Neuen Allgemeinen Krankenhaus in Hamburg vorgenommenen Untersuchungen nur einmal bei einmaliger Durchstrahlung einen dermatitischen Prozess entstehen sah. Indessen, es sind einwandsfreie Fälle publiziert, in denen thatsächlich schwere Störungen nach einmaligen Bestrahlungen auftraten. Die kürzeste Frist, welche wir bis zum Auftreten reaktiver Rötung beobachteten, waren zwei Tage nach täglich $^1/_2$ stündiger Bestrahlung bei ca. 15—20 cm Röhrenabstand. Im allgemeinen brauchten wir längere Zeit (3—5—8—10—14—18 Tage). In einem Fall, welcher zwecks Epilation von Haaren auf der Brust bestrahlt wurde, gelang es überhaupt nicht, bei 15 maliger Bestrahlung eine reaktive Rötung trotz sehr nahem Röhrenabstand von 10—15 cm und ganz neuer Röhre zu erzielen. Man wird nicht fehl gehen, wenn man eine verschiedene Empfänglichkeit der Haut gegen Röntgenstrahlen annimmt. Fast in allen unseren Fällen konnten wir die von Forster angegebene cumulative Wirkung der Bestrahlung konstatieren. Noch Tage lang nach Aussetzen der Bestrahlung nahm die reaktive Rötung zu, Tage lang nach Aussetzen der Bestrahlung kam es noch zu Exkoriation auch trotz angewandter therapeutischer Massnahmen. Die Zeit, bis zu welcher wir noch Reaktionen eintreten sahen, betrug in unseren Fällen im Maximum 16 Tage.

Ich wende mich nunmehr zu den Beobachtungen, welche wir bei Bestrahlung erkrankter Haut zu machen Gelegenheit hatten. Zunächst kommt hierbei der Lupus in Frage. Auch die lupös erkrankte Haut verhält sich, ähnlich wie die normale, verschieden gegen die Einwirkung der Röntgenstrahlen. Die reaktiven Erscheinungen treten bald früher, bald später,

[1]) Unna: Deutsche Medizinal-Zeitung 1898. No. 20.

bald lebhaft, bald schwach ein. Wir sahen wiederholt die von Schiff beschriebene Form der Heilung, welche in reaktiver Rötung, Reinigung und Abheilung der Geschwüre, Prominieren der Knötchen, Abfallen der Borken und schliesslich Eintrocknen und Verschwinden derselben bestand. Dabei schwollen derb infiltrierte Teile, wie Nase und Lippen allmählich vollständig ab. Es dürfte dieses überhaupt bei richtiger Handhabung der Bestrahlung der gewöhnliche und für den Patienten schonendste Verlauf sein.

Die Epidermis der bestrahlten Partien stiess sich nach und nach ab, und eine glatte, völlig lupusfreie Haut befand sich an Stelle der ursprünglich erkrankt gewesenen Hautpartien. Diese Art der Heilung trat bei richtiger und vorsichtiger Dosierung der Bestrahlung ein. Anders gestaltete sich bei zu intensiver Bestrahlung, wie dieses namentlich im Anfang bisweilen vorkam, der Vorgang. Wir erhielten alsdann ausgedehnte, nicht sehr tief gehende Dermatitiden, welche erst nach Wochen und Monate lang dauernder Behandlung zum Heilen kamen, allerdings waren auch dann die lupösen Effloreszenzen mit zum Verschwinden gebracht.

In diesen Fällen von Lupus, bei denen es zur Dermatitis gekommen war, bemerkten wir, bei später nach vollständiger Abheilung der Dermatitis wieder aufgenommener Behandlung, eine wesentlich geringere Empfindlichkeit gegen die Röntgenstrahlen. Die Reaktion trat im allgemeinen langsamer und milder als beim ersten Male auf.

Was die Dauerresultate der mit Röntgenstrahlen behandelten Lupusfälle angeht, so können heutzutage hierüber füglich noch keinerlei Angaben gemacht werden. Es wird sich bis auf weiteres empfehlen, nur von vorläufigen Heilungen oder Besserungen zu sprechen. Die ältesten, vorläufig geheilten sind die von Gocht[1]) und die zehn von Kümmell[2]) publizierten Fälle. Es sind hierunter Fälle, die vom Januar, März, Juli 1897 u. s. w. an recidivfrei geblieben sind. Auch die von mir publizierten zwei Fälle sind seit Januar 1898 bis dato gesund geblieben[3]). Die übrigen von uns behandelten Fälle sind noch zu jung, um irgend welche Schlüsse auf die Dauer der erzielten Heilung zuzulassen.

Die guten Erfolge, welche wir und andere bei der Lupusbehandlung zu verzeichnen hatten, veranlassten uns, auch anderen Hautkrankheiten unser Augenmerk zuzuwenden. Wir gingen hierbei von dem Gedankengange aus, dass, wenn wirklich die Röntgenstrahlen imstande seien, im Gewebe entweder günstige Cirkulationsverhältnisse zu schaffen oder, wie es die Arbeiten von Rieder wahrscheinlich machen, direkt antibakterielle Wirkungen auszuüben, dieses sich auch bei anderen Erkrankungen zeigen müsse. Gemeinsam mit Hahn habe ich zunächst zwei Frauen mit chronischem Ekzem des Unterschenkels in Behandlung genommen und ein absolut gutes Resultat erzielt. Über die beiden im ärztlichen Verein in Hamburg gezeigten Fälle, sowie über einen weiteren mit chronischem Ekzem der Hand findet sich die nähere Beschreibung in Hahns Arbeit (siehe dieses Heft Seite 16). Ich kann an dieser Stelle nur auf diese Arbeit und im übrigen auf die tabellarische Zusammenstellung sh. u. verweisen. Wir versuchten nunmehr einen Fall von chronischem impetiginösen Kopfekzem bei einem fünfjährigen Knaben zu behandeln. Das Ekzem, welches seit vier Jahren bestand, war bisher ohne Erfolg spezialärztlich behandelt worden. Das ganze Gesicht, der behaarte Kopf und der Hals war in eine gleichmässige stark nässende mit Borken und Krusten bedeckte Fläche umgewandelt, das Gesicht war gedunsen, die Augenlider geschwollen. Um uns nun von der Wirksamkeit der Bestrahlung zu überzeugen, bedeckten wir das Gesicht, Kopf und Hals mit einer Stanniolschutzmaske, aus welcher wir auf der rechten Wange ein ovales 9×5 cm grosses Loch ausschnitten. Die auf diese Weise isoliert bestrahlte Partie der Wange zeigte bereits nach einmaliger ca. 20 Minuten dauernder Bestrahlung (20 cm Röhrenabstand, 30 Volt, 3 Ampère) insofern ein verändertes Aussehen, als sie absolut trocken war und trocken blieb. Nach einigen weiteren Bestrahlungen

---

[1]) Gocht: Fortschritte auf dem Gebiet der Röntgenstrahlen. B. I. S. 14.
[2]) Kümmell: Centralblatt für Chirurgie 1898 No. 26.
[3]) Albers-Schönberg: Fortschritte auf dem Gebiete der Röntgenstrahlen. B. I. S. 72.

begann eine lebhafte Abschuppung der Epidermis an der bestrahlten Partie. Wir nahmen nunmehr systematisch auch die übrigen Partien des Gesichtes, des Kopfes und des Halses in Angriff mit dem gleichen schnellen und guten Erfolge.

Das Nässen verschwand und es bildeten sich infolge dessen keine Borken mehr. Die trockene Haut begann abzuschuppen, normale Hautinseln entstanden und breiteten sich aus. Nach 30maliger Bestrahlung zeigte das Kind nur noch Reste von Ekzem. Das gedunsene Aussehen des Gesichtes war vollkommen verschwunden, das Allgemeinbefinden gut. Die Heilung ist in gutem Fortschreiten begriffen.

Hierdurch ermuntert machten wir bei einem zweiten Kinde denselben Versuch mit dem gleichen Erfolg. Dasselbe ist zur Zeit vollständig geheilt.

Das Hervorstechende im Heilungsverlauf dieser drei Fälle war die ausserordentliche Schnelligkeit, mit der sich die Wirkung der Bestrahlung geltend machte. Ich möchte diesen Effekt folgendermassen charakterisieren. 1. Aufhören des Nässen, 2. Austrocknen der Haut, 3. Abschuppung.

Nach dieser kurzen Darstellung des bisher von uns Erreichten möchte ich mit wenigen Worten auf die Bestrahlungstechnik eingehen, welche wir für gewöhnlich bei unseren Patienten in Anwendung bringen. Je nachdem stärkere oder schwächere Einwirkungen erzielt werden sollen, wird die Bestrahlung mit stärkeren oder schwächeren, härteren oder weicheren Röhren vorgenommen und der Abstand vom Körperteil vermehrt oder vermindert. Wir variieren die Abstände zwischen 10 und 25 cm. Die Röhre wird genau nach denselben Prinzipien, wie bei der Diagraphie eingestellt, d. h. der Spiegel parallel dem zu beeinflussenden Körperteil. Wir verwenden Stromstärken von 30 Volt und 3—4 Ampère. Die Zahl der Unterbrechungen des primären Stromes übersteigt nicht die zur Diagraphie erforderliche Anzahl. Zu Anfang setzen wir die Patienten der Bestrahlung nicht länger als zehn Minuten täglich aus und steigen, falls sich keine Gegenanzeichen einstellen, bis zu $^1/_2$ Stunde täglich. Die nicht zu bestrahlenden Körperpartien, welche sich im Umkreis der Strahlen befinden, werden mit Pappschildern oder -masken, welche dick mit Stanniol beklebt sind, geschützt. Namentlich im Gesicht ist diese Art des Schutzes den vielfach üblichen, schweren Bleischutzmasken vorzuziehen; ein solcher Stanniolschild genügt vollständig zum Schutze des Patienten. Dass es unbedingt erforderlich ist, die nicht zu bestrahlenden Partien zu schützen, lehrte uns ein Fall, in welchem bei Bestrahlung der Wange sich auf der noch im Grenzgebiet der Strahlen befindlichen Schulter eine nicht ganz unerhebliche Dermatitis einstellte. Von allergrösster Wichtigkeit erscheint uns die Zeitdauer der Bestrahlung zu sein. Jeder Fehler ist hier ängstlich zu vermeiden, da man sich den Konsequenzen einer schwer zur Heilung zu bringenden Dermatitis aussetzt. Es ist unbedingt die Vorschrift zu befolgen, bei Beginn der reaktiven Rötung mit der Behandlung auszusetzen. Man hat sich stets die cumulative Wirkung vor Augen zu halten, die noch tagelang nach dem Aussetzen eine überraschende Dermatitis bringen kann. Ist die Dermatitis einmal entstanden, so geht eine lange Zeit, die zur Ausheilung erforderlich ist, verloren, während man beim rechtzeitigen Aussetzen nach zurückgegangener Reaktion die Behandlung von neuem aufnehmen kann. Nur in einzelnen Fällen, wo es sich z. B. um kleine, fünfpfennigstückgrosse sehr torpide Geschwüre handelt, empfehlen wir, die artifizielle Dermatitis hervorzurufen, da wir die Erfahrung gemacht haben, dass die kleinen, mehr circumscripten Dermatitiden Tendenz zu schnellerer Heilung haben.

In vielen Fällen dürfte es schwer zu entscheiden sein, wann die Behandlung wieder aufgenommen werden kann, da vielfach die reaktive Rötung noch nach Wochen persistiert. In solchen Fällen empfiehlt es sich, auch die allgemeinen Erscheinungen mit zu betrachten. Ist kein Hitzegefühl, kein Jucken mehr vorhanden, ferner auch objektiv keine Temperaturerhöhung der bestrahlten Partie nachweisbar, so kann man, falls auch nicht die geringste ödematöse Schwellung besteht, ohne Bedenken mit Beobachtung aller Cauteln die Bestrahlung wieder beginnen.

Tabellarische Zusammenstellung über neun Fälle von Lupus.

Name	Diagnose und Aufnahme-Status	Dauer der Krankheit vor der Bestrahlung	Anzahl der vorgenommenen Bestrahlungen	Volt, Ampère, Zeit, Röhrenabstand, Funkenlänge	Verlauf
1) Fräulein A. M. 53 Jahre alt.	Flächenhafter, nicht ulcerierter, knötchenförmiger Lupus der linken Wange, ca. 7 cm lang und 4 cm breit.	seit 1870 stets in ärztlicher Behandlung.	ca. sechs Monate lang mit grösseren Pausen.	30 V. 4—5 A. ca. $^1/_2$ Std. täglich. ca. 15—25 cm Abstand. 15 cm Funkenlänge.	Nach 18 Sitzungen kam es zur Reaktion. Einmal vorübergehend zur Exkoriation. Eine circumskripte Dermatitis entstand infolge mangelhafter Schutzvorrichtung auf der linken Schulter. Die Behandlung fand in zwei Abschnitten mit dazwischen liegender mehrmonatlicher Pause statt. Die Knötchen trockneten langsam ab, die exkorierten Partien überhäuteten sich mit zarter, gesunder Haut. Am Schluss der Behandlung, auch mit der diaskopischen Methode (Glasdruck), nirgends mehr Knötchen nachzuweisen.
2) Herr R. 20 Jahre alt. In extenso publiziert in dies. Zeitschr. Bd. I, Seite 72. Vorgestellt im ärztl. Verein in Hamburg am 15. II. 97.	Knötchenförmiger, zum Teil exulcerierter Lupus der Nase, des Nasenrücken, der Nasolabialfalten, Septum narium und der Oberlippe.	seit 1895 stets in ärztlicher Behandlung. Tuberkulinkur.	151 mal innerhalb acht Monaten.	dto.	Innerhalb dieser acht Monate wurden mehrwöchentliche Pausen gemacht. Die lange Dauer der Behandlung erklärt sich daraus, dass Patient einer der ersten, welche mit Röntgenstrahlen behandelt wurden, war. Es wurden zu alte und zu schwache Röhren in Anwendung gebracht. Nach 19 maliger Behandlung trat eine geringe Exkoriation ein, die schnell heilte. Die lupösen Knötchen, Ulcerationen etc. trockneten nach und nach weg und machten einer normalen, sehr zarten, glänzenden, rosafarbenen Haut Platz. Auch diaskopisch nichts lupöses mehr nachzuweisen.
3) Frau R. 48 Jahre alt. In extenso publiziert in dieser Zeitschrift Bd. I, Seite 72. Vorgestellt im ärztl. Verein in Hamburg am 15. II. 97.	Knötchenförmiger, teilweise exulcerierter Lupus auf der rechten Wange, am Mundwinkel, am sept. narium nahe am Filtrum. Lupus der Nasenschleimhaut.	seit zwei Jahren stets in Krankenhaus und poliklin. Behandlung.	ca. sechs Monate lang mit grösseren Pausen.	dto.	Reaktion nach fünf Sitzungen. Keine Exkoriation. Allmähliche Ausheilung. Die Nasenschleimhaut wurde nur unwesentlich beeinflusst.
4) Knabe A. K. 13 Jahre alt.	Knötchenförmiger Lupus auf der Nasenspitze, dem rechten Nasenflügel. Lupöse Ulceration auf der Oberlippe.	seit ca. vier Jahren	28 mal innerhalb drei Monaten.	dto.	Reaktion nach der zweiten Sitzung. Keine Exkoriation. Die Heilung verlief unter dem Bilde des allmählichen Eintrocknens. Nach $2^1/_2$ Monaten Recidiv an der Nasenspitze und am Nasenflügel. Wiederaufnahme der Behandlung. Z. Z. in Heilung.
5) Fräulein E. B. 37 Jahre alt.	Lupus der Nase. Perforation des Septum, am stehengebliebenen Stück des Septum ein Ulcus, die ganze Nase ist infiltriert, an den beiden Nasenflügeln Geschwüre. An der rechten Seite Knötchen. Auf der infiltrierten Oberlippe ein Ulcus	seit zwölf Jahren stets in ärztlicher Behandlung, im Krankenhaus mit Tuberkulin	46 mal innerhalb ca. drei Monaten.	dto.	Reaktion nach sieben Sitzungen. Erst am Schluss der Behandlung eine schnell heilende Exkoriation. Patientin heilt vollkommen ab und konnte einer plastischen Operation unterzogen werden. Letztere heilte per primam.

6)	Fräulein W. 27 Jahre alt.	Zehnpfennigstück grosse, leicht infiltriere lupöse Partien auf beiden Wangen und auf der Stirn.	seit vier Jahren Tuberkulin-kuren.	11 mal innerhalb eines Monats.	dto.	Nach vier Sitzungen trat reaktive Rötung ein. Bis zum 16. Tag nach ausgesetzter Bestrahlung haben die reaktiven Erscheinungen, verbunden mit leichter seröser Durchtränkung des Gewebes, zugenommen, bis am 16. Tage Exkoriation eintrat. Nach weiteren 23 Tagen waren sämtliche exkoriierten Partien ohne Hinterlassung irgendwelcher Narben vollkommen abgeheilt, die lupösen Stellen waren verschwunden. Chloasmaähnliche Flecke, welche die Patientin im Gesicht hatte, waren von den bestrahlten Partien verschwunden, dagegen am Rande des letzteren Pigmentanhäufung. Diaskopisch nichts verdächtiges.
7)	Fräulein N. 18 Jahre alt.	Lupus faciei. Auf der linken Wange und rechts seitlich an der Nase zwei zwanzigpfennigstück grosse leichte Infiltrationen. Der Rand wallartig, das Centrum schuppend. Vereinzelte Knötchen auf der rechten Wange. Die letzteren erscheinen erst während der Behandlung, ob dieselben lupös sind ist zweifelhaft.	$^1/_4$ Jahr, noch nicht ärztlich behandelt.	15 mal die linke Wange und Nase, 10 mal die rechte Wange innerhalb zwei Monaten.	dto.	Nach 15maliger Bestrahlung deutliche Reaktion und geringe Exkoriation, welche sehr schnell ausheilt. Die sämtlichen Infiltrationen schwinden vollständig, an ihrer Stelle eine glatte, zarte Haut. Auch die Knötchen auf der rechten Wange verschwinden unter der Bestrahlung. Auch mit der Diaskopie keine verdächtigen Stellen mehr nachzuweisen.
8)	Fräulein K. 46 Jahre alt.	Alter Lupus des Gesichtes, vornehmlich Nase, Nasenrücken, Oberlippe, Wangen. Keine eigentliche Knötchenbildung, mehr flache, gerötete, abschuppende, mehr oder weniger infiltrierte Flecken.	23 Jahre stets in ärztl. oder Krankenhaus-behandlung, 1890 mit Tuberkulin behandelt.	nur die linke Wange behandelt. 16 mal innerhalb, zwei Monaten.	dto.	Bereits nach zwei Sitzungen kam es zur reaktiven Röte, die sich indessen erst nach 16 Sitzungen zu einer zum Aussetzen nötigenden Reaktion steigerte. Bald darauf trat ödematöse Durchtränkung der Wange und eine bis auf das rete Malpighi in die Tiefe sich erstreckende Exkoriation, welche den ganzen bestrahlten Bezirk ergriff und Handtellergrösse hatte, ein. Diese Dermatitis zeigte ausserordentlich geringe Heilungstendenz, so dass dieselbe z. Zt. nach 130 Tagen noch nicht vollständig abgeheilt ist, sondern noch einen exkoriierten Fleck von $2^1/_2$ cm Länge und 2 cm Breite zeigt. Die übrigen abgeheilten Partien zeigen eine feine rosafarbene Haut, auf welcher keine lupösen Partien auch diaskopisch mehr nachzuweisen sind.
9)	Fräulein K. 36 Jahre alt.	Beide Wangen in dicke, wulstige Narbenmassen verwandelt. Auf der rechten Wange drei exkoriierte Partien deutlich infiltriert, die grösste Fünfpfennigstück gross. Auf der linken Wange eine ca. zwanzigpfennigstück grosse ulcerierte, infiltrierte speckig belegte Partie. Der häutige und knorpelige Teil der Nase fehlt vollständig. Das Innere der Nasenhöhle in ein mit Eiter belegtes Ulcus verwandelt, welches rechts noch $^1/_2$ cm weit auf die äussere Haut übergreift.	seit ca. elf Jahren immer in ärztlicher Behandlung. Tuberkulin-kur.	68 mal	dto.	Da Patientin auswärts lebt, so konnte die Behandlung nur mit langen Pausen durchgeführt werden. Zunächst wurde die rechte Wange bestrahlt und zwar bis zum Eintritt der Exkoriation nach 27 Bestrahlungen. Die Dermatitis heilt schnell ab. Einige lupöse Herde von Linsengrösse zeigen sich bald darauf wieder auf derselben Wange. Eine zweite Bestrahlung beseitigte dieselben in wenigen ca. 5—6 Sitzungen. Die linke Wange zeigt nach zwölfmaliger Bestrahlung Exkoriation. Letztere heilte bald ab. Die sämtlichen lupösen Partien waren durch gesunde Haut ersetzt. Die Nasenschleimhautaffektion war wesentlich verkleinert, aber nicht vollständig geheilt.

Über den weiteren Verlauf dieser Fälle wird in späteren Publikationen regelmässig berichtet werden.

Ich möchte an dieser Stelle vor schematischer Behandlungsweise warnen. Die Behandlung muss unbedingt vom Arzt persönlich geleitet und täglich der Frage einer eventuell entstehenden Dermatitis Beachtung geschenkt werden.

Eine gewisse Bedeutung für den guten Erfolg einer Bestrahlungskur dürfte auch der sachgemässen Nachbehandlung zukommen. Wir haben uns fast ausschliesslich auf ganz indifferente Mittel beschränkt und damit die besten Resultate erzielt.

Im Stadium der Hyperämie wurden dem Vorschlag von Kümmell entsprechend warme oder kalte Bleiwasserkompressen angewandt. Dieselben wurden allgemein als das Hitze- und Schmerzgefühl lindernd empfunden. Nach Zurückgehen der Hyperämie verwandten wir Vaselin- oder Borsalbenumschläge. In den Fällen von Dermatitis bewährten sich die Bleiwasserumschläge bei weitem am besten. Als Schluss der Behandlung nach vollständiger Abheilung der erkrankten Partien wurde eine milde Theersalbe angewendet. In der Behandlung des Ekzems wurden entweder feuchte Salicylwasserverbände, Salbenverbände oder trockene Streupulververbände angelegt. Namentlich die letzteren zeigten sich in vielen Fällen ausserordentlich nützlich.

Sehr wesentlich für das Heilpersonal, wie z. B. für die Kinder festhaltenden Mütter dürften Schutzvorrichtungen gegen ungewünschte Bestrahlungseffekte sein. Unna[1]) hat zu diesem Zweck einen Zinkleim empfohlen, dem je 10 % Zinnober und Wismutoxychlorid, beides sehr undurchlässige Substanzen, zugesetzt worden sind. Hahn hat diese Methode dahin ausgestaltet, dass er Tricothandschuhe mit diesem Leim imprägnierte. Dieselben scheinen einen genügenden Schutz für die Hände zu gewähren.

Die Frage, wie man sich theoretisch die Wirkungsweise der Röntgenstrahlen denken soll, ist vielfach in der verschiedensten Weise beantwortet worden. Man verglich die Wirkungsweise mit der Cauterisation, mit der Insolation, mit der Wirkung des elektrischen Lichtes und des Sonnenlichtes.

Bowles[2]) ist der Ansicht, dass, wie bei sogenanntem Gletscherbrand (snow burn), so auch bei den Strahlen wesentlich die ultravioletten chemisch wirksamen Strahlen die bedeutenden pathologischen Veränderungen der Haut zu erzielen im stande seien. Andere Autoren wollten wiederum trophoneuritisch oder elektrochemische Einflüsse zur Erklärung heranziehen, andere schrieben die Wirkung den büschelförmigen Entladungen, welche permanent an der Aussenwand der Röntgenröhre entstehen, somit den hochgespannten elektrischen Strömen zu.

Wesentlich neue Momente zu der Erklärung der Wirkungsweise der Röntgenstrahlen sind durch die schon anfangs erwähnten Arbeiten von Rieder beigebracht worden. Durch eine sinnreiche Vorkehrung konnte Rieder die zu bestrahlenden Culturen den intensivsten Strahlen stundenlang aussetzen. Durch besondere Versuchsanordnungen wurde die Beteiligung der Wärmestrahlen, des Fluorescenzlichtes, der chemischen Wirkung und der Wirkung der elektrischen Entladungen auf die Bakteriennährböden ausgeschaltet.

Es gelang Rieder, auf diese Weise den Nachweis zu führen, dass innerhalb des bestrahlten Bezirkes das Bakterienwachstum beträchtlich vermindert und zum Teil sogar aufgehoben wurde. Im Anschluss an diese Versuche führte Rieder in der gleichen Weise den Beweis für die Ursächlichkeit der Röntgenstrahlen beim Entstehen der Dermatitis. Auch nach Abschluss der elektrischen Wirkung und nach Ausschaltung der chemisch wirksamen, vorwiegend ultravioletten Strahlen erzielte er Dermatitiden durch Bestrahlung. Schliesslich wandte er auch Chininlösung, welche auf die Enstehung des Sonnenbrandes eine stark hemmende Wirkung haben, bei den Röntgenstrahlen ohne Erfolg an. Rieder dürfte also durch seine umfangreichen Versuche den Beweis erbracht haben, 1. dass den Röntgenstrahlen eine antibakterielle Wirkung zukommt; 2. dass die Röntgenstrahlen als ursächliches Moment der Dermatitiden anzusehen sind. Auch wir sind bei unseren Versuchen, wenn auch auf anderem Wege, so doch zu den-

[1]) Unna: Schutzdecke gegen X-Strahlen. Monatshefte für praktische Dermatologie. 1898. XXVI. B.
[2]) Bowles: The Brit. Journ. of Dermatology IV. 1.

selben Resultaten gekommen. Wir arbeiteten stets mit demselben Apparat und mit gleichen Stromstärken, aber mit verschiedenen Röhren und verschiedenen Röhrenabständen. Hierbei bemerkten wir, dass bei Verwendung alter, bereits durch langen Gebrauch geschwächter Röhren, ceteris paribus, die gewünschte Reaktion erst bedeutend später eintrat als bei neuen, starkes Röntgenlicht gebenden Röhren, während die elektrostatischen Wirkungen beider Röhrensorten wohl im allgemeinen die gleichen sein dürften. Auch das Eintreten von Reaktion und Dermatitis bei weitem Röhrenabstand (40—60 cm) so gut wie bei nahem (10—20 cm) dürfte gegen die Theorie der hochgespannten Ströme anzuführen sein.

Physikalisch-technische Mitteilungen.

Redigiert von

Dr. **B. Walter** in Hamburg.

Uber den Betrieb des Induktionsapparates.

Für den täglich mit dem Induktionsapparate umgehenden Diagraphen ist natürlich die genaue Kenntnis der Wirkungsweise dieses Instrumentes, zumal soweit sie für die praktische Behandlung desselben in Betracht kommt, von der grössten Wichtigkeit. Da indessen in dieser Beziehung selbst die Ausführungen der physikalischen Lehrbücher noch sehr vieles zu wünschen übrig lassen, so dürfte eine eingehende Erörterung dieses Gegenstandes hier wohl am Platze sein. Dabei kann ich mich für diese Mitteilung auf die Darlegung der Vorgänge im Schliessungsstrome beschränken, da dieser, wie wir bald sehen werden, für die sachgemässe Behandlung des Apparates fast allein von Wichtigkeit ist, während der Verlauf des Öffnungsstromes mehr für den Physiker von Fach und den Erbauer des Instrumentes Interesse hat.

Der Induktionsapparat soll eine möglichst hohe elektrische Spannung erzeugen, und dieser Zweck wird hier dadurch erreicht, dass man zunächst mit Hilfe eines in die primäre Rolle des Instrumentes hineingesandten kräftigen Stromes, eben des sogenannten Schliessungsstromes, in dem in dieser Rolle eingeschlossenen Eisenkern ein starkes magnetisches Feld erzeugt und dieses dann durch eine möglichst plötzliche Unterbrechung des erzeugenden Stromes möglichst schnell wieder verschwinden lässt. Während dieses letzteren Vorganges, dem in der primären Rolle der sogenannte Öffnungsstrom entspricht, entsteht dann in der gleichfalls um den Eisenkern gewickelten sekundären Spule des Instrumentes durch „Induktion“ die gewünschte hohe Spannung. Dieselbe ist demnach keineswegs ununterbrochen an den Enden der letztgenannten Spule vorhanden, sondern immer nur während des sehr kurzen Augenblicks, welcher zum Verschwinden des erzeugten magnetischen Feldes notwendig ist, eine Zeitdauer, die bei einem guten Induktionsapparate weniger als $^1/_{1000}$ Sekunde beträgt. Die Zeit von einer Unterbrechung bis zur nächsten und also auch von einem Auftreten der Spannung bis zum nächsten dauert dagegen bei dem gewöhnlichen Betriebe des Instrumentes etwa $^1/_{10}$ bis $^1/_{20}$ Sekunde, so dass man also auch sagen kann, dass das letztere niemals mehr als $^1/_{50}$ seiner ganzen Arbeitszeit wirklich gearbeitet hat.

Schon aus der vorstehenden allgemeinen Übersicht ergiebt sich, dass die Vorgänge in der sekundären Rolle unseres Apparates, die wir ja schliesslich nur ausnutzen, der Zeit nach jedenfalls vollständig von dem Verlauf des primären Stromes abhängen; und da wir nun ferner bald sehen werden, dass auch die Grösse der sekundären Spannung wesentlich durch die des primären Stromes bedingt ist, so muss mithin die genaue Betrachtung des letzteren für uns von fundamentaler Bedeutung sein.

Den klarsten Überblick über seinen Verlauf erhält man nun bekanntlich dadurch, dass man sich die verschiedenen Werte desselben für die verschiedenen Zeiten durch eine Kurve

darstellt, wie dies in der Fig. 1 geschehen ist. In derselben giebt die horizontale, teils ausgezogene, teils punktierte gerade Linie AH von links nach rechts den Verlauf der Zeit t an, weshalb sie auch die Zeitabscisse heisst, während die durchgehends ausgezogene zum Teil geradlinige, zum Teil gekrümmte Kurve $ABCDEFGH$, die stellenweise auch mit der Geraden AH zusammenfällt, durch ihre „Ordinaten", d. h. ihre senkrechten Abstände von AH die verschiedenen Werte des primären Stromes zu den verschiedenen Zeiten kennen lehrt.

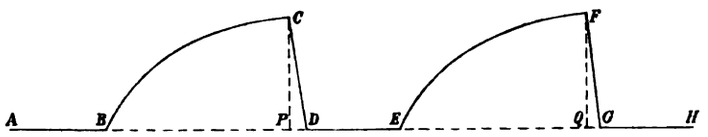

Fig. 1.

Hieraus ergiebt sich zunächst, dass überall da, wo die genannte Kurve mit der genannten Geraden zusammenfällt, also für die Strecken AB, DE und GH, der Wert des Stromes gleich Null wird, oder dass mit andern Worten in den diesen Strecken entsprechenden Zeiträumen derselbe vollkommen unterbrochen ist. Die Punkte B und E ferner stellen diejenigen Augenblicke dar, wo der primäre Strom geschlossen wird, wo also z. B. bei einem rotierenden Quecksilberunterbrecher mit auf- und abgehendem Stift, wie wir ihn bei unseren Darlegungen vorzugsweise im Auge haben werden, der Stift anfängt, in das Quecksilber zu tauchen. Die Punkte B und E entsprechen sich dabei vollständig, d. h. alle Vorgänge wiederholen sich von E aus in derselben Weise wie von B aus, und die Strecke BE stellt demnach die volle Umdrehungszeit der den Unterbrecherstift führenden Welle des treibenden Motors dar.

Von dem Punkte B ab wächst nun der soeben geschlossene Strom wegen der Trägheit des magnetischen Feldes nicht plötzlich, sondern, wie die Fig. 1 zeigt, allmählich an; und zwar natürlich so lange, wie der Stift des Unterbrechers im Quecksilber verweilt. Dieser Zeitraum wird in der Figur durch die Strecke BP dargestellt, so dass demnach der Punkt P denjenigen Augenblick bedeutet, wo die Unterbrechung des Stromes beginnt, und wo mithin der Schliessungsstrom BC seinen grössten Wert erreicht hat, der durch die Ordinate CP dargestellt wird und uns bald näher beschäftigen wird.

Verfolgen wir indessen zunächst den weiteren Verlauf der Stromkurve der Fig. 1, so fällt dieselbe von dem Punkte C aus in sehr steiler Weise bis zur Nulllinie herab — auf die Art dieses Abfalls, der in der Figur der Einfachheit wegen geradlinig gezeichnet ist, gehen wir hier nicht ein —, so dass also dieser ganze Sturz und mithin auch die währenddessen allein stattfindende Ausbildung der hohen sekundären Spannung in dem sehr kurzen Zeitraume PD vor sich geht, der sogar der Deutlichkeit wegen in der Fig. 1 noch verhältnismässig viel zu gross gezeichnet werden musste.[1]) Von D ab hört dann die Strombewegung in der primären und sekundären Spule vollständig auf, und es entspricht also schliesslich die Strecke DE derjenigen Zeit, während welcher der Unterbrecherstift bei der hier betrachteten Umdrehung der Motorwelle über dem Quecksilber verweilt und vollständig ausser Kontakt mit demselben ist. Diese Zeit DE wird deshalb auch die „Öffnungszeit" des primären Stromes genannt, während die Strecke BP die „Schliessungszeit" desselben heisst. Die Zeit PD ferner, während

[1]) Über den Öffnungsstrom CD mag hier nur das bemerkt werden, dass er von C ab an Grösse stetig abnimmt und also stets kleiner ist als der maximale Wert CP des Schliessungsstromes. Der Ausdruck „Öffnungsextrastrom", der für den ersteren gewöhnlich gebraucht wird, ist daher vollkommen unzutreffend, da er die ganz falsche Vorstellung erweckt, als ob in diesem Augenblick in der primären Rolle besonders grosse Stromstärken aufträten. Die Erscheinungen nämlich, die man als solche dieses Extrastromes anzusehen pflegt, sind keine Strom- sondern Spannungserscheinungen, so dass man also richtiger von einer „Öffnungsextraspannung" oder einfacher von einer „primären Öffnungsspannung" spricht. Dieselbe kommt übrigens genau so zu stande wie die entsprechende sekundäre Spannung — nämlich durch das schnelle Verschwinden des magnetischen Feldes —; und wenn die erstere auch wegen der geringeren Windungszahl der primären Rolle erheblich kleiner ist als die letztere, so beträgt sie doch bei grösseren Induktionsapparaten immer noch 2—3000 Volt, so dass sie also jene lebhaften Spannungserscheinungen sehr wohl hervorzurufen vermag.

welcher der starke Abfall des primären Stromes und zugleich auch die Erzeugung der hohen sekundären Spannung stattfindet, ist, wie bereits erwähnt, im Vergleich mit den erstgenannten Zeiträumen so klein, dass sie bei der Betrachtung des Schliessungsstromes, auf die es uns ja hier nur ankommt, vollständig vernachlässigt werden kann, so dass wir uns also die ganze Umdrehungszeit *BE* nur aus der Schliessungszeit *BP* und der Öffnungszeit *DE* zusammengesetzt denken.

Von diesen letzteren beiden Zeiträumen hat nun für uns besonders der erstere, also die Schliessungszeit, die grösste Wichtigkeit, da nämlich von ihrer Dauer, wie die Fig. 1 unmittelbar lehrt, die Länge der Ordinate *CP*, d. i. die Grösse des primären Stromes unmittelbar von der Unterbrechung, abhängt. Die fundamentale Wichtigkeit dieser letzteren Grösse aber, die ich in der Folge einfach die „Öffnungsstromstärke" nennen werde, dürfte ihrerseits wieder aus der Thatsache erhellen, dass die einem Induktionsapparate bei der Unterbrechung des primären Stromes erzeugte sekundäre Spannung der primären Öffnungsstromstärke direkt proportional ist.

Um sich von der Richtigkeit dieses Satzes experimentell zu überzeugen, lässt man die Schliessungen und Unterbrechungen nicht mehr durch den Motor besorgen, sondern taucht den Unterbrecherstift, nachdem man genügend Widerstand vorgeschaltet hat, einfach mit der Hand in das Quecksilber und lässt dann den Strom so lange geschlossen, bis das im Kreise eingeschaltete Ampèremeter keine Zunahme mehr zeigt. Sobald dies eingetreten ist, was vielleicht einige Sekunden dauern kann, zieht man den Stift schnell in die Höhe, indem man zugleich auf den im sekundären Kreise des Induktoriums auftretenden Funken achtet. Man verschiebt nämlich die Funkenständer — positive Spitze, negative Platte — so lange, bis bei den mehrfachen Wiederholungen des soeben beschriebenen Versuches jene Funken zwar in der Mehrzahl der Fälle noch auftreten, aber vereinzelt doch schon anfangen zu versagen. Man hat dann die der abgelesenen Öffnungsstromstärke „entsprechende grösste Funkenlänge" bestimmt. Indem man so durch Ein- oder Ausschaltung von primärem Widerstand nach und nach andere Öffnungsstromstärken heranzieht und zu jeder in obiger Weise die entsprechende grösste Funkenlänge ermittelt, wird man sofort die Proportionalität zwischen beiden erkennen, so dass also damit festgestellt ist, dass die jeweilige Leistung des Apparates in unmittelbarer Abhängigkeit von der genannten Stromstärke steht. Nur an der Grenze der Schlagweite desselben hält die Zunahme der Funkenlänge nicht mehr ganz gleichen Schritt mit derjenigen der Öffnungsstromstärke, wie ja übrigens wegen der starken Zerstreuung der Elektricität, welche dann regelmässig in allen Teilen des Instrumentes stattfindet, nicht zu verwundern ist.[1]) Nichtsdestoweniger wird aber auch hier die Spannung natürlich noch weiter mit der primären Öffnungsstromstärke steigen, so dass man also zugleich einsieht, dass es für die letztere einen Grenzwert geben muss, welchen man nicht überschreiten darf, ohne die Isolation des Apparates in Gefahr zu bringen. Hierauf kommen wir später zurück.

Eine weitere Erfahrung, die wir bei diesen grundlegenden Versuchen leicht machen können, ist die, dass die Grösse der im primären Stromkreise angewandten Betriebsspannung keinen direkten Einfluss auf die Funkenlänge des Apparates hat. So erhält man z. B. bei einer primären Öffnungsstromstärke von 6 Ampère stets dieselbe sekundäre Funkenlänge, gleichviel, ob diese 6 Ampère dadurch zustande gekommen sind, dass man bei 1 Ohm Widerstand im primären Stromkreise 6 Volt Spannung oder bei 18 Ohm Widerstand 108 Volt Spannung verwandt hat. Es ist deshalb die vielfach verbreitete Meinung, dass sich aus der im primären Stromkreise irgendwie gemessenen Spannung ohne weiteres auch ein Schluss auf die jeweilige sekundäre Funkenlänge des Apparates ziehen lasse, vollkommen unzutreffend. Die erstere ist allerdings, wie wir später sehen werden, beim fortlaufenden Betriebe desselben von der grössten

[1]) Zahlenangaben über derartige, mit einem 30 cm- und einem 60 cm-Funkeninduktor angestellte Versuche findet man in einer Arbeit des Verfassers in Wiedemanns Annalen der Physik und Chemie. Bd. 62. p. 319. 1897.

Bedeutung — aber nur indirekt, insofern nämlich dadurch die bei einer bestimmten Umdrehungszahl des Unterbrechers jeweilig erreichte Öffnungsstromstärke CP vorzugsweise bedingt wird.

Ehe wir jedoch speciell auf die Abhängigkeit dieser beiden Grössen voneinander eingehen, wollen wir zunächst den unmittelbaren Einfluss der Öffnungsstromstärke auf die Leistung unseres Instrumentes an einigen noch einfacheren Beispielen aus der Praxis zeigen. Wir nehmen nämlich vorläufig an, dass sowohl Spannung als Widerstand im primären Stromkreise konstant bleiben und nur an der Tourenzahl des Unterbrechers oder der Einstellung seines Stiftes Änderungen vorgenommen werden. In der Fig. 1 hat dies die Bedeutung, dass dann an der Gestalt der Kurve BC nichts geändert wird, sondern nur die Unterbrechung bei C früher oder später erfolgt, der Punkt C also entweder näher an B heran- oder weiter von ihm wegrückt. Hiermit ist dann natürlich eine Verkürzung bezw. Verlängerung der Öffnungsstromstärke CP, und also nach dem Obigen auch eine Verkleinerung bezw. Vergrösserung der jedesmal erreichten Funkenlänge verbunden. Das erstere wird daher z. B. dann der Fall sein, wenn man den Unterbrecherstift und das Quecksilbergefäss weiter voneinander entfernt, da dann die Zeit des jedesmaligen Untertauchens des ersteren natürlich kürzer wird. Bei gleichbleibender Touren-, d. h. Funkenzahl ist demnach hiermit unter allen Umständen eine Verkleinerung der Leistung des Apparates verbunden; und es hat also von diesem Gesichtspunkte aus als Regel zu gelten, dass man Unterbrecherstift und Quecksilbergefäss einander soweit als möglich nähert, eine Bedingung, die allerdings ihre Grenze in der Thatsache findet, dass bei zu grosser Annäherung beider wegen des aufspritzenden Quecksilbers die Stromunterbrechung leicht einmal gar nicht mehr stattfindet, was sich dann durch ein zeitweiliges Aussetzen der Funken oder — bei eingeschalteter Röntgenröhre — durch ein Flackern des Lichtes derselben zu erkennen giebt.[1]) Das letztere ist also ein Anzeichen dafür, dass Quecksilbergefäss und Unterbrecherstift einander zu nahe stehen, ein Übelstand, dem sich natürlich leicht abhelfen lässt — ja bei regulierbarem Gefässe sogar während des Betriebes.

Eine ähnliche Wirkung wie die gegenseitige Entfernung von Stift und Quecksilber hat ferner auch die Erhöhung der Umdrehungsgeschwindigkeit des Motors; denn dadurch wird zunächst die ganze Länge BE der Fig. 1 und mithin auch die des Teiles BP derselben verkürzt, so dass also auch jetzt der Punkt P näher an B heranrückt und die zugehörige Öffnungsstromstärke CP, sowie auch die davon abhängige Schlagweite verkleinert wird. In diesem Falle ist jedoch hiermit noch nicht ohne weiteres — wie im vorigen — eine Verminderung der Gesamtleistung des Apparates verbunden, da ja diese offenbar nicht bloss von der Länge, sondern auch von der Zahl der Funken in der Zeiteinheit abhängt, die letztere aber natürlich durch die Erhöhung der Tourenzahl ebenfalls erhöht wird. So zeigt sich denn auch, dass z. B. bei der Herstellung von Diagraphien die Tourenzahl meistens von sehr geringer Bedeutung ist, was also mit anderen Worten auch soviel heisst, als dass dasjenige, was man durch die Erhöhung der Zahl der Entladungen gewinnt, durch die Verkleinerung der jedesmal erzielten Induktionswirkung wieder verloren geht.

Kommen wir aber nunmehr zu dem Einfluss, welchen die Anwendung einer verschiedenen primären Betriebsspannung, sowie auch die Anwendung eines verschieden grossen primären Widerstandes auf die Leistung unseres Apparates ausübt, so ist mit diesen Änderungen im Gegensatz zu den bisher betrachteten Fällen zugleich eine solche der Gestalt der Kurve BC verbunden, insofern nämlich bei Anwendung einer höheren Betriebsspannung oder eines kleineren Widerstandes das Ansteigen derselben ein steileres wird. Dies ergiebt sich unmittelbar aus der Gleichung dieser Kurve

$$1)\quad i = \frac{E}{R}\left(1 - e^{-\frac{R}{L}t}\right),$$

[1]) Ausserdem ist dieses Aussetzen der Unterbrechung, wie wir später sehen werden, unter Umständen auch sehr gefährlich für die Haltbarkeit des Induktors.

eine Gleichung, aus der sich für jeden Wert der Zeit t, die in der Fig. 1 von B an in Sekunden zu rechnen ist, die zugehörige Stromordinate i in Ampère finden lässt, wenn die primäre Betriebsspannung E in Volt, der primäre Gesamtwiderstand R in Ohm und der sogenannte primäre Selbstinduktionskoeffizient L in Henry gegeben sind. Der Buchstabe e in der Formel 1) endlich stellt die Basis des natürlichen Logarithmensystems, 2,71828.... dar, und die Kurve BC ist also eine logarithmische.

Die Spannung E misst man in bekannter Weise mit einem Voltmeter bei offenem primären Stromkreise direkt an den von der Betriebsbatterie kommenden Drähten; die Grösse R ferner bestimmt man am einfachsten dadurch, dass man den primären Strom in der angewandten Schaltung durch ein Ampèremeter dauernd schliesst, und dann aus der abgelesenen Stromstärke und der bereits gemessenen Spannung den Widerstand nach dem Ohmschen Gesetze berechnet. Die Bestimmung der Grösse L, welche sozusagen die magnetisierende Wirkung der primären Rolle darstellt und also hauptsächlich von der Zahl ihrer Windungen und der Grösse ihres Eisenkernes abhängt, ist allerdings nicht so ganz einfach, und man lässt sich dieselbe daher am besten als Konstante seines Apparates einfürallemal von der Bezugsfirma aufgeben.

Die Gleichung 1) lehrt nun zunächst, dass die Stromstärke i unmittelbar proportional mit der Spannung E geht, so dass also bei gleichem Widerstand und gleicher Tourenzahl auch die Öffnungsstromstärke und mithin auch die Funkenlänge des Apparates proportional mit E wachsen muss, — vorausgesetzt natürlich, dass man sich noch nicht an der Grenze der Leistungsfähigkeit desselben befindet.

Nicht ganz so einfach ist die Abhängigkeit, welche zwischen i und dem Widerstand R besteht, da der letztere Buchstabe auf der rechten Seite der Gleichung 1) zweimal vorkommt. Nehmen wir z. B. an, dass R auf die Hälfte verkleinert wird, so wird dadurch zwar der erste Faktor der rechten Seite von 1), der Faktor $\frac{E}{R}$, verdoppelt, jedoch andererseits der Wert des zweiten Faktors $\left(1 - e^{-\frac{R}{L}t}\right)$ verkleinert, so dass also die Veränderung des letzteren die des ersteren teilweise wieder aufhebt, oder mit anderen Worten die Veränderung des primären Widerstandes ein weniger wirksames Mittel zur Regulierung der Leistung des Induktors darstellt als die der primären Spannung.

Zur besseren Übersicht über die hier obwaltenden Verhältnisse wählen wir ein bestimmtes Zahlenbeispiel aus der Praxis. Wir nehmen also zunächst an, dass der bereits früher erwähnte 30 cm-Induktor, der übrigens diese Funkenlänge glatt bei einer Öffnungsstromstärke von nicht ganz 6 Ampère gab, und dessen primäre Rolle einen Selbstinduktionskoeffizienten von 0,1 Henry und einen Widerstand von 0,56 Ohm hatte, mit einer Batterie von 6 Accumulatoren oder also einer Betriebsspannung von $E = 12$ Volt betrieben werde. Der ganze Widerstand R des primären Stromkreises möge vorläufig auf 2 Ohm festgesetzt werden, und ferner der Unterbrecher 15 Touren in der Sekunde machen.[1]) Ausserdem möge noch die Öffnungszeit gleich der halben Schliessungszeit sein. Es ist dann in der Fig. 1: $BE = {}^1/_{15}$ sec., $DE = {}^1/_3 BE = {}^1/_{45}$ sec., und also schliesslich, da PD vernachlässigt wird, $BP = 2DE = {}^2/_{45}$ sec. Aus der Formel 1) ergiebt sich mithin, dass die Öffnungsstromstärke

$$CP = \frac{12}{2}\left(1 - e^{-\frac{2}{0{,}1}\cdot\frac{2}{45}}\right) = 6\left(1 - e^{-0{,}89}\right) \text{ Amp.}$$

werden muss. Zur weiteren Ausrechnung bedürfen wir des Wertes der Potenz $e^{-0{,}89}$. Da uns nun derartige Berechnungen häufiger vorkommen, dieselben aber mit Hilfe der gewöhnlichen Logarithmentafeln sehr umständlich sind, so gebe ich in folgendem eine kleine Tafel, aus der man für jeden Wert von x den zugehörigen Wert von e^{-x} mit der nötigen Genauigkeit unmittelbar entnehmen kann.

[1]) Da in der Elektrotechnik die zu Volt, Ampère, Ohm u. s. w. zugehörige Einheit der Zeit die Sekunde ist, so sollte man auch die Tourenzahl stets für diese angeben.

diese Zahlen auch thatsächlich noch der Wirklichkeit entsprechen oder ob mit anderen Worten die Leistung seines Instrumentes noch dieselbe geblieben ist, eine Frage, die ihn natürlich auch schon aus anderen Gründen interessiert.

Die so gemessene „entsprechende grösste Funkenlänge" des Induktoriums ist natürlich nicht mit der Funkenlänge der angewandten Röntgenröhre identisch. Da nun aber die letztere, wenn sie auch mit der Leistung des Induktoriums in dem gegebenen Falle nichts zu thun hat, doch für die Leistung der Röhre selbst, wie ich in meinen früheren Mitteilungen mehrfach auseinander gesetzt habe, massgebend ist, so möge die Methode, nach der dieselbe zu bestimmen ist, hier schliesslich noch angeführt werden.

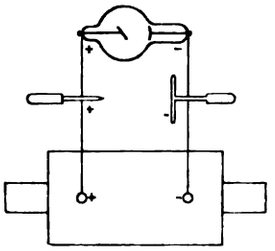

Fig 2.

Zu diesem Zwecke ist es notwendig, was man übrigens auch schon mit Rücksicht auf die Haltbarkeit des Induktors stets thun sollte, bei jeder Röntgenaufnahme von vornherein neben der Röhre zugleich auch die Funkenstrecke in den sekundären Stromkreis einzuschalten, wie dies in Fig. 2 schematisch angedeutet ist. Die Funkenständer werden dann während der Aufnahme selbst bis auf die grösste Schlagweite des Instrumentes auseinander gezogen, kurz vor Beendigung derselben jedoch vorsichtig so weit einander genähert, bis die Entladungen des Instrumentes anfangen, sich etwa gleichmässig auf Röhre und Funkenstrecke zu verteilen. Die sich so ergebende Entfernung zwischen der positiven Spitze und der negativen Platte stellt dann die gesuchte Schlagweite der angewandten Röhre dar. Diese letztere aber gehört, zusammen mit der „entsprechenden grössten Funkenlänge" des Induktoriums, der Tourenzahl seines Unterbrechers, dem Abstande zwischen Strahlfläche und photographischer Platte, sowie endlich der Expositionsdauer der Aufnahme zu denjenigen Grössen, welche den wesentlichsten Einfluss auf das Aussehen der erhaltenen Diagraphie ausüben, und welche daher bei jeder diagraphischen Veröffentlichung angegeben werden sollten.

Zweiter Bericht über die Arbeiten auf dem Gebiete der Röntgenstrahlen in Frankreich.

1. Juli 1897 bis 1. April 1898.

Von

Dr. **F. Dollinger** in Strassburg i. E.

„Ungeteilt ist die Anerkennung und Bewunderung, die Röntgen jenseits der Vogesen gezollt wird", so schlossen wir unsern vorigen Bericht.[1]) Nicht lange nachher gab sich diese Gesinnung in greifbarer Weise dadurch kund, dass die Académie des Sciences dem Entdecker der X-Strahlen einen Preis von 10000 Francs verlieh, den sogenannten Prix Lacaze (Physiologie). Der Urheber dieser Stiftung hatte die Bestimmung getroffen, dass alle zwei Jahre drei Preise von je 10000 Francs denjenigen Gelehrten zuerkannt werden sollten, die durch Forschungen auf den Gebieten der Physiologie, der Physik und der Chemie zur Förderung der Erfolge der Heilkunde am würdigsten beigetragen hätten. Die Académie des Sciences beschloss, den Preis für Physiologie Professor Röntgen zu erteilen und mit dem Preise für Physik einen Mann auszuzeichnen, der durch seine Forschungen in bedeutendem Maasse dazu beigetragen, die Röntgensche Entdeckung vorzubereiten, nämlich Lenard. Über den Beschluss der gelehrten Körperschaft erstatte D'Arsonval (1) in der Sitzung vom 10. Januar 1898 folgendermassen Bericht: Mit Rücksicht auf eine Entdeckung, die der Heilkunde ein neues Hilfsmittel bietet, eine Entdeckung, welche die ärzt-

[1]) Siehe Band I, Seite 146 ff. Daselbst sind folgende Fehler zu berichtigen: Seite 153, Zeile 30 von unten lies Induktor statt Konduktor und Zeile 22 von unten lies Kathodenstrahlen statt Röntgenstrahlen.

liche Diagnostik in den Stand setzt, eine neue Methode zu begründen, mittels welcher Körperteile dem Gesichtssinne zugänglich gemacht werden, die bis dahin nur mit Hilfe des Gehörsinnes oder des Tastgefühles untersucht werden konnten, mit Rücksicht endlich auf die eigenartigen Veränderungen, welche durch die neuen Strahlen in der Ernährung und dem Stoffwechsel der Gewebe hervorgerufen werden, hegt die Kommission des Prix La Caze (Physiologie) die Überzeugung, dass sie der Dankbarkeit und der Bewunderung der Physiologen und der Ärzte Ausdruck verleiht, indem sie in Übereinstimmung mit der Kommission des Prix Lacaze (Physik) dafür Sorge trägt, dass eine gleiche Auszeichnung den beiden Haupturhebern dieser glänzenden Entdeckung verliehen werde. Infolgedessen schlägt die Kommission der Académie vor, dass der Prix La Caze (Physiologie) für 1897 Herrn Röntgen zuerkannt werde."

I. Über die Eigenschaften und das Wesen der Röntgenstrahlen.

Auch in Frankreich ist seit dem Zeitpunkt, an welchem unser erster Bericht abschliesst, rastlos auf dem fruchtbaren Gebiete weitergearbeitet worden, und auch diesesmal können nur die wichtigsten Veröffentlichungen besprochen werden. Zuerst mögen einige neuerschienene Sammelwerke Erwähnung finden. Am 5. Februar 1898 wurde die erste Nummer einer Wochenschrift ausgegeben, die unter dem Titel „Les Rayons X" sich zur Aufgabe stellt, sowohl die wichtigsten theoretischen Thatsachen zu verzeichnen als auch namentlich ihre Leser mit der Technik und den praktischen Anwendungen auf den verschiedensten Gebieten bekannt zu machen. Die bis jetzt vorliegenden Nummern bieten in Wort und Bild eine Fülle interessanter Einzelheiten, von denen manche uns wert erschien, im Nachfolgenden angeführt zu werden. Eine besondere Rubrik bringt Ratschläge und Winke für die praktische Ausübung des Röntgenverfahrens; die Sitzungsberichte gelehrter Gesellschaften und die Journallitteratur erfahren in kurzen Referaten die gebührende Berücksichtigung. Eine Rekapitulation der Errungenschaften der Jahre 1896 und 1897 ist nicht unternommen worden, was mancher Leser als Lücke empfinden dürfte. — Von neueren Sammelwerken, welche hauptsächlich die praktische Seite unseres Gebietes behandeln, seien als sehr brauchbar genannt die von Buguet (91) und von Niewenglowski (93). Eine zusammenfassende theoretische Abhandlung lieferte Perrin (92); in derselben nehmen den breitesten Raum ein die von dem Verfasser seit Jahren fortgesetzten Untersuchungen über die Kathodenstrahlen, sowie über die elektrischen Eigenschaften der Röntgenstrahlen. Die Hauptpunkte der Perrinschen Darstellung seien im Nachfolgenden wiedergegeben:

Die Kathodenstrahlen sind negativ elektrisiert, und mit den Kathodenstrahlen ist eine Zuführung negativer Elektrizität zu den von ihnen getroffenen Körpern unzertrennlich. Diese Thatsache ist schwer vereinbar mit der Theorie, die in jenen Strahlen ein System von Undulationen sehen will; sie spricht vielmehr für die Richtigkeit der (vom Verfasser vertretenen) Crookesschen Theorie, die die Kathodenstrahlen als einen Strom von materiellen Teilchen betrachtet (Emissionstheorie). Da die Kathodenstrahlen elektrisch geladen sind, so müssen sie, wenn sie in ein elektrisches Feld eindringen, von demselben beeinflusst, also von einem positiv geladenen Körper angezogen, von einem negativ geladenen abgestossen werden.

Wenn die Energie der Kathodenstrahlen auf eine Abstossung materieller Teilchen durch die Kathode zurückzuführen ist, so wird man Richtung und Energie dieser Strahlen beliebig zu beeinflussen im stande sein, wenn man auf ihrem Wege eine Erniedrigung des Potentials („chute de potentiel") schafft, die ähnlich ist der an der Kathode erfolgten.

Aus dem Grade der elektrostatischen Ablenkung der Kathodenstrahlen lässt sich annähernd die Erniedrigung des Potentials an der Kathode durch Messung bestimmen.

Dass die Kathodenstrahlen im stande sind, durch ein dünnes Aluminiumfenster hindurchzutreten, beobachtete auch De Metz (2); die hindurchgetretenen Strahlen konnte dieser Autor mit dem Magneten ablenken, woraus er den etwas zu absoluten Schluss zog, es genüge nicht, dass Kathodenstrahlen ein Hindernis treffen, um Röntgenstrahlen zu erzeugen. Sollte De Metz die Lenardschen Versuche vergessen haben? Derselbe Forscher leitete ferner die in einer Crookesschen Röhre alten Systems erzeugten Strahlen in einen luftleeren Glascylinder und beobachtete mit Hilfe eines zweckmässig angebrachten Leuchtschirmes, dass die Strahlen im Cylinder deutlich durch den Magneten abgelenkt wurden, und zwar sowohl wenn der Cylinder direkt auf die Wand der Crookesschen Röhre aufgelötet war als auch wenn zwischen der Vakuumröhre und dem in diesem Fall durch ein dünnes Aluminiumfenster verschlossenen Cylinder eine kleine Luftschicht lag. Diese Versuche, durch welche De Metz den Beweis der magnetischen Ablenkbarkeit der X-Strahlen im leeren Raum erbracht zu haben glaubt, scheinen nicht nachgeprüft worden zu sein.

De Hemptinne (5) stellte Untersuchungen an über die Fluorescenzerscheinungen der Gase beim Durchtritt des elektrischen Stromes und der Röntgenstrahlen. Der elektrische Strom erfordert danach einen sehr geringen Druck des Gases um Lichterscheinungen zu erzeugen, während die Röntgenstrahlen bei viel erheblicherem Druck Fluorescenz zu erregen im stande sind.

Die der Schärfe der Aktinogramme so nachteilige diffuse Reflexion finden wir mehrfach erörtert. Sagnac (10) führte die Verschleierung der photographischen Bilder auf eine Fluorescenz der von den Röntgenstrahlen durchlaufenen Luft zurück und schloss auf ein Verhältnis zwischen den elektrischen Leitungsvermögen der Gase und ihrer Fluorescenz. Auch Villard (14) beschuldigt die Fluorescenz der die Röhre umgebenden Luft an der Verschleierung der Bilder. Buguet (16) beobachtete, dass eine vor der Einwirkung der Strahlen durch einen undurchdringlichen Schirm beschützte photographische Platte auf ihrer ganzen Ausdehnung durch die Strahlen beeinflusst werden kann selbst an Stellen, die der unmittelbaren Einwirkung derselben durchaus entzogen sind. Diese Erscheinung erklärt er „durch die Diffusion der X-Strahlen in der Luft oder durch die Fluorescenz, die sie in derselben erregen". Für Chaband (21) kommt die Verschleierung des photographischen Bildes folgendermassen zu Stande: Wenn die Leere im Innern der Vakuumröhre eine gewisse Grenze überschritten hat, so entsenden beide Elektroden abwechselnd Kathodenstrahlen, wodurch zwei Entstehungsherde für Röntgenstrahlen gebildet werden. Nunmehr entsendet die Röhre X-Strahlen nach allen Seiten, da diejenigen Strahlen, die am zweiten Herd entstehen, kein Hindernis in der Röhre finden. Daher, meint Chabaud, wird eine hochgradig luftleer gewordene Röhre stets verschleierte Bilder liefern. Auch erhält man mit einer Röhre von bedeutender Schlagweite nie ganz scharfe Bilder.

Eifrige Forschungen wurden den elektrischen Eigenschaften, sowie den Erscheinungen der Absorption der Röntgenstrahlen gewidmet. Guggenheimer (3) wiederholte einen Versuch von Hankel, in welchem er das Licht durch X-Strahlen ersetzte, und fand, dass wenn man zwei gleiche Elektroden in eine Flüssigkeit taucht und sodann die eine derselben bestrahlt, ein elektrischer Strom entsteht, der gewöhnlich in der Richtung von der bestrahlten Platte zur andern durch den äussern Schliessungsbogen verläuft. Die Intensität dieses Stromes hängt ab von der Stärke der Bestrahlung; falls letztere sehr erheblich ist, so tritt während des Versuches ein Stromwechsel ein. Foreau de Courmelles (6) beobachtete eine von der thätigen Crookesschen Röhre ausgehende Fernwirkung — Influenz — auf eine in der Nähe aufgestellte, ruhende zweite Vakuumröhre, in welch letzterer geschichtete, weisse Lichtstreifen auftraten. Die Erscheinung nahm in umgekehrtem Verhältnis zur Entfernung ab, war aber bis zu einem 30 cm betragenden Abstand beider Röhren voneinander noch wahrnehmbar und zeigte sich ausgesprochener bei Zunahme der Zahl der Unterbrechungen.

Einem eifrigen Studium der elektrischen Eigenschaften der Röntgenstrahlen unterzog sich Perrin (92, 28), dessen Befunde zwar schon teilweise im ersten Bericht angeführt wurden, aber dennoch, nachdem sie in zusammenfassender Darstellung erschienen sind, der Wiedergabe im Zusammenhang uns wert dünken. Die Röntgenstrahlen, sagt Perrin, sind im stande, elektrisch geladene Körper, die in einem ruhenden Gase sich befinden, auch ohne unmitttlbare Berührung zu entladen („Gaswirkung"). Diese Wirkung vollzieht sich bis zur vollkommenen Entladung und beruht nicht auf einem Zusammen- oder Auseinanderströmen der auf der Bahn der Strahlen gelegenen Luftteilchen. In einem Gase verhält sich eine von den Strahlen durchkreuzte Kraftröhre („tube de force") wie ein Leiter. An allen Stellen eines Gases, wo die Röntgenstrahlen verlaufen, bilden sich gleiche Mengen positiver und negativer Elektrizität, oder kurz gesagt: die Strahlen ionisieren die Gase. Wenn ein elektrisches Feld existiert, bewegen sich die so gebildeten, positiven Ladungen in der Richtung der Felder, die negativen in der entgegengesetzten. Diese beiden Arten von Ladungen bewegen sich längs den Kraftröhren, in welchen sie zuerst enthalten waren, bis sie die Leiter treffen, welche diese Röhre begrenzen und die dann entladen werden, oder aber bis sie mechanisch aufgehalten werden durch einen festen oder flüssigen Isolator, der dann geladen wird. Die Einwirkung auf elektrisierte Körper stellt sich so nicht als eine Eigenschaft der Röntgenstrahlen dar, sondern als eine notwendige Folge der Veränderungen, die von den Strahlen in den von ihnen durchlaufenen Gasen hervorgerufen werden. Es ist übrigens nicht erwiesen, dass die Strahlen nicht auch andere Körper ebensogut wie die Gase ionisieren. Den Gasen eigentümlich ist jedoch die Beweglichkeit, welche die einmal gebildeten elektrischen Ladungen unter dem Einfluss eines elektrischen Feldes zeigen. Übrigens kann diese Jonisierung eines Gases auch ohne die Gegenwart eines elektrischen Feldes stattfinden und wird nicht von der Grösse und der Richtung des Feldes beeinflusst.

Wenn nun die Röntgenstrahlen die Flächen geladener metallischer Körper wirklich berühren, so tritt zu der bisher besprochenen „Gaswirkung" noch die „Metallwirkung" hinzu. Diese Metallwirkung besteht aus einer oberflächlichen Jonisierung, welche die Strahlen an der Trennungsfläche von Gas und Metall hervorrufen. Wenn ein elekrisches Feld existiert, so werden gewisse Ladungen von dem Metall absorbiert, und die entgegengesetzten entfernen sich von diesem Metall, indem sie diejenigen Kraftlinien beschreiben, an deren Enden sie sich zuerst befanden.

Einzelne Schlüsse Perrins wurden von Sagnac angefochten. Dieser Gelehrte hat sich eingehend mit der Absorption der Röntgenstrahlen beschäftigt und die Ergebnisse seiner Forschungen in sechs Mitteilungen an die Académie des Sciences niedergelegt (13 a und b, 27, 30, 32, 37), deren Hauptpunkte nachfolgend Erwähnung finden mögen.

Die Oberfläche eines von Röntgenstrahlen getroffenen Körpers M entsendet eine neue Art

Strahlen (Sekundärstrahlen, S-Strahlen), die als eine Umwandlung der Röntgenstrahlen anzusehen sind, und die zwar die Hauptmerkmale der letzteren besitzen (geradlinige Fortpflanzung, keine Diffractions-, Reflexions- und Brechungserscheinungen, Entladung elektrisierter Körper), sich aber von ihnen dadurch unterscheiden, dass sie in viel höherem Masse von den sie umgebenden Medien, insbesondere vom Licht, absorbiert werden, also ein geringeres Penetrationsvermögen zeigen, als die Röntgenstrahlen. Das Penetrationsvermögen der S-Strahlen wird immer schwächer und die Umwandlung der Röntgenstrahlen immer gründlicher, wenn der Körper M statt aus Luft, Wasser, Aluminium aus Kupfer, Zink, Blei besteht.

Die Fläche, durch welche die Röntgenstrahlen aus dem Körper M austreten, entsendet ihrerseits Sekundärstrahlen, S', die nicht wesentlich von den S-Strahlen verschieden, jedoch weniger intensiv sind, da die sie erzeugenden Röntgenstrahlen bei ihrem Durchtritt durch den Körper M an Intensität eingebüsst haben. Daher sind die S-Strahlen bedeutend stärker, wenn der Körper M so dünn ist, dass er die Mehrzahl der durchtretenden Röntgenstrahlen nicht absorbiert. Je durchlässiger also ein Körper für letztere ist, um so dicker wird an der Einfalls- wie an der Austrittsfläche der X-Strahlen die Materienschicht, in welcher die Sekundärstrahlen gebildet werden.

Die Energie der Sekundärstrahlen stellt zwar nur einen schwachen Bruchteil der Energie der einfallenden X-Strahlen dar, aber trotzdem können ihre photographischen oder elektrischen Wirkungen (Sekundärwirkungen) den direkten Wirkungen (Primärwirkungen) der Röntgenstrahlen gleichkommen, ja dieselben übertreffen; dies liegt daran, dass die empfindliche Schicht der Platte oder die den elektrisch geladenen Körper umgebende Luft für die X-Strahlen sehr durchlässig ist, während sie in viel höherem Masse die S-Strahlen absorbiert. Der Leuchtschirm jedoch verhält sich anders als photographische Platte oder Elektroskop, da er einen grössten Teil der einfallenden Energie umsetzt; die durch die Röntgenstrahlen auf dem Leuchtschirm hervorgerufene Fluorescenz wird daher durch die gleichzeitig auffallenden (durch dieselben Röntgenstrahlen erzeugten) Sekundärstrahlen nur unwesentlich verstärkt, während unter denselben Bedingungen die photographische Wirkung der X-Strahlen durch diejenige der S-Strahlen beträchtlich gesteigert werden kann. Wenn also auch einerseits die Wirkung der Röntgenstrahlen durch Einschalten eines Körpers in ihrem Verlauf abgeschwächt wird durch die Absorption, so wird andrerseits diese Abschwächung einigermassen ausgeglichen durch die Wirkung der bei dem Durchtritt der X-Strahlen durch das Hindernis gebildeten S-Strahlen. Wird z. B. als Hindernis ein dünnes Goldblättchen benutzt, so kann sogar die Wirkung der Sekundärstrahlen die durch Absorption verursachte Einbusse vollständig aufheben. — Die durch das Aluminium gebildeten S-Strahlen haben ein viel höheres Penetrationsvermögen als die durch Zink erzeugten. Wird der Körper, an dessen Oberfläche die S-Strahlen entstehen, aus zwei oder mehreren übereinander geschichteten Platten verschiedenen Stoffes zusammengesetzt, so wechselt die Beschaffenheit der Sekundärstrahlen beträchtlich je nach der gegenseitigen Anordnung der einzelnen Platten. Aus den eben angeführten Thatsachen ersieht man, dass die Sekundärstrahlen sehr verschiedenartig sind, je nach der Beschaffenheit des sie erzeugenden Körpers. Mit den Gasen verhält es sich höchst wahrscheinlich ebenso: man darf annehmen, dass auch die von Röntgenstrahlen getroffenen Gase Sekundärstrahlen aussenden, deren Beschaffenheit ebenfalls je nach dem Gase eine verschiedenartige sein dürfte.

Zum Schluss betont Sagnac noch einmal, dass die von ihm beschriebenen Sekundärstrahlen nicht bereits in dem einfallenden Bündel von Röntgenstrahlen vorhanden sind, dass sie jedenfalls von keiner der bisher verwendeten Vakuumröhren erzeugt werden, sondern dass sie thatsächlich als das Produkt einer Umwandlung der Röntgenstrahlen anzusehen sind.

Auf einen Einwand Sagnacs gegen die Auffassung Perrins von einer bei der Entladung elektrisierter metallischer Körper stattfindenden oberflächlichen Jonisierung, gab Perrin (28) zu, dass diese von ihm ursprünglich vertretene Hypothese allerdings gegenüber den von Sagnac festgestellten Thatsachen an Wahrscheinlichkeit verloren habe. Wohl aber liessen sich, so meinte Perrin, Sagnacs Beobachtungen mit den seinigen in Einklang bringen, wenn man annehme, dass ein grosser Teil der Sekundärstrahlen von den ersten Luftschichten, denen sie begegnen, stark absorbiert würden und innerhalb derselben eine energische Jonisierung hervorriefen nach Gesetzen, die den für die Jonisierung durch die Röntgenstrahlen geltenden ähnlich seien.

Über die Absorption der Röntgenstrahlen lieferten ferner Radiguet (11), Buguet (17) und Mitour (80) Arbeiten, die mehr praktische Zwecke verfolgen, und deren Ergebnisse später noch berichtet werden sollen.

Auch über die biologischen Eigenschaften der Röntgenstrahlen, über ihr Verhalten gegenüber tierischen und pflanzlichen Organismen liegt wieder eine stattliche Anzahl von Untersuchungen vor. Bordier (34) studierte die Wirkung der Röntgenstrahlen auf die Osmose und fand eine durch die Bestrahlung bedingte Verzögerung dieses Vorganges. Vermutlich muss man, so meint er, diese Verlangsamung zurückführen auf eine störende Einwirkung der X-Strahlen auf die elektrokapillären Vorgänge, die während der Osmose innerhalb der tierischen Haut sich abspielen. Vielleicht beruhen auf ähnlichen Prozessen die von den X-Strahlen in den lebenden Geweben hervorgerufenen Alterationen.

Bedenkt man, dass viele Stoffwechselerscheinungen in den Geweben auf endosmotischem Wege vor sich gehen, so ist es, meint Bordier, nicht allzu gewagt anzunehmen, dass die ein Gewebe durchsetzenden Strahlen eine Verzögerung des Stoffwechsels in den Zellen bewirken und so auf die Ernährung der Gewebe ungünstig einzuwirken vermögen. Vielleicht ist dies auch der Mechanismus der therapeutischen Wirkungen der Strahlen, die von mancher Seite als unzweifelhaft geschildert werden.

Die Wirkung der Röntgenstrahlen auf das Wachstum von Bakterienkolonien fuhr fort, Gegenstand von Untersuchungen zu sein. Blaise und Sambuc (4) experimentierten mit dem Bacillus pyocyaneus und dem Milzbrandbacillus, Beauregard und Guichard (12) mit den verschiedenartigsten Mikroorganismen. Sämtliche Versuche fielen negativ aus.

Interessante Beobachtungen verdankt man Maldiney und Thouvenin (33) über den Einfluss der X-Strahlen auf das Keimen verschiedener Pflanzensamen. Als Versuchsgegenstände dienten die Ranke (convolvulus arvensis), die Brunnenkresse (Lepiduim sativum) und die Hirse (Panicium miliacium). Bei allen drei Pflanzengattungen trat das Ausschlagen der Samenkörner durch die täglich ungefähr während einer Stunde eingeleitete Bestrahlung mehrere Tage früher ein als bei den nicht bestrahlten Kontrollkörnern.

Lecercle setzte seine Nachforschungen über die Wirkung der Strahlen auf verschiedene physiologische Vorgänge beim Kaninchen fort. Seine erste Mitteilung (15) betrifft den Einfluss der Bestrahlung auf die Körperwärme, welche eine anfängliche Herabsetzung erfährt, die später von einer Steigerung über den ursprünglichen Stand gefolgt ist. Ferner fand Lecercle (22), dass die Wärmeausstrahlung des Körpers von den X-Strahlen gesteigert wird, und dass diese Erhöhung noch lange nach aufgehobener Einwirkung fortbesteht. Die Hautausdünstung (25) erfährt eine Herabsetzung, die gleichfalls längere Zeit über die Bestrahlungsdauer hinaus anhält.

Über die mit der Anwendung der Röntgenstrahlen verbundenen Missstände, die an der Oberfläche des menschlichen Körpers verursachten Störungen, haben neue Erfahrungen gesammelt Balthazard, Foveau de Courmelles und Oudin-Barthélemy-Darier. Die Beobachter sind nunmehr darüber einig, dass diese Schädigungen nicht auf die Einwirkung der Röntgenstrahlen, sondern auf den Einfluss, der die thätige Vakuumröhre umgebenden elektrischen Zone zurückzuführen seien. Die trophischen Störungen blieben denn auch aus, wenn zwischen die Röhre und den zu bestrahlenden Körper ein mit dem Erdboden in leitender Verbindung stehender, dünner Aluminiumschirm eingeschaltet wurde. Balthazard (7) konnte dieselben übeln Zufälle beobachten, wenn der elektrische Strom in verkehrtem Sinne durch die Vakuumröhre geleitet wurde (wobei die Erzeugung von Röntgenstrahlen so gut wie ganz aufhört) und wenn der Körper nicht der Röhre, sondern den Leitungskabeln ausgesetzt wurde. Allerdings sind die genannten Autoren über den Mechanismus der Entstehung dieser Hauterkrankungen nicht einig. Foveau de Courmelles (7) beschuldigt hauptsächlich die langsamen Entladungen des Unterbrechers, wie sie vorzüglich für die Aktinographie angewandt werden, während er bei sehr häufigen Unterbrechungen nie ernstlichen Schaden gesehen hat; Balthazard spricht die entgegengesetzte Ansicht aus. Letzterer schreibt ausserdem einem zu hochgradigen Leerezustand der Röhre eine wichtige Rolle für die Wirkungsstärke der schuldigen elektrischen Zone zu.

Oudin, Barthélemy und Darier (20) stellen zwei ausgesprochen verschiedene klinische Formen der Hautaffektion auf, über welche sie auf dem Moskauer Kongress berichtet haben. Die erstere tritt langsam und allmählich ein, zeigt chronischen Verlauf, befällt besonders die Untersucher und Techniker und hat ihren Hauptsitz an Fingern und Händen. Ein Ausfallen der Nägel ist selten. Sie kann bei Vermeidung der ursächlichen Schädlichkeit von selbst verschwinden, rezidiviert aber schneller und leichter als sie zum ersten Male einsetzte. Die zweite Form, von akutem Verlauf, tritt plötzlich ein ohne Vorboten, ohne Schmerzen und erst mehrere Tage nach der Sitzung und befällt nur Untersuchungspersonen, resp. Patienten; sie tritt in den verschiedensten Heftigkeitsstufen auf von einfacher Rötung und Ausfallen der Haare und Nägel bis zur Abschuppung, Blasenbildung und Verschorfung; der Schorf kann sehr ausgedehnt sein und löst sich sehr langsam ab; er ist schmerzlos und nicht verschieden von einem gewöhnlichen Brandschorf.

Tarchanoff (8) studierte die Einwirkung der thätigen Vakuumröhre auf die Nerven und Muskeln des Frosches und konnte auch durch die Versuche erkennen, wie eingreifend die Einwirkung der die Vakuumröhre umgebenden elektrischen Zone auf den Organismus ist. — Die vielumstrittene Undurchlässigkeit der Medien des Auges erfuhr eine neue Anfechtung durch Radiguet und Guichand (40), die durch mehrere Aufnahmen sowohl vom Augapfel verletzter lebender Menschen als von ausgeschnittenen Rindsaugen nachweisen konnten, dass ein Schrotkorn selbst durch die Linse hindurch ein scharf abgegrenztes Bild ergiebt. Foveau de Courmelles (38) unterzog 204 jugendliche Insassen einer Blindenanstalt der Untersuchung auf Wahrnehmung der Röntgenstrahlen durch den Gesichtssinn und fand unter ihnen neun Blinde, bei denen die Strahlen eine Sehempfindung hervorriefen. Bei allen neun beruhte die Erblindung auf peripherischen Läsionen der Sehorgane, sämtliche hatten noch eine schwache Empfindung für hell und dunkel. Bei anderen, die diese Empfindung ausgesprochener besassen, fiel die Untersuchung mit den Röntgenstrahlen verneinend aus.

II. Über die Technik der Erzeugung und der Verwertung der Röntgenstrahlen.

Als Elektricitätsquelle wurde von verschiedenen Seiten wiederum die Influenzmaschine versucht und gelobt, so von Mitour (35, 80), der mit einer Wimshurst'schen Maschine von 18 cm Funkenlänge gute Erfolge erzielte; nötig ist jedoch, dass die Verbindungslinie der Röhrenelektroden parallel sei derjenigen der Pole der Influenzmaschine.

Vakuumröhre. Die Kugelgestalt der Vakuumröhre wird für die Praxis jetzt fast allgemein als die zweckmässigste angesehen; eine unter dem Namen tube Muret im Handel befindliche sphärische Focusröhre erfährt ausgedehnte Verwendung. — Séguy und Gundelag (24) gaben ein neues Material an zur Anfertigung einer besonders leistungsfähigen Röhre: einer durchsichtigen, farblosen, nicht fluorescierenden Glasart wird Eiweisspulver und kohlensaurer Kalk, oder noch besser Didymiumchlorid einverleibt (wie und in welchen Mengeverhältnissen, ist nicht gesagt); die mit diesem Glase angefertigte Röhre liefert doppelt soviel Strahlen als die sonst gebräuchlichen, sie erregt auf dem Leuchtschirm einen glänzenden grünlich-roten Schimmer, und ihre eigene Fluorescenz ist rot. — Imbert und Bertin-Sans (5) betonen die Erfahrungsthatsache, dass zur Gewinnung kontrastreicher Bilder Röhren von geringerem Leeregrade, dagegen zur Durchleuchtung sehr opaker Körperteile solche höheren Leerezustandes zu verwenden sind. — Chabaud (21) glaubt aus bereits angeführten Gründen, dass eine hochgradig leere Röhre zwar geringere Expositionszeit erheischt, aber stets verschleierte Bilder liefert, und dass das gleiche von einer Röhre mit bedeutender Schlagweite und grossen Elektroden gelte. — Destot (31) liess Röhren aus Krystall, einem für die Röntgenstrahlen schwer durchlässigen Material, herstellen; nur ein eingesetztes Fenster von 1 cm Durchmesser aus durchlässigem Glase gestattet den Durchtritt der Strahlen. Ausserdem liess er die Elektroden einer gewöhnlichen Fokusröhre mit einem Mantel von Krystall, der in der Höhe der Kathode blendenartig durchbohrt ist, umgeben. Diesen Vorrichtungen verdankten seine Bilder grössere Schärfe der Details, da eine Zerstreuung der Strahlen unmöglich gemacht ist. —

Um die Intensität der von einer Vakuumröhre gelieferten Strahlen, sowie ihren Absorptionsgrad zu messen, hat Buguet (17) ein Instrument ersonnen und der Académie des Sciences vorgelegt, dem er den Namen lunette photométrique gegeben, dessen genauer Bau aber aus der kargen Beschreibung schwer verständlich ist, und über dessen Brauchbarkeit noch keine massgebenden Urteile vorliegen.

Photographische Technik. Hülfsapparate. Porcher (18) hatte gehofft, durch Photographie des auf dem Leuchtschirm erzeugten Bildes eine brauchbare Methode zur Anfertigung von Schnellaktinogrammen zu gewinnen, die namentlich der Veterinärmedizin zu gute gekommen wäre. Seine Idee erwies sich jedoch als unpraktisch; denn selbst bei sehr langem Exponieren konnte er immer nur sehr blasse Aufnahmen erzielen. Séguy (23) versuchte die von Dr. Max Levy-Berlin angegebenen Platten mit beiderseitiger Emulsionsschicht, sowie dessen Verstärkungsschirme und lobt beide Verfahren sehr warm. — Buguet (26) vermied die Verschleierung der Bilder, indem er die Rückseite der photographischen Platte mit einem Bleischirm bedeckte, und indem er beispielsweise beim Aktinographieren einer Taschenuhr die Konturen derselben mit einem Bleicylinder umgab. Destot (31) schlug zur Herstellung von besonders empfindlichen Platten die Verwendung des Krystalls als Trägers der Emulsionsschicht vor, in der Erwägung, dass dieser Stoff infolge seiner eigenen Fluorescenz und der schweren Durchlässigkeit gegenüber den Strahlen für den verfolgten Zweck besonders brauchbar sein müsste. Seine ersten Versuche mit solchen Platten entsprachen zwar seinen Erwartungen nur unvollkommen, aber gleichwohl erhofft er von weiteren Verbesserungen gute Erfolge. — Ebenfalls zur Vermeidung der Verschleierung des Bildes ersannen Radiguet und Guichard (36) einen Apparat, den sie Radiocondenseur nannten, und dessen Bau durch folgende Erwägung bestimmt ist: Mit Rücksicht auf den Vorteil, mit dem ein Bleischirm zur Beseitigung der das Bild verschleiernden diffusen Reflexion an der Rückseite der photographischen Platte angebracht wird, haben es die Erfinder für zweckmässig erachtet, jene Deckvorrichtung auf dem ganzen Verlauf der Röntgenstrahlen von der Vakuumröhre bis zur Platte anzubringen. Demgemäss haben sie einen Schutzmantel von Blei angefertigt, der das Strahlenbündel gewissermassen einzäunt und sich der Gestalt desselben anpasst. Da dieser Mantel sich den Konturen der photographischen Platte anschmiegen soll, so hat man ihm nicht Kegel- sondern Pyramidengestalt gegeben.

III. Praktische Anwendungen der Röntgenstrahlen.

Die Medizin fährt fort, in erster Reihe von den praktischen Anwendungen des Röntgenverfahrens Nutzen zu ziehen. Auf eine Anfrage des Ministeriums, ob eine Einführung der einschlägigen Vorrichtungen für die Krankenhäuser im Interesse der Patienten ins Auge zu fassen sei, antwortete die Académie de Médicine durch den Mund ihres Berichterstatters Gariel (83) bejahend und empfahl ausserdem die Errichtung eines centralen Laboratoriums in der Académie, dem die Aufgabe zufallen würde, an der Vervollkommnung der für die ärztliche Praxis besonders nützlichen Methoden zu arbeiten. Séguy (72) suchte die Röntgenstrahlen den Bedürfnissen der ärztlichen Praxis in ausgiebigerer Weise dienstbar zu machen durch Anfertigung eines transportablen Apparates, dem er den Namen la lorgnette humaine

beilegte. Da der Induktor eine Funkenlänge von 20—25 cm liefert und die Elektricitätsquelle durch einen Akkumulator von 16 Volt dargestellt wird, so dürfte immerhin die Beweglichkeit dieses Instrumentariums eine beschränkte sein.

Für klinische Zwecke hat Bourgade (70) einen verstellbaren Tisch zur Lagerung des Patienten angegeben, durch dessen Gebrauch die Anwendung der Röntgenstrahlen sich sowohl für den Patienten als für den Arzt einfacher und bequemer gestaltet.

In höherem Masse als anfänglich sehen wir Physiologie und Anatomie sich des wertvollen Hilfsmittels der Röntgenstrahlen bedienen. Roux und Balthazard (39) stellten Untersuchungen über die Bewegungen des Magens an und gelangten bei Beobachtung des Frosches, des Hundes und zuletzt des Menschen zu dem übereinstimmenden Ergebnisse, dass in funktioneller Beziehung der Magen in zwei Teile zerfällt, die ziemlich scharf von einander gesondert sind; der Fundus dient mehr als Behälter für die Speisen, während die Pylorusgegend allein als das motorische Organ des Magens anzusehen ist. Die peristaltischen Bewegungen, die in der Fundusgegend wenig ausgesprochen sind, nehmen in der Pylorusgegend bedeutend an Stärke zu. Eine peristaltische Welle braucht, um den Weg von der linken unteren Seite des Magens bis zum Pylorus zurückzulegen, beim Menschen im Mittel 20 Sekunden; die Wellenbewegungen erfolgen in Zwischenräumen von 15 bis 20 Sekunden. — Bouchard (61) machte eine wichtige, die Physiologie des Herzens betreffende Wahrnehmung: Er sah bei Durchleuchtung des Thorax einen konvexen Vorsprung, der auf der rechten Seite den Schatten der Wirbelsäule in einer Höhe, die dem oberen Teil des Herzschattens entsprach, verbreiterte. Dieser bewegliche Vorsprung war nicht von den Eigenbewegungen des Herzens abhängig, seine Vergrösserung und Verkleinerung geschah vielmehr gleichzeitig mit der Hebung und Senkung des Zwerchfells. Bouchard schloss aus dieser Beobachtung, die nur bei einer beschränkten Anzahl von Personen deutlich war, auf eine mit der Inspiration gleichzeitig stattfindende Ausdehnung des Herzohrs.

Destot und Bérard (49) setzten ihre bereits im ersten Bericht erwähnten anatomischen Untersuchungen über die Gefässverteilung der Eingeweide fort. — Régnier und Glover (42) studierten die topographisch-chirurgische Anatomie des Schädels und seines Inhaltes sowie der Nebenhöhlen. — Destot und Briau (88) beschäftigten sich eingehend mit Anatomie und Physiologie der Handwurzel, wobei sie nützliche Aufschlüsse über den Mechanismus der Frakturen und Luxationen dieser Gegend erhielten. — Tissier (76) verfolgte die Ossifikationsvorgänge beim Fötus.

Die Missbildungen ergaben ein dankbares Feld für die Anwendung der Röntgenstrahlen. Das Kapitel von den Missbildungen der Finger beschäftigte Cestan (56), sowie Londe und Meige (85); Bonnarme (68) beschrieb zwei Fälle von überzähligen Rippen; Petit (75) sah eine angeborene Rechtslagerung des Herzens ohne Situs inversus anderer Körperteile. Meige und Allard (87) stellten die Unterscheidungsmerkmale des Knochensystems bei dem myxödematösen Infantilismus und der Lorain'schen Form fest; sie konnten nachweisen, dass bei letzterer das Skelett sich ungefähr dem Alter entsprechend entwickelt, während das Myxödem ein bedeutendes Zurückbleiben des Knochenwachstums bedingt; bemerkt sei noch, dass die bei Myxödem vorkommenden sogenannten Trommelschlägelfinger als die Folge einer ausschliesslichen Missgestaltung der Weichteile sich erweisen.

Den Löwenanteil fährt natürlich die chirurgische Diagnostik fort, aus der praktischen Anwendung der Röntgenstrahlen zu behaupten, und hier wiederum steht an der Spite das Kapitel von der Auffindung der Fremdkörper. Radiguet und Guichard (44) konnten ein Schrotkorn im Auge beim Lebenden mit Hilfe der Aktinographie sichtbar machen; Schwartz (57) fand eine Nadel im Kniegelenk, Bazy (58) eine solche im Finger, Bourgade (71) einen Glassplitter in der Hand. Segond und Londe (74) entdeckten Nadeln an verschiedenen Stellen der Hand und sahen eine in der Highmorshöhle steckengebliebene Canüle; Thiéry und Guillot (65) konnten die Wanderung einer Kupfermünze durch die Verdauungswege verfolgen. Poirier und Bourgade (66) berichteten über einen Patienten, dem während des Krieges 1870 das Geschoss eines Zündnadelgewehrs in die rechte Seite des Gesässes eingedrungen war; die Kugel konnte damals nicht gefunden werden, der Verwundete genas jedoch rasch und erfreute sich während sechs Jahre eines vollkommenen Wohlseins. Im Jahre 1877 entstand ohne äussere Veranlassung ein grosser Beckenabscess, der nach künstlicher Entleerung rechts oberhalb der Symphyse eine Fistel hinterliess, die bei Anwendung der permanenten Drainage ihren Träger nicht weiter störte. Im Jahre 1886 bildete sich von neuem ein Abscess, und ähnliche Zufälle wiederholten sich 1893, 1896 und 1897. Im Jahre 1896 war der Patient zweimal mit Röntgenstrahlen untersucht worden, jedoch ohne positives Ergebnis. Poirier und Bourgade untersuchten ihn im Januar 1898; es wurden Aufnahmen von verschiedenen Seiten mit Hilfe eines Induktors von 30 cm Funkenlänge gewonnen; der Patient wurde mit erhöhtem Becken gelagert, die Expositionsdauer auf $^1/_2$ Stunde ausgedehnt. So erhielten die Untersucher ein schönes Schattenbild des Geschosses, dessen genaue stereometrische Lage sie mit Hilfe der (bereits im ersten Bericht erwähnten) Methode von Remy und Contremoulins zu bestimmen in Aussicht stellten.

Diese Methode wurde von ihren Erfindern (47) weiter ausgebaut, sodann von verschiedenen

Chirurgen erprobt und durchaus zuverlässig befunden (Marey, 47, 48; Le Dentu, 52); freilich wird dieselbe schwerlich Gemeingut der Ärzte werden können, da sie sehr umständlich und wegen der dazu gehörigen besonderen Einrichtung auch kostspielig ist. Dieser Umstand machte die Erfindung eines einfacheren Verfahrens wünschenswert. Ausser den bereits früher beschriebenen genügen dieser Anforderung die von Morize und von Mergier neuerdings empfohlenen Methoden. Morize's Verfahren (63) beruht auf dem Prinzip, die Lage des Fremdkörpers in den Schnittpunkt zweier geraden Linien von bestimmter Länge zu verlegen, deren Ausgangspunkte zwei abwechselnd thätige Vakuumröhren, deren Endpunkte bekannte Stellen an der Oberfläche sind. Für die ausführliche Beschreibung dieser, sowie der auf einem ähnlichen Gedanken begründeten Mergier'schen (78) Methode muss auf die Originalmitteilungen, für letztere auch auf das Buch von Niewenglowski (93) verwiesen werden. Le Dentu (52) macht dem Mergier'schen Verfahren den Vorwurf, dass es ungenaue Ergebnisse liefere, wogegen Péan (52) dasselbe in mehreren Fällen auch von Fremdkörpern im Gehirn als für die Praxis durchaus hinreichend erprobt hat. Dank der durch die Röntgenstrahlen gebotenen Sicherheit der Diagnose wird man, nach Péan's Dafürhalten, künftig einem aktiveren Vorgehen gegenüber den Fremdkörpern des Gehirns das Wort zu reden haben. (Schluss folgt.)

Vereine und Kongresse.

IX. internationaler Kongress für Hygiene und Demographie in Madrid am 10—17. April 1898. 8. Sektion: Militärhygiene.

Brüche der Mittelfussknochen, eine häufige Ursache von Fussödem. Vortrag mit Demonstration von Röntgenphotographien von Dr. Stechow, königl. preuss. Oberstabsarzt I. Kl. u. Reg.-Arzt des Garde-Füssilier-Reg. in Berlin. (Autoreferat.)

Im Garnisonlazarett I Berlin ist auf Befehl der Medizinalabteilung des Kriegsministeriums ein vollständiges Röntgenkabinett bereits im Februar 1896 eingerichtet. Im Juli 1897 wurde bei drei Kranken mit der Diagnose „chronisches Fussödem" ein Bruch eines Mittelfussknochens gefunden und seitdem sämtliche gleichartige Kranken mit X-Strahlen auf den Zustand ihrer Fussknochen untersucht. Bis Mitte März 1898 wurden 35 Fälle von Abnormitäten an den Mittelfussknochen beobachtet. Dieselben bestehen einmal in langgestreckten Verdickungen des Mittelstückes ohne ersichtliche Beteiligung der normalen Knochensubstanz. Sie waren in zwölf Fällen 13 mal vorhanden, dabei in acht Fällen mit den weiter unten zu beschreibenden Verletzungen verbunden und wurden in fünf Fällen als zufälliger Befund erhoben, von dem die Träger keine Kenntnis und keine Beschwerden hatten. Diese Veränderungen müssen als der Effekt einer Knochenhautentzündung angesehen werden und scheinen im allgemeinen keine grosse Bedeutung zu haben.

Weit wichtiger erscheint die zweite Art von Veränderungen, welche in deutlich nachweisbaren Knochenbrüchen mit mehr oder weniger mässig entwickeltem Kallus besteht. Hiervon wurden 31 Fälle mit 36 deutlichen Knochenverletzungen beobachtet. Beteiligt sind der zweite, dritte und vierte Mittelfussknochen in absteigender Häufigkeit (19 : 14 : 2). Die Brüche verlaufen viermal schräg, 31 mal quer. Als Veranlassung wurde Sprung, Umknicken, Laufschritt, Exerzieren oder Marschieren angegeben, doch blieb in neun Fällen die Ursache völlig unbekannt. Von sämtlichen Verletzungen konnten mit den bisherigen Hilfsmitteln der Untersuchung nur drei frühzeitig als Knochenbruch erkannt werden, alle übrigen wurden erst durch das Röntgenbild entdeckt. Bis auf einen Bruch des ersten Mittelfussknochens durch direkte Gewalt bei einem Sturz mit dem Pferde bei einem Artilleristen, kamen alle übrigen durch indirekte Gewalteinwirkung nur bei Infanteristen vor. Als der wesentlichste Faktor für das Zustandekommen und die Vorliebe für gewisse Knochen muss die Gestalt des Mittelfussskelettes angesehen werden, welche vorn einen bogenförmigen Verlauf zeigt. Für gewöhnlich wird, wie beim Laufschritt, die Körperlast auf den kräftigen ersten Mittelfussknochen übertragen oder bei der gewöhnlichen Auswärtsdrehung des Fusses beim Gehen ein von vorn kommender Stoss von diesem aufgenommen. Wird aber beim Laufschritt infolge von Ermüdung oder Unaufmerksamkeit mit den mittleren Mittelfussknochen in senkrechter Stellung das Körpergewicht aufgefangen oder trifft beim Marschieren auf unebenen Boden ein Stoss diese Knochen in Richtung ihrer Längsachse, so ist ein Ausweichen an der stark befestigten Basis unmöglich, es muss vielmehr ein Zusammenbiegen der stark gekrümmten und schwachen mittleren Mittelfussknochen eintreten, welches bis über ihre Elastizitätsgrenze hinaus zum Bruch des Mittelstückes führen kann. Der Schmerz beim Eintreten des Bruches muss, wie die mitgeteilten Krankengeschichten ergeben, ein verhältnismässig geringer sein. Dies liegt an der allseitig gesicherten Lage der Bruchenden, welche

gleichsam geschont sind, und an der Möglichkeit, durch geeignete Muskelanstrengungen die Auftrittsfläche des Fusses in weiten Grenzen zu verändern.

Wie häufig hinter einer langen Zeit als Fussödem, also als Entzündung der Weichteile (Syndesmitis metatarsea — Weissbach), angesehenen Erkrankung ein Bruch der Mittelfussknochen sich verbirgt, steht vorläufig noch nicht fest. Bei einem Regiment jedoch, bei welchem während der Berichtzeit 27 Fälle von Fussödem in ärztliche Behandlung kamen, fanden sich sechs Fälle von Knochenbruch und zwei einfache Verdickungen. Die angeführten Beobachtungen, welche durch sorgsame Röntgenbilder von sämtlichen Kranken belegt wurden, ergaben für den Sanitätsdienst folgende Mahnungen: 1. Es ist bei jedem Fussödem auch ohne vorhergegangene gröbere Gewalteinwirkung an die Möglichkeit eines Knochenbruches zu denken. 2. Ein an bestimmter Stelle eines Mittelfussknochens fixierter Druckschmerz macht einen Bruch wahrscheinlich und rechtfertigt eine sofortige streng durchgeführte Ruhigstellung des Fusses. 3. Nach Beseitigung entzündlicher Schwellungen der Weichteile fühlbare Verdickungen der Knochen beweisen einen stattgehabten Knochenbruch. — Die Behandlung muss diesen Thatsachen insofern Rechnung tragen, als auf anfängliche Ruhigstellung etwa für 2—3 Wochen mehr Nachdruck zu legen ist als bisher. Es ist zu hoffen, dass alsdann die Behandlungszeit im ganzen abgekürzt, unnötige Schmerzen verhütet und die Bildung grösserer Kallusmassen, welche für die spätere Leistungsfähigkeit des Fusses nur schädlich sein können, verhütet wird. Stechow.

Bücherbesprechungen.

C. Kaiserling: **Praktikum der wissenschaftlichen Photographie.** Berlin. G. Schmidt. Mk. 8.—.

Verfasser hat dem vorliegenden Werke seine Vorträge für Arzte über wissenschaftliche Photographie zu Grunde gelegt. Es ist ihm durch seine ausführliche und umfassende Darlegung dieses wichtigen und interessanten Gebietes gelungen, nicht nur für Ärzte, sondern auch für alle anderen sich mit der Photographie beschäftigenden Berufszweige ein Werk zu schaffen, dessen eingehendes Studium reichen Nutzen und vielseitige Anregung gewähren wird. Wir müssen uns in dieser lediglich dem Röntgenfache gewidmeten Zeitschrift versagen, auf die nähere Besprechung der einzelnen Kapitel einzugehen, indessen können wir nicht umhin, allen sich mit der Diagraphie Beschäftigenden das nähere Studium dieses Werkes warm zu empfehlen. In dem Kapitel über die Verwendung der Röntgenstrahlen, weisst Verfasser, wie wir glauben, mit grossem Rechte auf die Wichtigkeit guter allgemeiner Kenntnisse aller diejenigen, welche sich der Radiographie zuwenden, hin. Unkenntnis und mangelnde Übung wird zu weittragenden Fehlschlüssen in der Beurteilung der Röntgenplatten führen. Die erfolgreiche Beschäftigung mit der Radiographie lässt sich nicht als Nebenbeschäftigung treiben, sondern sie erfordert nach allen Richtungen hin eine gute technische und wissenschaftliche Ausbildung. In einer klaren und kritischen Besprechung giebt nun Verfasser eine Zusammenstellung der zur Zeit in Gebrauch befindlichen Apparate etc. sowie Erklärungen ihrer Anwendungen und Wirkungsweise. Das Buch, welches vornehm ausgestattet ist, enthält eine grosse Anzahl guter Reproduktionen. Albers-Schönberg (Hamburg.)

S. H. Monell. **manual of static electricity in x Ray and therapeutic uses.** New-York. W. B. Harison. 2. edition. 1897. Mk. 25.—.

Ein 620 Seiten grosses, in Druck und Papier splendide ausgestattetes Buch liegt vor uns. Wenn nur der Inhalt dem Ausseren entspräche. Verf. giebt detaillierte Beschreibung der Influenzmaschine, ihre Geschichte und Anwendung, eine Menge historischer Grössen werden zum Beweise ihrer Vortrefflichkeit angeführt. Auch etwaige Schwierigkeiten des Gebrauches verraten in ihrer Erwähnung und den Angaben zur Überwindung den gewiegten Praktiker. In einem Anhangskapitel werden die skiagraphischen Methoden beschrieben; Verf. schwärmt für die Influenzmaschine als Stromgeber. Zur Beobachtung benutzt er ein „Fluoroskop“ d. h. einen Baryumplatincyanürschirm in dem Gestell eines gewöhnlichen Stereoskops, einen Apparat, der sicher besser die ermüdende Wirkung auf die Netzhaut ausschliesst als alles Verdecken der Röhre mit Tüchern. Soweit wäre das Buch wohl mit Nutzen zu gebrauchen, obwohl es nichts wesentlich Neues bringt. Aber den grössten Raum beansprucht die Schilderung aller der Krankheiten, bei denen die statische Elektricität heilend wirkt. Und hier beginnt der Schmerz für den kritischen Leser. Es findet sich kaum eine Krankheit, bei welcher die „static“ nicht grossartig wirkt. Alle Sorten Rheumatismus, gonorrhoischer nicht ausgeschlossen, Gicht, harnsaure Diathese, Neuralgien, Neuritis, Neurasthenie, Morna, Hysterie, „Schwarz“, der bekannte amerikanische

„brain fag", Schlaflosigkeit, Glykosurie, kalte Füsse, Kolik, Exsudate, chronische Synovitis, Odeme, Herzleiden, „chronischer Kummer", Kopfschmerz, Alopecie, Akne, Anhidrosis, Karbunkel, Dermatitis, Ekzem, Furunkel, Herpes, Lupus, Phthise!, chronische Kachexie, Pharyngitis, Laryngitis, Paralysis agitans, Schreibkrampf, Dyspepsie, Verstauchungen, Amenorrhoe, Chlorose, kurz „alles, alles, alles heilt" der — Monell mit statischer Elektricität. Er konstatiert allerdings niemals, dass dieselbe den Patienten mehr als die Krankheit behandelt. In einem Schlusskapitel wird dann wirklich noch auf die „moralische Wirkung" des glänzenden Funkens und sausenden Apparates hingewiesen, derselben aber nur ein unterstützender Einfluss zugeschrieben. Trotz der auf 150 Seiten angeführten Citate von englischen und amerikanischen Schriftstellern aus den Jahren 1777 bis 1873 zu Gunsten der grossen Heilwirkung der statischen Elektricität kann Ref. sich nicht der günstigen Kritik anschliessen, die das Buch nach der Vorrede des Verf. in der medizinischen Litteratur in seiner ersten Auflage gefunden haben soll, sondern nur den Wunsch aussprechen, dass die deutsche Medizin wenigstens in ihrer Beurteilung der Heilerfolge der statischen Elektricität und der Röntgenstrahlen fortfahren wird, jene vorsichtige Kritik anzuwenden, von der bei dem Verf. auch nicht die leiseste Andeutung zu finden ist. F. Jessen (Hamburg).

Hermann Gocht. **Lehrbuch der Röntgenuntersuchung.** Stuttgart. Ferdinand Enke. 1898. Mk. 6.—.

Der Praktiker dem Praktikanten, mit diesen Worten ist Gochts Lehrbuch eigentlich genügend charakterisiert. Auf jeder Seite treten dem Leser, der sich selbst im Röntgenlaboratorium zu schaffen macht, eine Fülle von praktischen Winken und Erfahrungen entgegen, die er selbst erst nach langem Probieren und vielleicht unter vielen Kosten an Zeit und Geld hat sich zu Nutzen machen können. Es ist daher nur jedem, der mit diesem neuen Hilfsmittel der medizinischen Diagnostik und, wenn nicht alles trügt, diesem neuen Heilmittel der Dermatotherapie sich beschäftigen will, dringend zu empfehlen, sich vorher in Besitz von Gochts Buch zu setzen. Wir sagen absichtlich vorher, denn auch für die Einrichtung eines Röntgenlaboratoriums enthält es überaus praktische Winke, abgelauscht einer intensiven Thätigkeit mit den einschlägigen Apparaten.

Im ersten Teil bespricht Gocht die Technik der Röntgenstrahlen; der Induktionsapparat, die verschiedenen Unterbrecher, die Elektricitätsquellen, vor allem die Röntgenröhre werden beschrieben; wie natürlich wird besonders die letztere auf das eingehendste behandelt, die Probe auf ihre Güte, die Anforderungen, die man an sie stellen muss, der Brennpunkt, harte und weiche Röhren, Verjüngungsmittel der Röhre, Schlagweite der Röhre etc., alles findet Berücksichtigung. Ein weiterer Abschnitt ist der praktischen Verwendung der Röhre (Einstellung, Röhrenabstand, Verstärkungsschirm) gewidmet. Die Schirmuntersuchung erfährt eine eingehende Besprechung. Das „Röntgenzimmer", die photographische Technik werden nicht übergangen.

Im zweiten Teil gelangt die praktische Verwendung der Röntgenstrahlen in der Medizin zur Behandlung. Die einzelnen Teile des Körpers werden der Reihe nach eingehend besprochen, besonders geht Gocht darauf ein, was zu sehen ist und was nicht. Bei den Thoraxaufnahmen lässt sich Herz, Lunge, Zwerchfell, Leber differenzieren, besonders wertvoll sind die Durchleuchtungen. Den Fremdkörpern und ihrer Lagebestimmung ist ein besonderes Kapitel gewidmet, ebenfalls den Knochen- und Gelenkerkrankungen; diese für die Röntgographie am meisten geeigneten Fälle, Tumoren, Neubildungen, Frakturen, Luxationen, insbesondere die Hüftgelenksluxationen werden ausgiebig abgehandelt und mit instruktiven Reproduktionen aus der Praxis belegt.

Die physiologischen, bakteriologischen und therapeutischen Wirkungen werden eingehend besprochen, von letzteren sei hervorgehoben die Wirkung der Strahlen in der Dermatotherapie, ihre Verwendung zur Epilation, bei Sykosis und Favus, bei Naevus, ferner bei Lupus, wo geradezu glänzende Erfolge erzielt wurden, während die Erfolge bei Lungentuberkulose zunächst noch negativ geblieben sind. Dass die Strahlen doch in die Tiefe wirken, zeigen Fälle von Oudin, Barthélemy und Darier, wo durch die Bestrahlung bei alten Oberschenkelfrakturen Callusbildung angeregt wurde.

Gocht bespricht dann zum Schluss die verschiedensten krankhaften Zustände des Herzens, der Aorta und der Blutgefässe, die sich durch die Röntgoskopie und Röntgophotographie nachweisen lassen, Dextrocardie, Arteriosclerose, Aortenaneurysmen, Herzerweiterung lassen sich unschwer diagnostizieren. Auch Erkrankungen der Lungen und Pleuren geben vom normalen abweichende Schattenverhältnisse, Oesophagus, Magen und Darm können durch eingeführte metallische Mittel oft in gewünschter Weise zur Diagnose verwertbar zur Darstellung gebracht werden.

Man kann wohl mit Recht sagen, dass Gocht das sich gesteckte Ziel, dem praktischen Bedürfnisse des Arztes, der sich der Röntgenschen Erfindung bedienen will, vollauf gerecht geworden ist. Das angefügte Litteraturverzeichnis, das auf eine ungeheure Menge von Zeitschriften, die den meisten gar nicht zugängig sind, verteilt ist, zeigt, ein wie grosses Bedürfnis für den Praktiker eine sachgemässe Sichtung allmählich geworden ist. Diese hat Gocht mit seinem Lehrbuch geschaffen.

R. Hahn (Hamburg).

J. M. Eder. **Jahrbuch der Photographie und Reproduktionstechnik 1898.** Halle. Wilhelm Knapp. Mk. 8.—.

Das eine grosse Reihe ausgezeichneter Originalartikel bringende Jahrbuch schliesst sich den früheren Jahrgängen inhaltlich und äusserlich würdig an. Da vorwiegend photographische Fragen abgehandelt werden, können wir an dieser Stelle nur kurz auf die dem Röntgenfache gewidmeten Arbeiten hinweisen.

Leopold Freund (Wien) bespricht die therapeutische Wirkung der Röntgenstrahlen in der Behandlung von Hautkrankheiten. Er erzielte Erfolge bei der Hypertrichosis und beim Lupus.

Hinterberger (Wien) über die Bildschärfe bei Aufnahmen mittels Röntgenstrahlen mit verschiedenen Röhren.

Soret (Haver) bespricht in einer Arbeit über die physiologische und pathologische Wirkung der Röntgenstrahlen zwei Fälle von Dermatitis.

Über die Verwendung der Röntgenstrahlen bei der Arbeiter-Unfall-Versicherung schreibt O. Volkmer. Die Arbeit enthält eine Schilderung des pyknographischen Ateliers im Anstaltsgebäude der niederösterreichischen Arbeiter-Unfall-Versicherungsanstalt.

Max Levy (Berlin) über Verstärkungsschirme und doppelseitig begossene Platten.

„Über Röntgenstrahlen" ist eine längere zusammenfassende Arbeit betitelt.

Dem Jahrbuch sind eine Reihe ausgezeichneter Reproduktionen angefügt.

Albers-Schönberg (Hamburg).

Journallitteratur.

Grenzgeb. d. Med. u. Chirurg. 1897. Bd. III.

Henschen: **Die Röntgenstrahlen im Dienste der Hirnchirurgie.** $1^1/_2$ Jahr nach der Schussverletzung durch eine Revolverkugel wurde das Projektil in dem vom Verf. mitgeteilten Falle operativ entfernt, nachdem die Lokalisation mit Hilfe der äusseren Umstände, der klinischen Symptome und der Röntgographie festgestellt worden war. Der Fall ist von hervorragender physiologischer Bedeutung und eine schöne Bestätigung der Theorie des Verf. bezüglich der Lage und Anordnung der occipitalen Bündel der Sehbahn Näheres im Original.

(Obwohl die Arbeit obigen Titel trägt, sind doch die Röntgenstrahlen nur mit wenigen Worten abgefunden. Es wäre sehr zu wünschen, dass bei kasuistischen Mitteilungen mehr Wert auf kurze Angabe gewisser technischer Gesichtspunkte z. B. Angabe der Plattenart (Fabrik), der Röntgenröhre, Expositionszeit, Anwendung von Verstärkungsschirmen etc. gelegt würde. Jeder der sich für die Technik interessiert und die gute von Obernetter, München, ausgeführte Reproduktion der schönen Aufnahme sieht, wird obige Details schmerzlich vermissen.)

Correspondenzblatt für Schweizer Ärzte. 1897.

No. 24. Bernhard: **Über weitere Gesichtspunkte zur Verwendung der Röntgenstrahlen in der Medizin.** Mit nachahmenswerter Offenheit berichtet Verfasser über zwei Fehldiagnosen mit folgenden operativen Eingriffen, die ihm dann zu interessanten Versuchen Anlass gaben. Im ersten Falle handelte es sich um eine Nadel, die Verf. nach dem Röntgogramm am Condylus int. fem. vermutete, während sie thatsächlich im Knochen steckte. Im zweiten Falle zeigten die gar zu genauen Röntgenstrahlen $2^1/_2$ Jahre nach dem Unfalle zwei Nadelfragmente im Unterarm, wo gar keine mehr waren, und gaben so Veranlassung zu einer längeren Operation mit Incisionen von der volaren wie dorsalen Seite aus und eingehender Präparation und Durchforschung aller Teile ohne positives Resultat, aber auch zum Glück ohne Schaden für den Träger. Die Fremdkörperfragmente befanden sich nämlich im Stadium der Oxydation und Resorption. Diese Erkenntnis führte den Verf. zur Prüfung des Eisenoxyds und verschiedener anderer Metallsalze auf ihre Absorptionsfähigkeit. Dieselbe ergab, dass ein aus Eisenoxyd und Extr. Gent. gebildetes 1 mm starkes Stäbchen auf der photographischen Platte einer kompakten Stahlnadel zum Verwechseln ähnlich war, dass ferner minimale Quantitäten Calomel, Wismut, Jodkali etc. deutlich auf dem Schirm zu sehen waren. Verfasser hoffte nun eine Schattenskala für die Intensität von Lösungen halogener und metallischer Salze aufstellen zu können. Den Versuchen, die Herr Rzewnski (Davos) ausführte, setzten sich manche Schwierigkeiten entgegen: Gefässe aus Hartgummi, Celluloid und Glas mussten wieder verworfen werden und Streifen von sogenannten Trockenpapier (Schleicher & Schüll in Düren) die Rolle des Trägers übernehmen, welche auf dem Schirme keinen Schatten gaben. Vermittelst derselben konnte der Nachweis erbracht werden, dass nach 0,025 gr einer $10^0/_0$ Lösung von Kal.

jodat. 0,003 gr einer 1% Lösung von Kal. bromat. uud Hg. bichlorat. in feinster Verteilung auf einfachen resp. doppelten Streifen noch sichtbar waren. Verf. fordert zur Nachprüfung und weiterem Ausbau seiner Versuche auf.

Berl. klin. Wochenschrift 1898.

No. 16. Leo: **Nachweis eines Osteosarkoms der Lungen durch Röntgenstrahlen.** Verf. berichtet über einen Fall, in dem sich die Röntgenstrahlen den physikalischen Untersuchungsmethoden, insbesondere der Perkussion, überlegen gezeigt haben, insofern als dieselben eine Erkenntnis über die Ausdehnung der Geschwulst ermöglichten, die der Wirklichkeit vollkommen entsprach, während nach der Perkussion die Grösse des Tumors bedeutend unterschätzt war. Die Durchleuchtung liess deutlicher und schärfer die Grenzen der Geschwust erkennen als die Photographie. (Die leider fehlt. D. Ref.) Verf. betont am Schluss nochmals, dass die Diagnose eines Lungentumors vermittelst des Röntgenverfahrens zu einer Zeit gesichert werden kann, wo die physikalischen Methoden noch im Stich lassen.

Monatsschrift für Unfallheilkunde. 1897.

Wolff: **Die Röntgographie in der Unfallpraxis.** Die Röntgoskopie klärte einen dunkeln nach allen Dimensionen mit negativem Resultate untersuchten Fall dahin auf, dass der Symptomenkomplex von einen verhältnismässig kleinen Aneurysma arcus aortae hervorgerufen wurde, dessen Entstehung auf einen Unfall (Sturz auf den Bauch und längeres Hängen in gefährlicher Höhe mit Aufbietung aller Kräfte) zurückzuführen ist. Nach der Klärung der Diagnose konnte dem unglücklichen Patienten zu seinem Rechte verholfen werden. Auch hier erwiesen sich die Röntgenstrahlen den physikalischen Methoden überlegen. Das beigegebene direkt auf Eastmanpapier entworfene Bild ist sehr undeutlich und wäre ohne die eingeschriebenen Bezeichnungen gar nicht verständlich.

Deutsche Zeitschrift für Chirurgie. XX.

Mühsam: **Versuche mit Röntgenstrahlen bei experimenteller Tuberkulose.** Verf. berichtet über fünf Versuche von Impftuberkulose, welche an 26 Meerschweinchen vorgenommen wurden. Die Beobachtungen berechtigen Verf. zu den Sätzen, dass die Röntgenstrahlen zwar nicht imstande seien, die allgemeine Tuberkulose aufzuhalten, wohl aber die lokale Tuberkulose abzuschwächen. Mit wenigen Ausnahmen haben alle durchleuchteten Tiere die Kontrolltiere überlebt und bei der Sektion erheblich geringere Ausbreitung der Krankheit gezeigt. Ob eine Heilung möglich ist, ist nicht erwiesen.

Kratzenstein (Frankfurt a. M.).

Wiener klin. Wochenschrift. 1898.

No. 24. Sternberg bemerkt in der Diskussion über einen von Pineles vorgestellten Fall von Osteoarthropathic hypertrophiante pneumique, dass an den Trommelschlägerfingern die grösste Dicke proximal liegt, während am distalen Ende der Endphalanx sich Osteophyten zeigen.

No. 27. Hitschmann berichtet in einer Arbeit über Augenuntersuchungen bei Altinismus und verwandten Zuständen über einen interessanten Fall von nicht rhachitischem Zwergwuchs. Der 35 Jahre alte P. ist 118 cm hoch und hat einen Unterarm von 19 cm Länge. Das mitgeteilte Aktinogramm des Unterarms und der Hand zeigt, dass die Epiphysen von den Diaphysen durch breite (bis $1^1/_2$ mm) Fugen getrennt sind. Normalerweise soll die Vereinigung dieser Teile zwischen dem 16. und 20. Jahre vollendet sein.

F. Jessen (Hamburg).

Münchner Med. Wochenschrift 1898.

No. 9. Below: **Eine Dermatitis durch Röntgenstrahlen.** B. teilt einen Fall mit, in dem Pat. die wegen Epilation täglich eine halbe Stunde wurde, in unbewachtem Moment sich dem Apparat so genähert hatte, dass Funken übersprangen. Am nächsten Tage erysipelartig gedunsenes Gesicht mit kleinen bläschenartigen Eruptionen, die Neigung hatten zu vereitern und in konfluierende eitrige Geschwüre überzugehen. Die Dermatitis bestand 14 Tange lang.

No. 12. Reitzenstein: **Zur Kenntnis und Diagnose der tiefen Ösophagusdivertikel.** R. hat, um über die Lage und Form eines Ösophagusdivertikels Genaueres zu konstatieren, das Divertikel einmal mit einer Wismuthaufschwemmung angefüllt, das andere Mal eine Metallsonde eingeführt. Beide Male gelang die Lage, Ausdehnung etc. des Divertikels festzustellen.

No. 15. Lange: **Die Behandlung der angeborenen Hüftverrenkung.** L. bespricht die Lorenzsche Methode der unblutigen Einrenkung der angeborenen Hüftverrenkung und schiebt einen grossen Teil der Misserfolge auf die ungenauen Vorschriften bezüglich der Rotationsstellung für die Reposition, die Lorenz gegeben, er halte nach gelungener Reposition verstärkte Auswärtsrollung in immer wieder erneuertem und allmählich verstärktem Angriffe am Platze, um die vordere Wand der Pfannentasche einer kräftigen Dilatation durch den Schenkelkopf zu unterwerfen. Diese Auswärtsrotation hält Lange für unrichtig, denn sie führe die Reluxation des reponierten Kopfes herbei. Er beschrieb dann die Repositionsmanöver bei den einzelnen Luxationen, deren Gelingen er an Röntgenphotographien nachweisen konnte. Er machte dann schliesslich darauf aufmerksam, dass nur durch Röntgenbilder das Endresultat erkennbar sei. Die Röntgenbilder müssen aber vom stehenden Patienten genommen werden, da nur so bei Belastung des Hüftgelenks die richtigen Verhältnisse zu Tage treten werden. Im Liegen

lässt sich schon durch einen leichten Zug die Luxation ausgleichen. Die bisher veröffentlichten Röntgenbilder entsprachen diesen Anforderungen nicht und besagen deshalb nichts über den Enderfolg der Reposition.

Rivista di patologia nervosa mentale Vol. II, Heft 10.

Giulio Obici Pompeo Boleici, **Applicazione dei raggi x alla diagnosi di sede dei corpi estranei della testa e dei tomori intra craniei.** Verfasser haben Versuche mit Durchleuchtung des Kopfes mittels Röntgenstrahlen gemacht. Es gelang nicht nur in drei Fällen den Sitz von Kugeln zu bestimmen, sondern in einem vierten auch den Sitz eines intracraniellen Tumors. Letzteres wurde durch die Autopsie bestätigt. R. Hahn (Hamburg).

Comtes rendus 126, 1414, 1898.

P. Villard: **Über eine Eigenschaft der fluoreszierenden Schirme.** Ähnlich wie das von den Kathodenstrahlen zur Phosphoreszenz gebrachte Glas einer Crookes'schen Röhre durch die Bestrahlung allmählich „ermüdet", d. h. schwächer leuchtet, so lässt sich dies auch für die von den X-Strahlen getroffenen Leuchtschirme nachweisen. So kann z. B. das durch längere Bestrahlung auf dem Leuchtschirm entworfene Bild eines dunklen Körpers nach Fortnahme desselben durch erneute Bestrahlung als Negativ wieder zum Vorschein gebracht werden. Die Einwirkung der X-Strahlen auf das Bariumplatincyanür kann übrigens auch direkt am Tageslicht beobachtet werden, indem die stärker bestrahlten Stellen etwas dunkler geworden sind. Dieser Eindruck erhält sich im Dunkeln längere Zeit, verliert sich dagegen am Tageslicht bald. Es ergiebt sich daraus, dass man seine Leuchtschirme nicht im Dunkeln aufbewahren, sondern stets dem Tageslicht aussetzen soll.

Ebendort, 126, 1413, 1898.

P. Villard. **Über eine durch Osmose regulierbare Crookessche Röhre.** Um dem bekannten Übelstande der Röntgenröhren, beim Gebrauche allmählich leer zu werden, abzuhelfen, benutzt Verfasser die von Deville und Troost gefundene Thatsache, dass in der Hitze durch Platin und andere Metalle reiner Wasserstroff auf osmotischem Wege hindurch defundiert. Zu diesem Zwecke wird an die Röhre ein Ansatz mit einem einige cm langen Platinröhrchen angeschmolzen und dieselbe dann soweit als möglich evakuiert. Ist die Evakuation für den speziellen Zweck zu weit vorgeschritten, so kann man einfach durch Erhitzen des Platinröhrchens mit einem Bunsenbrenner aus der Flamme Wasserstoff in die Röhre durch Osmose hineinbefördern, und so in einigen Sekunden die Röhre zum Ansprechen bringen. Auch das Leerermachen einer zu voll gewordenen Röhre soll auf diese Weise möglich sein, wenn man um das Platinröhrchen einen weiteren Mantel von dünnem Platin legt und diesen vorsichtig erhitzt, so dass die Flamme nicht an das Röhrchen streichen, die äussere Luft dasselbe aber umspülen kann.

Walter (Hamburg).

Deutsche medizinische Wochenschrift. 1898.

No. 7. Beck: **Über den diagnostischen Wert der Röntgenstrahlen bei der Arteriosklerose.** B. teilt einen Fall mit beigegebenem Skiagramm mit, in dem er eine Arteriosklerose der Art. radial. und interosseae durch die Röntgenphotographie bestätigen konnte.

No. 18. Laese: **Ein Beitrag zur Ätiologie und Symptomatologie der Syringomyelie.** Nachdem L. die übrigen Krankheitserscheinungen bei Syringomyelie besprochen, geht er zum Schluss über zu den Erkrankungen der Knochen und Gelenke und belegt dieselben mit einem Skiagramm. Die Bilder bringen verschiedene als charakteristisch für Syringomyelie geltende Knochen und Gelenkveränderungen sehr schön zur Darstellung. Neben den atrophischen Prozessen in den Handwurzelknochen und in einzelnen Phalangen findet sich eine ausgesprochene Hypertrophie der Epiphysen von Radius und Ulna. Sowohl auf den atrophischen Handwurzelknochen als auf den hypertrophischen Unterarmknochen haben sich starke Knochenauflagerungen gebildet. In einigen Gelenken ist es zu mehr oder weniger hochgradiger Ankylose gekommen.

No. 19. Sehrwald: **Die Lagebestimmung von Fremdkörpern in der Tiefe bei der Durchleuchtung mit Röntgenstrahlen.** Auf dem mathematischen Grundsatz, dass man einen Punkt in einer beliebigen Ebene durch zwei sich schneidende gerade Linien in dieser Ebene sicher bestimmen kann, baut sich Sehrwalds Verfahren auf. Betrachtet man durch den Fluorescenzschirm z. B. den Brustkorb mit einer darinsitzenden Bleikugel, so braucht man nur bei ruhig gehaltenem Kopf auf der Vorderseite der Brust eine Marke anzubringen, die sich mit dem Zentrum des Bleikugelschattens deckt und ebenso eine zweite auf der Rückseite des Brustkorbes. Dadurch ist eine gerade Linie durch den Fremdkörper gelegt. Lässt man jetzt den Kranken halb oder ganz rechts oder linksum machen, und markiert von neuem das Schattenbild auf der Vorder- und Rückseite, so hat man zwei Linien, die in der Horizontalebene liegen, sich in derselben schneiden. In ihrem Schnittpunkte muss die Kugel liegen. Die Marke wird am besten mit einer in Anilinflüssigkeit getauchten Sondenspitze auf der Haut markiert. Will man mathematisch genau den Sitz des Körpers berechnen, so verbindet man die beiden Punkte auf derselben Körperfläche durch eine Linie, die, je kürzer sie sein wird, eine nähere Entfernung von der Oberfläche angeben wird, je länger dagegen, eine weitere. Durch Rechnung findet man dann den Punkt, d. h. die Kugel selbst.

No. 19. Bähr: **Photographica.** Über die „Verzeichnungen" beim Photographieren, die durch Lichteffekte und nicht durch Wegretouchieren gemacht werden. Er unterzieht sowohl die Hoffaschen Photographien über die Redression des Buckels (Deutsche med. Wochenschrift 1898 S. 43), als auch besonders die Schottschen Röntgenaufnahmen (Deutsche med. Wochenschrift 1897 S. 220) eingehender Kritik, wobei er die von Schott gefundenen Herzveränderungen als eitel hinstellt. Die Deutung von Röntgenbildern sei eine sehr schwierige und nur in der Hand eines im Röntgenphotographieren erfahrenen Arztes ein brauchbares Diagnosticum. Er belegt letztere Ansicht mit einem Fall, wo eine Patientin wegen einer dreiviertel Jahr bestehenden Handgelenksquetschung in einem von Laien geleiteten Röntgenkabinett in $1^3/_4$stündiger Sitzung photographiert wurde, ohne dass auf den im übrigen gut gelungenen Photographien etwas abnormes zu bemerken gewesen war. Eine in drei Minuten von ärztlicher Seite hergestellte Aufnahme ergab die Absprengung eines kleinen Stückes am unteren Radiusrand.

Beiträge der klin. Chirurgie Bd. XIX, Heft 2.

No. 8. v. Bruns: **Über die Wirkung und kriegschirurgische Bedeutung der Selbstladepistole System Mauser.** v. B. hat Schiessversuche mit der Selbstladepistole System Mauser gemacht und die Ergebnisse derselben durch Röntgenaufnahmen kontrolliert. Die Wirkung der Selbstladepistole gegenüber den Extremitätenknochen auf 10—200 m entsprach der des Infanteriegewehres auf 1000—2000 m. Zeichen von hydraulischer Sprengwirkung hat das Geschoss nie ergeben. Bei den Schüssen bis auf 50 m Entfernung fand sich in der Mehrzahl der Fälle unmittelbar hinter den Knochen gegen den Ausschuss hin ein Zertrümmerungsherd in den Muskeln erzeugt durch Knochensplitter. Dieser Zertrümmerungsherd fehlte bei den Schüssen 100—200 m. Epiphysenschüsse zeigten meist erhebliche Splitterung, Schüsse auf den nicht enthirnten Schädel wiesen bis auf 100 m Sprengwirkung auf.

Ebendort. Bd. 21, Heft 3.

Hofmeister: **Über diagnostische Irrtümer bei der Röntgenuntersuchung des Hüftgelenks.** Ausgehend davon, dass, entsprechend dem Zustandekommen der Röntgogramme, ein und dasselbe Objekt beim Wechsel der eigenen Stellung sowohl als bei Veränderungen der Lagebeziehungen von Röhre und Platte, resp. Objekt, ganz verschiedene Projektionsfiguren entstehen, die eventuell zu diagnostischen Irrtümern führen können, hat H. das normale Becken und Hüftgelenk unter wechselnden Aufnahmebedingungen systematisch röntgographiert. Die so entstandenen Figuren und ihre genaue Beschreibung sind im Originale nachzulesen. H. kommt durch seine Untersuchungen zu dem Schlusse, dass durch jede Lageveränderung des Objektes und ebenso durch jede Verschiebung der Röhre das Projektionsbild des Beckens sowohl als des coxalen Femurendes ganz charakteristische Veränderungen erfährt, die sich mit absoluter Gesetzmässigkeit vollziehen. Aus seinen Untersuchungen zieht er folgende technische Vorschriften. 1. Bei jeder Beckenaufnahme müssen die Lageverhältnisse von Lampe, Objekt und Platte genau angegeben sein. Der senkrecht unter der Antikathode gelegene Punkt sollte auf dem Bilde markiert sein. 2. Um eine möglichst gleichmässige Darstellung sämtlicher Teile des Beckens zu erhalten, empfiehlt sich am meisten die Rückenlage mit Einstellung der Lampe nach abwärts von der Linea intertrochanterica, da bei dieser Anordnung auch das Kreuzbein, die Pfannensynchondrose und die obere Hälfte der Hüftgelenkspalte herauskommt. 3. Das Becken muss absolut gerade liegen, Rotation ist zu vermeiden, Hüftkontrakturen dürfen nicht kompensiert werden. 4. Dagegen soll die Stellung des Femur gerade oder leicht einwärts rotiert sein.

Bruns: **Wirkung der Bleispitzengeschosse.** B. hat neue Beiträge zur Kriegschirurgie geliefert, indem er Schiessversuche mit den sogenannten Dum-Dum-Geschossen ausgeführt hat. Unter Dum-Dum-Geschossen werden bekanntlich die Geschosse verstanden, bei denen die Spitze des Nickelmantels entfernt ist, so dass eine kurze Bleispitze zum Vorschein kommt. Sie werden, woher der Name, in der englischen Staatsfabrik Dum-Dum bei Kalkutta angefertigt. Die durch Davis und Hamilton bekannt gewordenen furchtbaren Wirkungen der betreffenden Geschosse veranlassten Bruns zur Nachprüfung. Es würde zu weit führen, die Versuche einzeln zu besprechen. B. fand, dass Weichteilschüsse auf nahe Entfernung ungleich schwerer sind als bei den Vollmantelgeschossen. Die Muskeln sind in ausgedehnter Weise zerrissen. Ausschuss und Einschuss sind nicht zu unterscheiden, die ganze Länge des Schusses stellt eine breitklaffende Platzwunde der Haut und Muskeln dar. Auf eine Entfernung von 400—600 m erweitert sich der Schusskanal nach dem Ausschuss zu trichterförmig, die Sprengwirkung ist bedeutend herabgesetzt. Auch bei Knochenschüssen sind die Verletzungen mit Bleispitzengeschossen aus der Nähe ausserordentlich viel schwerer, als die mit Vollmantelgeschossen. Weichteile und Knochen sind in weiter Strecke zerrissen, zertrümmert und zersplittert. Der Ausschuss ist auffallend gross. Die getroffene Knochenpartie ist in viele zahlreiche kleine Splitter zerschellt, die, wie die prachtvollen beigegebenen Röntgenphotographien zeigen, zahllos über die ganze Ausschussstrecke und nach aussen zerstreut sind, so dass grosse Defekte im Knochen entstehen. Auch bei den weiteren Entfernungen ist die Zersplitterung des Knochens in zahlreiche kleine Splitter, die über die ganze Ausschussstrecke versprengt sind, konstant. B. setzte dann seine Versuche fort, indem er aus der Mauserschen Selbstladepistole mit Bleispitzen und Vollmantelgeschossen auf 10—50 m schoss. Dabei zeigten die Weichteilschüsse keine

erheblichen Unterschiede. Die Knochenschüsse wiesen dagegen erheblich schwerere Verletzungen auf, indem bei den Bleispitzengeschossen der Knochen gewöhnlich in ziemlich grosse und nicht sehr zahlreiche von den Weichteilen noch fixierte Splitter zerschlagen war. Hinter dem Knochen ist eine kleine Zertrümmerungshöhle vorhanden. Bei den Epiphysenschüssen ist Ein- und Ausschuss in der Haut klein, hinter dem Knochen fehlt die Zertrümmerungshöhle. Die Ursache der ausgedehnten Verletzungen ist in der Deformierung und Zerteilung der Bleispitze zu suchen, die sich bereits beim Durchschlagen der Muskeln gar nicht, auf hartem Knochen dagegen mit dem Mantel in kleine und kleinste Fragmente zerspritzt. Eine grosse Reihe vorzüglicher Photographien und Röntgographien giebt besser als lange Auseinandersetzungen die furchtbare Wirkung der Bleispitzengeschosse zu erkennen.

Deutsche Zeitschrift für Chirurgie XLVII., pag. 281.

König: **Die Bedeutung des Röntgenbildes für die operative Behandlung der tuberkulösen Coxitis.** Zur Erkennung von Knochenherden in tuberkulös erkrankten Knochen und Gelenken geben die Röntgenstrahlen unter Umständen die nötige diagnostische Aufklärung. K. teilt zwei Fälle mit, in denen er durch Röntgenphotographie eine Herderkrankung im Schenkelkopf und eine andere am Darmbein beider Pfannen konstatieren konnte. Eine dritte Aufnahme zeigt das Becken eines 10jährigen Knaben, dessen Hüfte nach gründlicher Ausmeisselung der Pfanne mit schönem Resultat geheilt war.

Ebendort, pag. 270.

F. Bähr: **Irreponierte Luxatio axillaris, Fraktur des Tuberculum majus mit vollkommener Funktion.** Eine bereits $^1/_4$ Jahr bestehende Luxatio axillaris wurde, da eine gute Beweglichkeit bestand, nicht reponiert. Durch ausdauernde Übung erreichte Pat. vollkommene Funktion bis auf eine geringe Erschwerung des Zurückbringens des Unterarmes auf den Rücken. Ein aufgenommenes Röntgenbild zeigte am oberen Humerusende eine „Auskratzung nach oben", wohl das abgesprengte Tuberculum majus. In der Nearthrose bildet der Gelenkfortsatz der Scapula den Kopf, der Humerus die Pfanne.

Langenbecks Archiv für klin. Chirurgie.

Schulte: **Die sogenannte Fussgeschwulst.** S. glaubt, dass die sogenannte Fussgeschwulst einen Einbruch oder vollkommene Fraktur der betr. Knochen und nicht bloss eine Entzündung der Sehnenscheiden und Bänder oder Mittelfussgelenkentzündung und Periostitis der Mittelfussknochen vorstellen. Einige Röntgenphotographien zeigen deutlich die Frakturstellen.

Deutsche militärische Zeitschrift 1897. No. II.

Stechow: **Fussödem und Röntgenstrahlen.** Bei drei Kranken mit chronischem Fussödem wies die Untersuchung durch Röntgenstrahlen nach, dass ein Querbruch eines Mittelfussknochens vorlag, welcher zwar in guter Stellung aber mit einiger Calluswucherung verheilt war.

V. Zehenders Klin. Monatsblätter für Augenheilkunde. XXXV. Jahrgang, Oktober.

E. Pergens: **Das Verhalten der Retina bei Anwesenheit von Röntgenstrahlen.** Von Brand und anderen war behauptet worden, dass Staaroperierte die Wirkung der Röntgenstrahlen als Lichtempfindung angeben, dass es also die Linse im Auge sei, welche es verhindere, dass wir die Röntgenstrahlen sehen. P. hat durch Experimente an Augen von Fischen nachgewiesen, dass alle Augen mit oder ohne Linsen, sich Röntgenstrahlen gegenüber in jeder Beziehung so verhielten, wie dem absoluten Dunkel gegenüber. R. Hahn (Hamburg).

Wiedemanns Annalen 59. 592. 1896.

Richarz: **Über die Wirkung der Röntgenstrahlen auf den Dampfstrahl.** Nach Versuchen, welche der Verf. früher in Verein mit Helmholtz angestellt hatte, erzeugen chemische und elektrische Prozesse, bei welchen isolierte Atome in der Luft oder in anderen Gasen gebildet werden und in einen Dampfstrahl gelangen, in letzterem eine verstärkte Nebelbildung. Eine solche tritt nun nach des Verf. neueren Versuchen auch auf, sobald Röntgenstrahlen auf den Dampfstrahl fallen, womit also wahrscheinlich gemacht ist, dass diese Strahlen ebenfalls eine „Jonisierung" der Luft hervorrufen. Es gliedern sich demnach diese Versuche denjenigen an, welche Referent am Schlusse seiner letzten physikalisch-technischen Mitteilung (Bd. I, S. 242 dieser Zeitschr.) erwähnt hat; und zwar dürfte des Verf. Name chronologisch an die Spitze der genannten Autoren gehören. Walter (Hamburg).

SMITHSONIAN LIBRARY 20 MAR 1897

Druck von Hesse & Becker in Leipzig.

Aus dem physikalischen Laboratorium der Kaiser Wilhelms-Akademie in Berlin.

Über den Wert der Röntgenschen Strahlen für den Heeressanitätsdienst.

Von

Stabsarzt **Lambertz.**

(Hierzu Tafel IV, V, VI, VII.)

Unmittelbar nach Bekanntwerden der Röntgenschen Entdeckung wurde seitens Sr. Excellenz des Herrn Generalstabsarztes der Armee v. Coler der Generaloberarzt Dr. Schjerning und der Oberstabsarzt Dr. Kranzfelder mit einer eingehenden Prüfung der Verwendbarkeit der X-Strahlen für medizinische und chirurgische Zwecke beauftragt. Das in Heft 10 der Veröffentlichungen der Medizinal-Abteilung aus dem Gebiete des Militärsanitätswesens und in der deutschen medizinischen Wochenschrift (1896: No. 14 und 34) niedergelegte Urteil, welches auch heute einer Modifikation in wesentlichen Punkten nicht bedarf, führte schon im Februar 1896 zur Begründung je eines Röntgen-Laboratoriums im Garnisonlazareth I und in der Kaiser-Wilhelms-Akademie für das militärärztliche Bildungswesen zu Berlin, denen noch in demselben Jahre ein drittes in der Wilhelms-Heilanstalt zu Wiesbaden folgte.

Diesen drei Untersuchungsstellen fiel zunächst die Aufgabe zu, durch weitere praktische Erprobung der Untersuchungsmethode und die Verwertung ihrer Verbesserungen den Zeitpunkt erkennen zu helfen, wann die Fortschritte auf diesem Gebiete die, bevor der Entdeckung für eine so ausgedehnte Verwaltung wie die der Armee Bedeutung beigelegt werden konnte, zunächst abzuwartende Stabilität gewährleisteten. Im Herbst 1897 wurde eine Untersuchungsstelle für das 12. (sächsische) Armeekorps eingerichtet, und weitere Schritte sind auch für die übrige Armee erfolgt. In gleicher Weise gingen die Sanitätsbehörden anderer Heere vor, am ausgedehntesten unter diesen seit Ende 1897 das Medical Department of the British Army. Wiederholt war inzwischen von den Militärärzten aller Armeen, besonders seitens des Oberstabsarztes Dr. Stechow, sowie seitens des österreichischen Stabsarztes Dr. Habart auf den Wert der Röntgenschen Strahlen für das Heer hingewiesen worden.

Von den in der preussischen Armee bisher vorhandenen drei Instrumentarien waren diejenigen des Garnisonlazareths I und der Wilhelms-Heilanstalt zum ausschliesslichen Gebrauch für die Kranken der Armee einschliesslich der Inaktiven und Invaliden bestimmt, während in der Kaiser Wilhelms-Akademie ausserdem noch in dienstlichem Interesse eine Reihe anderer Versuche namentlich für die Zwecke der Kriegschirurgie vorgenommen wurden, auf die hier nicht genauer eingegangen werden kann, und die dort befindlichen Apparate neben ihrer weiteren Bestimmung zu Unterrichtszwecken auch den Kliniken und Privatärzten zur Verfügung gestellt werden konnten. In derselben machten Prof. Dr. Zuntz und Stabsarzt Dr. Schumburg im Anschluss an ihre Arbeitsversuche an marschierenden Soldaten Beobachtungen über die Volumschwankungen des Herzens, sowie über die Frage der Erregbarkeit der nervösen Centra durch die Röntgenschen Strahlen, und schrieben Stabsarzt Dr. Zabel eine Arbeit über Kniescheibenbrüche und Stabsarzt Dr. Behrendsen eine solche über die Ossifikation der menschlichen Hand. Die dienstliche Thätigkeit aller drei Untersuchungsstellen ist eine sehr ausgedehnte. In der Kaiser Wilhelms-Akademie steht ausser einem transportabelen 20 cm Induktorium ein solches von 50 cm Funkenlänge für Starkstrombetrieb zur Verfügung, im Übrigen sind Apparate zu 40 cm in Benutzung und gelangen auch in den Lazarethen zur Verwendung, von denen eine Reihe eigene elektrische Lichtanlage besitzen. Der Umstand, dass es sich bei den vorzunehmenden Untersuchungen häufig um Kranke aus anderen Garnisonen handelte, drängte die direkte Durchleuchtung anfangs mehr in den Hintergrund, als in Hinblick

auf ihre Einfachheit und Billigkeit sowie auf die besondere Bedeutung, die diese Methode und ihre weitere Entwickelung für den Militärarzt zu gewinnen verspricht, wünschenswert erschien, doch wurden besonders in der Kaiser Wilhelms-Akademie viele Durchleuchtungen vorgenommen.

Die Früchte der ausgedehnten praktischen Erprobung waren nicht allein eine Fülle von bemerkenswerten Erfahrungen und Einzelbeobachtungen, sondern auch die Erkenntnis, dass die Röntgensche Entdeckung, nachdem sie nicht mehr vorwiegend von den Wogen der allgemeinen Begeisterung und dem Unternehmungsgeist der in ihren Kreis hineingezogenen Gebiete der Industrie getragen wird, und anfängliche überschwängliche Erwartungen sachgemässer Beobachtung und Durcharbeitung gewichen sind, einen dauernden Wert auch für das Militärsanitätswesen behalten wird, und dass es berechtigt war, die gegebenen Vorteile, wenn auch im ersten Anfange noch eine gewisse Beschränkung geboten war, alsbald den kranken Soldaten zugänglich zu machen. Ein sehr reichhaltiges im Garnisonlazareth I und in der Kaiser Wilhelms-Akademie gewonnenes casuistisches Material, über welches Oberstabsarzt Dr. Stechow referierte, lag bereits im April 1897 dem 26. Kongress der deutschen Gesellschaft für Chirurgie vor.

In der Friedenspraxis dürften sich für den Militärarzt nur wenige Besonderheiten hinsichtlich der Verwendung der Röntgenschen Strahlen gegenüber ihrer allgemeinen Anwendung in der Medizin ergeben. Aus der Reihe von Erkrankungen, welche als für den Heeressanitätsdienst besonders wichtig unter dem Begriff Militärkrankheiten zusammengefasst wurden, hat durch die Veröffentlichungen der Oberstabsärzte Dr. Schulte, Dr. Stechow und Dr. Kirchner die Erkenntnis des Wesens der sogenannten Fussgeschwulst, welche in der Zivilbevölkerung nur äusserst selten zur Beobachtung gelangt, eine nicht unwesentliche Förderung durch Anwendung der Röntgenschen Untersuchungsmethode insofern erlangt, als die schon früher vermutungsweise ausgesprochene Ansicht, dass es sich bei diesem fast nur bei den Fusstruppen und zwar nach grösseren Marschleistungen von je her häufig beobachteten Leiden, selbst wenn die Erkrankten sich keiner Verletzung bewusst waren, meist um Brüche der mittleren Metatarsalknochen handele, zur Gewissheit wurde, und eine sichere Diagnose auch dann gestellt werden konnte, wenn die übrigen Methoden hierzu nicht ausreichten. Nachdem von den drei Autoren bei immerhin zeitlich und örtlich beschränktem Beobachtungsgebiet gegen 200 Fälle angeführt worden sind, wird die allgemeinere Anwendung der X-Strahlen voraussichtlich weitere wichtige Anhaltspunkte über Ursache, Verhütung und Heilung ergeben und erkennen lassen, welche Bedeutung selbst ein an sich fast geringfügig erscheinendes Leiden für das Heer hat. Gewiss wäre dann auch eine Beseitigung der bisherigen nur symptomatischen Krankheitsbezeichnung, welche nicht zu einer genauen Auffassung zwingt, und die Scheidung der hierher gehörigen Formen von ähnlichen, weniger schweren wünschenswert und möglich.

Von den übrigen Knochenbrüchen sind die namentlich bei berittenen Truppen nicht seltenen schweren Verletzungen des Schulter-, Ellenbogen-, Hüft- und Fussgelenks von Wichtigkeit, um so mehr als die Schwierigkeit, zuweilen geradezu die Unmöglichkeit einer sofortigen genauen Erkennung der Art der Schädigung manchmal auch wissenschaftliche Autoritäten zwingt, sich mit einer Vermutungsdiagnose zu begnügen. Vor allem scheinen sich die bei Soldaten häufigen Bruchformen der unteren Humerusepiphyse nicht allzu selten der Erkennung zu entziehen. Nach Abnahme von Schmerzhaftigkeit und Schwellung ist, selbst wenn sich dann wesentlich günstigere Verhältnisse bieten, nicht selten schon Zeitverlust zu beklagen, und da auch die Untersuchung in Narkose, die bei frischen Verletzungen zudem wegen der Möglichkeit weiterer Schädigung der Weichteile nicht als gleichgültig angesehen werden kann, nicht immer die erwünschten Aufschlüsse bietet, so ist hier, wie allgemein anerkannt, ein besonders günstiges Feld für die Röntgenschen Strahlen; denn nur sie ermöglichen in einer Reihe von Fällen die weniger genauen Auffassungen, wie Verstauchung, Quetschung, Kontusion etc. durch die anatomische Diagnose zu ersetzen. Wenn hierdurch auch zuweilen in der Behandlungsweise nichts geändert werden dürfte, so wird doch die Prognose mehr gesichert. Unschätzbar sind auch die

Vorteile für die Kontrolle der Korrektur selbst der anscheinend einfachsten Brüche der Röhrenknochen. Fälle, wie der folgende auf Tafel VI, Fig. 3 und 4 abgebildete, gehören nicht zu den Seltenheiten. Ein für die Palpation genügend korrigierter Schienbeinbruch zeigte nach sechswöchiger Behandlung mit Verbänden keine Konsolidation. Die Vermutung der Interposition und Dislokation fand auf der Photographie ihre Bestätigung. Callusbildung fehlte vollkommen. Die Naht führte zu baldiger Heilung. Häufig und von berufenster Seite sind die grossen Vorteile hervorgehoben worden, welche die Röntgenuntersuchung vor operativen Eingriffen der verschiedensten Art bietet, sowohl hinsichtlich der Beurteilung der Lageverhältnisse der Skelettteile wie auch durch die Möglichkeit, schon vorher die Ausdehnung der Herderkrankungen der Knochen zu erkennen und den Operationsplan genauer festzulegen, als es früher möglich war. Tafel VI giebt in Fig. 5 und 6 die Abbildungen eines tuberkulösen Herdes im unteren Tibiaende wieder. In einer Anzahl von Fällen war auch bei chronisch entzündlichen, ankylotischen und deformierten Gelenken das Ergebnis der Röntgenuntersuchung ausschlaggebend für die therapeutischen Massnahmen. Eine sehr lesenswerte, mehr den klinischen Standpunkt wahrnehmende Monographie über ähnliche Betrachtungen stammt von Barjon. Auch die Untersuchungen über rhachitische Knochenerkrankung, kongenitale Hüftgelenksluxationen u. a. berühren das Interesse des Militärarztes und wurden in grosser Anzahl in der Kaiser Wilhelms-Akademie ausgeführt. Ebenso bilden die Darlegungen Wullsteins während der 69. Versammlung der Gesellschaft deutscher Naturforscher und Ärzte über seine Erfahrungen bei Auffindung selbst kleinster Sequester, und der in Heft 6 des I. Bandes dieser Zeitschrift veröffentliche Fall Graffs, welchem nach Injektion von Jodoformglycerin die Verfolgung eines Fistelganges von der Leistenbeuge bis zu der vereiterten Niere gelang, auch für den Militärarzt sehr bemerkenswerte Beiträge.

Obwohl die innere Medizin noch kein günstiges Gebiet für die X-Strahlen ist, verspricht doch auch die Beobachtung der vitalen Vorgänge bei der Thätigkeit des Herzens und der Lunge wichtige Aufschlüsse zu geben; denn auch die hierher gehörigen Erkrankungen spielen eine nicht unbedeutende Rolle in der Armee. Es sei dabei an den Fall von Löbker erinnert, welcher Stillstand der einen Zwerchfellhälfte bei der Atmung an einem Kranken beobachtete, der von einem in Anschluss an Rippenbruch entstandenen Empyem vollkommen geheilt zu sein schien, jedoch trotz blühender Gesundheit Beschwerden hatte, welche durch andere Untersuchungsmethoden nicht hinreichend bestätigt werden konnten. Nicht minder wird auch die Erkennung alter Brustfellschwarten, die bei grossen Marschleistungen Prädispositionen zu weiteren Lungenerkrankungen oder zu Hitzschlag abgeben, durch die Röntgenuntersuchung erleichtert werden.

Ihre unleugbaren Vorteile bei der Begutachtung sind oft und eindringlich für die Unfallheilkunde hervorgehoben, auch seitens des Oberstabsarztes Dr. Stechow für die militärärztliche Thätigkeit gewürdigt worden. Indessen darf nicht ausser acht gelassen werden, dass die Photographie keinen sicheren Rückschluss auf die Funktion zulässt, und dass letztere daher das Ausschlaggebende für die Beurteilung selbst bei anatomisch schlecht erscheinender Knochenheilung bleiben muss. Eine Entscheidung werden die X-Strahlen nur in zweifelhaften Fällen herbeiführen, aber diese sind häufig genug. Aus einer nicht geringen Anzahl derartiger Beobachtungen mögen zwei hier angeführt werden. Tafel VII, Fig. 6 stellt einen in der Wilhelms-Heilanstalt zur Aufnahme gelangten, geheilten Oberarmhalsbruch dar. Das Bild lässt nicht vermuten, dass es sich um ein fast frei bewegliches Schultergelenk handelt, dessen in jeder Hinsicht gute Funktion die Entlassung des Kranken als geheilt und dienstfähig gestattete. Nicht minder auffallend scheinen die Tafel VII, Fig. 4 und 5 wiedergegebenen, im Garnisonlazareth I gewonnenen Aufnahmen eines geheilten schweren Unterschenkelbruches, welche, wie die zuletzt angeführte, von einem Offizier stammen, zu der vorzüglichen Funktion im Gegensatz zu stehen. Trotz starker Knickung des Wadenbeins mit Abweichung des unteren Bruchstückes einschliesslich des Knöchels nach hinten bewirkt der Zustand keine wesentliche Behin-

derung, sodass dieser Offizier während der seit der Verletzung vergangenen 12 Jahre den Obliegenheiten des Dienstes und den bei Gelegenheit eines Kommandos zur Militärturnanstalt bedingten besonderen Anforderungen durchaus nachkommen konnte. Mit solchen Photographien wären auch die erheblichsten Beschwerden und angebliche Funktionsstörungen unschwer zu begründen. Die Röntgenphotographie führt leicht zu dem Fehler, den so schön sichtbar werdenden Knochendeformitäten, die doch meist nur einen weniger bedeutenden Ausfall an Gelenkbeweglichkeit hervorrufen, einen allzu grossen Wert beizumessen, während die oft schweren circulatorischen, trophischen und entzündlichen Veränderungen sich unabhängig von der Deformität in den Weichteilen abspielen. Doch giebt stets der Zustand der Knochen wenigstens für die Beurteilung der Schwere einer früher überstandenen Verletzung und der dann für die meisten Fälle erfahrungsgemäss zu erwartenden Beschwerden wichtige Aufschlüsse, wenn die sichtbaren krankhaften Veränderungen an den Weichteilen schon geschwunden sind, und die genaue Feststellung der Funktionsfähigkeit längere Beobachtung erforderlich machen würde. Dieses ist auch für die Untersuchung der neueingestellten Rekruten von Wichtigkeit. Wenn die Erfahrungen über diesen Punkt auch noch gering sind, da die X-Strahlen hierzu ausserhalb der Garnison Berlin in grösserem Massstabe noch wenig Verwendung finden konnten, so werden sie doch überall zur Feststellung früher überstandener Verletzungen und Erkrankungen vorzügliche Dienste leisten, und die Zahl der dem Truppenteil oder, wie bei den Invaliden dem Lazareth zur Beobachtung zu überweisenden Leute sowie auch die umständlichen, oft ergebnislosen Recherchen in der Heimat beschränken, den Mann dem Dienste erhalten oder alsbald seinem bürgerlichen Berufe wieder zuführen. Etwas zu weit scheinen zunächst noch für unsere Verhältnisse die französischen Militärärzte Kelsch und Boisson (Note sur le diagnostic précoce de la tuberculose pulmonaire par le radioscope) an der Hand ihrer allerdings recht ungünstige Verhältnisse aufweisenden, aber noch zu beschränkten, im Val de Grâce gewonnenen Statistik zu gehen.

Für die schwierigste aller Untersuchung und Begutachtung, die der Simulation, ergiebt sich nach Obigem nichts Neues. Man wird in der Lage sein, jedesmal den Verdacht der Simulation zurückzuweisen, wenn die Röntgenuntersuchung die Möglichkeit der Beschwerden zulässt, die übrigen Hülfsmittel der Untersuchung sie jedoch nicht unbedingt ausschliessen. Sehr häufig finden sich kleine, durch die Palpation nicht festzustellende Verletzungen der Knochen, welche für die Richtigkeit der Angaben des Kranken sprechen und ihn von dem Verdachte der Übertreibung, den das negative Ergebnis der übrigen Untersuchungsmethoden hervorrief, reinigen. Die Unfallärzte, welche sich oft mit derartigen Kranken zu beschäftigen haben, machten hierüber zahlreiche Beobachtungen; auch von Militärärzten wurde darauf hingewiesen. Andererseits gelingt in geeigneten Fällen die Überführung überzeugend und ohne Zeitverlust. In Hinblick auf die grosse Seltenheit der Simulation sei ein kleiner Beitrag zur Casuistik gestattet. Ein Kavallerist meldete sich krank mit einer Entzündung der Haut des dritten und vierten Fingers und des Handrückens unter der Angabe, dass er acht Tage vorher auf Stallwache von einem Pferde gebissen worden sei. Die Behandlung in der Garnison, wo ein Röntgenapparat nicht zur Verfügung stand, vermochte weder die schwere Funktionsstörung und starke ödematöse Schwellung der Hand zu beseitigen, noch die Atrophie der Muskulatur des ganzen Armes zu verhindern oder auch nur den Grund des Leidens aufzuklären. Die nach Aufnahme in die Wilhelms-Heilanstalt vorgenommene Röntgenuntersuchung ergab fünf nadelförmige Fremdkörper in der Mittelhand (Tafel VII, Fig. 3). Die beiden kleineren gestand der Kranke sich selbst während einer Arreststrafe in die Hand gestossen zu haben, von den grösseren wollte er nichts wissen. Die kleineren zog er sich selbst heimlich wieder heraus, die übrigen wurden im Lazareth operativ entfernt. Es handelte sich um starke Stecknadeln, denen die Köpfe abgekniffen waren, eine derselben lag im Musc. interosseus extern. III.

Das Aufsuchen von Fremdkörpern, insbesondere von Geschossen, steht heute gegenüber den wesentlich erweiterten Anforderungen, welche an die praktische Verwendung der X-Strahlen

gestellt werden, nicht mehr im Vordergrunde, niemand dürfte aber so häufig in die Lage kommen, derartige Bestimmungen auszuführen, als gerade der Militärarzt, auch im Frieden. Eine stattliche Anzahl solcher Aufnahmen wurden vorgenommen. Meist handelte es sich um Unglücksfälle beim Umgange mit der Schusswaffe oder bei Explosion von Patronen. In einem Falle, bei welchem die Revolvermündung unterhalb der Herzspitze auf die Brust aufgesetzt worden war und die Erscheinungen am Herzen eine Mitbeteiligung an der Verletzung wahrscheinlich machten, ergab sich als Sitz des Geschosses der untere Teil des Herzbeutels; in einem anderen steckte ein aus etwa 2 m Entfernung abgefeuertes Revolvergeschoss, welches den Zahnfortsatz des Oberkiefers durchsetzt und nach Verletzung des Zungenrückens den harten Gaumen durchlöchert hatte und daher in der Wirbelsäule oder in der Schädelbasis vermutet wurde, in der Zunge. Offenbar war es, nach vorheriger Deformation im Kiefer, bei Verletzung des fast horizontal getroffenen Gaumens abgeprallt und in die Zungenmuskulatur zurückgelangt (Tafel V, Fig. 6), wie Ähnliches im Gehirn beobachtet wird, wenn Geschosse nach dessen Durchsetzung an der Glastafel abprallen und in einiger Entfernung rückwärts und seitlich, statt am Ende des Schusskanals sitzen bleiben. Die schon in der eingangs erwähnten Veröffentlichung der Medizinal-Abteilung des preussischen Kriegsministeriums enthaltenen Aufnahmen eines aus einer Entfernung von zehn Sprungschritten (15 Schritt) in den linken Fuss eingedrungenen Pistolengeschosses (11 mm Rundblei) mögen hier in besserer Reproduktion nochmals Platz finden (Tafel V, Fig. 3 und 4). Der Sitz des in Halblinksstellung, also etwa senkrecht zum inneren Fussrande eingeschlagenen Geschosses, konnte auf andere Weise nicht festgestellt werden. Die Wunde schloss sich nach fünf Monaten. Auch in der Schädelkapsel wurden Projektile aufgesucht und zu der Entscheidung darüber beigetragen, ob eine Entfernung des Fremdkörpers ratsam und eine Besserung hiervon zu erwarten sei. Zur Erforschung des Verhaltens in der Bauchhöhle wurden in den Darmkanal experimentell Fremdkörper von der ungefähren Grösse und Gestalt eines Infanteriegeschosses (mit Bismuth. subnitr. oder Eisenpulver gefüllte Kapseln) durch Verschlucken eingeführt und, wenn die Bedingungen nicht zu schwierig waren, häufig schon auf dem Durchleuchtungsschirm genügend lokalisiert, auch ihr Durchgang durch den Darm, der sich meist in einem Tage vollzog, kontrolliert. Noch zwei Beobachtungen seien angeführt. Ein Knabe verschluckte beim Spielen einen Klinker oder Murmelstein. Nach zwei Tagen fand sich dieser in der Mittellinie in der Höhe des zweiten Lendenwirbels nahe der vorderen Bauchwand (Tafel VI, Fig. 1, Aufnahme in Bauchlage), nach fünf Tagen in der Cöcalgegend (Fig. 2), nach sieben Tagen im Stuhl. Ein elfjähriger Knabe, welcher am Schiessplatz bei Thorn Ziegen hütete, erhielt eine Schussverletzung an der rechten Hinterbacke, angeblich durch ein Sprengstück eines Artilleriegeschosses. Über die nach Heilung der kleinen Hautwunde verbliebene Funktionsstörung des linken Beines war, als der Vorfall zur Begutachtung gelangte, keine Klarheit zu gewinnen, bis durch die im Garnisonlazareth I vorgenommene Röntgenuntersuchung (mit sagittaler und frontaler Durchstrahlung) ein Infanteriegeschoss M. 88, welches die linke Beckenschaufel durchschlagen hatte, im Körper des vierten Lendenwirbels unmittelbar vor dem Wirbelkanal nachgewiesen wurde (Tafel VII, Fig. 7).

Soll die Ortsbestimmung, welche eins der schwierigsten Gebiete ist, für eine Operation in vollem Umfange zur Geltung kommen, so muss sie, da der Operateur in der Wunde mit Vorteil nur nach anatomischen Gesichtspunkten vorgehen kann, in den drei Dimensionen eine möglichst genaue Orientierung nach äusserlich leicht kenntlichen Punkten des Skelettes ergeben, mag es sich um die Lokalisation einzelner Punkte, z. B. der Fremdkörper, oder um eine allgemeine Lageübersicht, etwa der Knochenbruchstücke handeln. In letzterem Falle, der meist die Extremitäten betrifft, wird, sofern nicht in Gegenwart des Operateurs die Durchleuchtung mit dem Fluorescenzschirm allein Anwendung findet, die Projektion auf photographische Platten, wie allgemein üblich, in zwei zu einander senkrecht stehenden Ebenen die besten Ergebnisse versprechen. Für die Aufsuchung eines Fremdkörpers gilt dasselbe. Gelingt es, seine Lage vorher auf dem Fluorescenzschirm annähernd zu bestimmen, so wird es am zweckmässigsten

sein, ihn selbst möglichst ohne seitliche Verschiebung auf die Platten zu bringen. Eine der benachbarten Epiphysen giebt die weiteren Anhaltspunkte und kennzeichnet die Lage des Gliedes während der Aufnahme. Die Lagebestimmung mit dem Schirme nach geometrischen Örtern, die durch Metallmarken u. s. w. festgelegt werden, erleidet zuweilen durch die Verschieblichkeit der Weichteile, besonders bei Änderung der Körperlage eine Beeinträchtigung. ist aber oft kaum zu entbehren. In den seltenen Fällen, wo sie und eine ihrer vielen Modifikationen oder die Kombination mit einmaliger photographischer Aufnahme beim Rumpfe nicht genügt, wird meist wohl doch diejenige zur Körperachse senkrechte Ebene auf dem Fluorescenzschirme bestimmbar sein, in welcher der Fremdkörper liegt. Seine Tiefenlage wird dann durch zweimalige Projektion leicht berechnet oder nach einer in natürlichem Massstabe ausgeführten Zeichnung evtl. unter Zuhülfenahme eines Skelettes gemessen. In der Schädelhöhle werden die Resultate der Aufnahme oder Durchleuchtung in sagittaler und frontaler Richtung genauer nach Kennzeichnung wichtiger Knochenpunkte durch Metallmarken (Kaiser-Wien). Die stereoskopische Darstellung hat praktisch weniger Bedeutung. Dagegen dürfte zuweilen eine Vorrichtung ähnlich dem von Mergier in La vie scientifique (April 1898) beschriebenen Radientomètre von Vorteil sein. Kompliziertere Methoden wurden nur des Versuches halber in Anwendung gezogen. Nicht selten erweist sich auch eine anscheinend sorgfältige Ortsbestimmung bei der Operation als ungenügend.

In welchem Umfange die Röntgenuntersuchung für das Heer Vorteile bieten wird, lässt sich bis jetzt nur annähernd beurteilen. Die Jahr für Jahr eine gewisse Gesetzmässigkeit aufweisenden Zahlenangaben der Sanitätsberichte über die preussische Armee und das 12. (sächsische) und das 13. (württembergische) Armeekorps hinsichtlich der in Betracht kommenden Erkrankungen, lassen, obwohl diese Berichte nicht alle Angehörigen der Armee umfassen, darauf schliessen, dass bei dem heutigen Stande der Frage die Untersuchung mittels X-Strahlen bei einer wenigstens 3 % der Durchschnitts-Iststärke der einzelnen Garnisonen entsprechenden Anzahl von Kranken jährlich erforderlich zu erachten ist. Hieraus Rückschlüsse auf die notwendige Zahl der Untersuchungsstellen zu ziehen, wäre verfrüht; eine ausgedehntere praktische Verwendung wird hierüber bald Klarheit schaffen. Jedoch lassen die Erfahrungen des Oberstabsarztes Dr. Stechow an der Garnison Berlin mit 1500 Untersuchungen im letzten Jahre noch ein höheres Bedürfnis vermuten, und es bleibt zu berücksichtigen, dass die zunehmende und in weitere Kreise dringende Kenntnis der Methode wohl zu einer sachgemässeren Auswahl, aber auch zu stetiger Vermehrung der zur Untersuchung gelangenden Kranken geführt hat, und dass zu letzterem Umstande die Fortschritte der Technik nicht unwesentlich beitragen.

Seit 2 1/2 Jahren wurde keine Gelegenheit unbenutzt gelassen, Art und Umfang der Verwendbarkeit der Röntgenschen Strahlen für den Kriegsfall zu prüfen. Hierzu boten nicht allein die im Frieden zu beobachtenden Schussverletzungen das Material, sondern es wurden bei Gelegenheit mehrerer unter Leitung des Generaloberarztes Dr. Schjerning, welcher bereits 1897 eine Kollektion der gewonnenen Abbildungen auf dem internationalen Ärztekongress in Moskau zur Vorlage brachte, vorgenommener besonderer und umfangreicher Schiessversuche mit Hülfe der Apparate der Kaiser Wilhelms-Akademie die Verwendbarkeit der X-Strahlen für diese Seite der Kriegschirurgie eingehend erprobt. Später hat auch von Bruns bei den mit der Mauserpistole und dem Bleispitzengeschoss („Dum-Dum-Geschoss") hervorgerufenen Schussverletzungen sich der Röntgenschen Strahlen bedient und die Klarheit der in den Bildern sich bietenden Übersicht und die unschätzbare Bedeutung dieser Untersuchungsmethode für die Diagnose der Schussfrakturen besonders hervorgehoben. Die in mannigfacher Hinsicht sehr bemerkenswerten Ergebnisse oben erwähnter Versuchsreihen, denen im Gegensatz zu den nur für die erste Veröffentlichung der Medizinal-Abteilung des Kriegsministeriums aus äusseren Gründen künstlich hergestellten Präparaten, der Natürlichkeit entsprechende Verhältnisse in derselben Art, wie bei den gelegentlich des internationalen Kongresses zu Rom veröffentlichten Versuchen

zu Grunde lagen (v. Coler und Schjerning, Über die Wirkung und kriegschirurgische Bedeutung der neuen Handfeuerwaffen, Berlin 1894), interessieren hier nur, so weit sie erkennen lassen, in welchem Grade die praktisch-ärztliche Thätigkeit durch die Röntgenuntersuchung beeinflusst werden kann. Letztere wurde in allen Fällen durch die Obduktion und die Präparation der Skelettteile kontrolliert. Die beifolgenden Tafeln IV und V zeigen einige der für den Militärarzt praktisch wichtigsten Schussverletzungen, Diaphysenschüsse der langen Röhrenknochen. Man erhält bei sachgemäss vorgenommener Röntgenuntersuchung hinreichenden Aufschluss über Umfang und Grad der Knochenzerstörung, Dislokation der Fragmente, Grösse und Lage der Splitter, sowie Anhaltspunkte zu Rückschlüssen auf ihr Verhältnis zum Periost und auf den Grad der Weichteilzerstörung. Die kleinen Bleireste, welche meist im ganzen Schusskanal verstreut die Ergebnisse der Röntgenuntersuchung bei Schüssen mit den alten Bleiprojektilen so übersichtlich gestalten und auch heute noch selbst bei Verwundungen vom Jahre 1864 sich vollkommen erhalten finden, fehlen fast stets und werden in künftigen Kriegen überall da nur ausnahmsweise vorkommen, wo mit Vollmantel versehene Projektile zur Verwendung gelangen. Dieses beeinträchtigt besonders eine genaue Übersicht über gewisse Brustschüsse, welche Schulter und Thorax verletzen und den Soldaten bei komplizierten Bewegungen, in gebückter Haltung, im Anschlag u. s. w. treffen können und den Verlauf des Schusskanals zuweilen rätselhaft erscheinen lassen. Für die Beurteilung der Schüsse an Knochen von spongiösem Bau lassen sich die hinter dem Knochenausschuss, falls die Entfernung, aus der das Projektil stammt, keine allzu grosse war, stets anzutreffenden kleinen Knochentrümmer verwerten. Die Röntgenuntersuchung gestattet auch, aus den Verletzungen Rückschlüsse zu machen auf die Art der zur Verwendung gelangten feindlichen Geschosse, besonders hinsichtlich ihrer Fähigkeit, sich im Körper zu deformieren, ein Punkt, der seit der letzten kriegerischen Unternehmung der Engländer in Indien erneut ein allgemeineres Interesse gewonnen hat und im Hinblick auf die erhebliche Arbeitsleistung der modernen Geschosse von grosser Wichtigkeit ist, da der Grad der oft erstaunlichen Zerstörungen bei übrigens gleichen Bedingungen von der Neigung des Geschosses, sich im menschlichen Körper zu deformieren, abhängt. Am wenigsten wird durch die neue Untersuchungsmethode die genaue Diagnose der Schädelschüsse gefördert. Bei den unter diesen praktisch wichtigsten, den Knochenstreifschüssen, wird eine dem Kaliber entsprechende Rinne ausgefräst, in der Umgebung dieser aber finden sich nicht selten grössere und kleinere losgelöste Knochenplatten. Die Röntgenschen Strahlen geben hierüber so gut wie keine Aufschlüsse. Tafel V, Fig. 5 zeigt einen für die Untersuchung sehr günstig gelegenen Schädelschuss und Fig. 7 zum Vergleich die Photographie des präparierten Schädels. Schwerere Schädelschüsse, welche therapeutisch nicht mehr in Betracht kommen, gestatten dagegen eine sehr gute Übersicht.

Das Studium dieser frischen Verletzungen mit Hülfe der Durchleuchtung und an der Hand der gewonnenen Abbildungen gewährt besonders lehrreiche Einblike nicht allein hinsichtlich der Verwendbarkeit der Röntgenschen Strahlen für eine genaue Diagnose, sondern giebt eine vorzügliche Anschauung der Verhältnisse in situ, die wohl der Autopsie an die Seite gestellt werden kann. Die Abbildungen vermögen dem ferner Stehenden die Betrachtung konservierter Präparate zu ersetzen und so allgemeiner, als es sonst möglich wäre, eine der wichtigsten Friedensaufgaben des Militärarztes, sein Bekanntwerden mit der Art der im Kriege unter mannigfachen und von den früheren abweichenden Bedingungen zu erwartenden Schussverletzungen zu fördern.

Aber auch der Wunsch, die Röntgensche Entdeckung für die Heilung der Verwundungen in möglichst ausgedehntem Masse nutzbar zu machen, wird bei Anstellung derartiger Versuche um so lebhafter. Welche praktischen Gesichtspunkte in dieser Hinsicht die letzten kriegerischen Unternehmungen der Engländer in Indien und Ägypten, sowie der amerikanisch-spanische Krieg ergeben werden, bleibt noch abzuwarten. Küttner konnte im griechisch-türkischen Kriege während seiner dreimonatlichen Thätigkeit im Yildiz-Hospital zu Konstantinopel

die Röntgenschen Strahlen auf ihre Verwertbarkeit in einem Reservelazareth erproben. Wenn auch seine Einzelbeobachtungen an Verletzungen für die moderne Kriegschirurgie kein unmittelbares Interesse mehr bieten, da es sich um 11 mm-Bleigeschosse handelte und auch manche andere Beobachtungen in Hinblick auf die geordneten Verhältnisse des Feldsanitätswesens der europäischen Mächte und die grossen hier zur Verwendung gelangenden Heere keine allzu wichtigen Rückschlüsse erlauben, so ist das Bild, welches er von seiner Thätigkeit entwirft, um so anschaulicher, und es ist kaum anzunehmen, dass sich die Art der Untersuchung auch in den Kulturstaaten für die nächste Zeit in wesentlichen Punkten anders gestalten wird. Besonders aber hat er an einer Fülle von Beobachtungen nachgewiesen, welche Bedeutung die X-Strahlen für die während der Behandlung der Verwundungen erforderlichen operativen Eingriffe haben.

Steht somit die Wichtigkeit und daher die Notwendigkeit der Verwendung der Röntgenschen Strahlen im Kriege ausser Zweifel, und war auch die Möglichkeit ihrer Verwendung schon wenige Monate nach Bekanntwerden der Entdeckung durch die sehr bald erzielten technischen Fortschritte gegeben, so bedarf die Frage, in welchem Umfange und an welcher Stelle die Apparate in Thätigkeit treten können, für den Kenner der Untersuchungsmethode und den in die bei den Feldsanitätsformationen obwaltenden Verhältnisse Eingeweihten für jetzt kaum einer Erörterung. Es ist Küttner im allgemeinen beizustimmen, wenn er nur die heimatlichen Lazarethe für geeignet zur Aufstellung derartiger Apparate hält. Hier wird auch der für den Kriegsfall eintretende Bedarf durch die schon im Frieden zu treffende und auch aus diesem Grunde zunächst anzustrebende Ausstattung bis zu einem gewissen Grade gedeckt sein, und die Zuziehung weiterer Apparate keine Schwierigkeiten bieten. Ihre Verwendung wird derjenigen im Frieden gleichen, ihre segensreiche Wirkung aber eine weit höhere sein. In absehbarer Zeit dürfte es die zunehmende Verbreitung ermöglichen, selbst auf dem Kriegsschauplatze die im Bereiche der Etappen verfügbaren Röntgenapparate des feindlichen Landes für die operierende Armee nutzbar zu machen, und ähnliche Verhältnisse, wie während des Feldzuges 1870—71 vorausgesetzt, werden im Verlaufe der kriegerischen Unternehmungen die Überweisung von Apparaten an diejenigen Lazarethe des Kriegsschauplatzes möglich und wünschenswert erscheinen lassen, welche an Orten etabliert sind, wo eine elektrische Anlage oder die Möglichkeit der Ladung von Accumulatoren durch eine Thermosäule oder andere hier nicht zu erörternde Kombinationen den Betrieb eines Induktoriums gestatten. Es wird aber auf diesen Wegen keine dem Wert der Untersuchungsmethode für die Kriegschirurgie an Ausdehnung entsprechende Verwendung zu erzielen sein; die Frage drängt sich daher auf, in welcher Weise in Zukunft eine Vervollständigung der Ausrüstung der Feldsanitätsformationen durch Röntgenapparate zu erstreben wäre. Zu ihrer Beantwortung muss ganz besonders genau und ohne Enthusiasmus erwogen werden, in wie fern diese Untersuchungsmethode schon dort das therapeutische Handeln beeinflussen und unterstützen kann; denn wir haben keinen Grund, über die in früheren Feldzügen, besonders 1870—71 erzielten Heilerfolge den Stab zu brechen, und manche Beobachtung spricht dafür, dass die aseptische Wundbehandlung die Resultate in Zukunft noch wesentlich günstiger gestalten wird. Die Detachements kommen nicht in Betracht. Die Feldlazarethe aber und die sie ablösenden Kriegslazarethe haben die volle Behandlung der Verwundeten zu übernehmen, bis die äusseren Umstände und der Zustand der Verwundung die Überführung in die heimatlichen Lazarethe gestatten. Der Zeitpunkt, wann die Evakuation in grösserem Umfange ins Werk gesetzt werden kann, lässt sich keines Falles voraus bestimmen, er hängt ab von dem Gelingen und der Art der Kriegsoperationen, der Zahl der zur Verfügung stehenden Eisenbahnlinien, die in erster Reihe das Kriegsmaterial zu befördern haben, und von der Lage des Operationsgebietes der Truppe zu den Etappenlinien. Auch dürfte ein längeres Verweilen vieler Verwundeten auf dem Kriegsschauplatze bedingt werden durch die grössere Zahl der in den einzelnen Gefechten nach allgemeiner Ansicht zu erwartenden schweren Schussverletzungen, eine Vermutung, welche zwar durch den Ernstfall

noch nicht hinreichend erwiesen ist, aber in Hinblick auf die bei allen Nationen, mit denen zu Lande kriegerische Verwicklungen in grösserem Umfange denkbar sind, in der Waffentechnik erzielten Fortschritte wohl berechtigt erscheint. Mit dem Grade der Knochenzerstörung muss aber auch trotz möglichsten Strebens nach konservativer Behandlung die Zahl der notwendig werdenden Operationen wachsen, und der Zeitpunkt der Transportfähigkeit hinausgeschoben werden. Wie sehr die Waffentechnik von Einfluss auf die relative Zahl der Verwundungen durch Gewehrprojektile ist, hat der Feldzug 1870—71 gezeigt. Letztere betrugen infolge der in beiden Heeren so verschiedenen Bewaffnung der Infanterie und Artillerie auf deutscher Seite 95 %, auf französischer 75 % aller Verwundungen. Auch die Zahl der inneren Erkrankungen dürfte aus obigen Gründen, sowie in Hinblick auf die zu erwartende schnelle Entscheidung der Kriege und die Fortschritte der Militärhygiene mehr zurücktreten als früher, sodass die Pflege der Verwundeten durch die Schwere der Verletzungen und ihre Anzahl höhere Anforderungen an die Thätigkeit des Militärarztes stellen wird als je zuvor. Wenige Tage nach der Etablierung gleicht in den wesentlichen Punkten die ärztliche Thätigkeit in den Feld- und Kriegslazarethen derjenigen in den heimatlichen. Wenn auch die Indikationen zu primären operativen Eingriffen nicht von Zerstörungen hergeleitet werden, die nicht wie bisher auch ohne Röntgensche Strahlen vollkommen genügend zu übersehen wären, so erscheint es nach Obigem doch wünschenswert, den Verwundeten schon möglichst frühzeitig die Vorteile der Röntgenschen Entdeckung zu Teil werden zu lassen. Dieses bleibt ein erstrebenswertes Ziel, wenn auch die Apparate wegen ihrer Grösse und Empfindlichkeit gegen die beim Transport unvermeidlichen Beschädigungen noch keineswegs als kriegsbrauchbar anzusehen sind, an eine Verwirklichung derartiger Pläne also noch nicht gedacht werden kann, selbst wenn die Beschaffung der elektrischen Betriebskraft nicht überall unmöglich sein sollte. Da der Gedanke einer Umwandlung der bisherigen Apparate in wirklich transportable auch für die gesamte Ärztewelt von höchster Bedeutung ist, nicht minder aber auch schon für den Friedensdienst der Militärärzte sehr wichtig sein wird, so wäre es gewiss eine dankenswerte Aufgabe für die Technik, dieses Gebiet mehr zu pflegen; denn die bisherigen Ergebnisse waren auch nicht annähernd verwertbar, und die der Kaiser Wilhelms-Akademie zur Prüfung vorgelegten Konstruktionen erwiesen sich als unwesentliche Modifikationen der früheren Einrichtungen. Die erst $2\,^1/_2$jährige Erfahrung lässt bei so rastloser allgemeiner Thätigkeit die Hoffnung auf einschneidende Änderungen nicht schwinden. Der Zweck der letzten Betrachtungen wäre erreicht, wenn die Techniker aus denselben eine neue Anregung ziehen wollten. Über einzuschlagende Wege glaube ich mich nicht äussern zu müssen, es genüge anzudeuten, dass einschlägige Versuche an mehreren Stellen unternommen werden, und ich hoffe, bei späterer Gelegenheit auf dieselben zurückkommen zu können. Jedenfalls scheint die Influenzmaschine, der sich die Nordamerikaner in ausgedehntem Massstabe bedienen, nicht die günstigste Elektricitätsquelle zu sein. Gewiss wird die Unzweckmässigkeit, zuweilen sogar die Unmöglichkeit des Photographierens in den meisten Feldlazarethen nur die Anwendung des Fluorescenzschirmes gestatten, aber auch unter dieser Einschränkung würde die Ergänzung der Ausrüstung der in Betracht kommenden Formationen durch Röntgenapparate von bescheidenerem Umfange und solcher Konstruktion, dass sie einen Feldzug aushalten, den Verwundeten nicht zu unterschätzende Vorteile bieten. Die Verwendung von Holzschienen würde eine willkommene Kontrolle der Extremitätenschüsse ermöglichen und einen lediglich zu diesem Zwecke vorzunehmenden Verbandwechsel häufig überflüssig machen, und besonders nach einem solchen, sowie vor operativen Eingriffen dürfte ein Einblick in die Lageverhältnisse der Knochenfragmente meist sehr erwünscht sein. Die Herrichtung eines dunkeln Raumes macht auch in einem Feldlazareth keine Schwierigkeiten, ausserdem kann das Kryptoskop und die Nacht aushelfen Die Durchleuchtung der Schussverletzungen erlernt sich unschwer, wenn das Vorstellungsvermögen durch die Kenntnis der mannigfachen zu erwartenden Veränderungen geschärft ist. Auf die Beschaffung der elektrischen Energie soll hier nicht weiter eingegangen werden. Von den Röhren scheinen bisher die in doppeltem Sinne regulier-

baren besonders anfangs sehr weichen (niedrig evakuierten) von Siemens & Halske, da sie von dem Untersucher leicht und in wenigen Sekunden und in beliebigem Wechsel auf jeden erforderlichen Grad der Weichheit oder Härte gebracht werden können und sehr dauerhaft sind, am meisten den hier zu stellenden speziellen Anforderungen zu entsprechen und weitere Aussichten auf Verbesserungen zu bieten. Viel leichter erledigt sich die Frage der technischen Hülfsmittel für die Kriegsmarine, und es ist gewiss sehr erfreulich, dass die Flotten schon mehrfach auf ihren Lazarethschiffen, welche hierzu allein in Betracht kommen, Röntgeneinrichtungen mitgeführt haben.

Rechtzeitige Anwendung der Röntgenuntersuchung im Kriege wird die Zahl der langwierigen, immer wieder aufs neue auftretenden und mit vielen Beschwerden verbundenen Eiterungen, die noch heute bei Invaliden aus dem letzten Feldzuge Amputationen erforderlich machen, durch Ermöglichung frühzeitiger Auffindung von Fremdkörpern und Sequestern beschränken, und zur Erzielung möglichst günstiger Heilerfolge werden die X-Strahlen auch nach Beendigung eines Krieges ein ausgedehntes Gebiet der Anwendung finden.

Wenn auch der neuen Untersuchungsmethode für jetzt noch in mancher Hinsicht engere Grenzen gezogen sind, als erwünscht wäre, so wird sich doch gerade der Militärarzt mit grösstem Vorteile für die Kranken der Armee derselben bedienen. Die oberste Leitung des Heeressanitätswesens hat daher von Anfang an die Entdeckung auf das freudigste begrüsst und ihre Fortschritte mit besonderer Aufmerksamkeit verfolgt. Heute kann das Urteil, ohne den kritischen und rein sachlichen Standpunkt zu verlassen, eher noch günstiger gestellt werden, als bei der ersten Beurteilung durch die vor mehr als $2\,^1/_2$ Jahren vorgenommene Prüfung. Möglichst umfangreiche Verwendung der X-Strahlen in der Armee wird der Wunsch jedes Militärarztes sein.

Erklärung der Tafeln.

Tafel IV. Fig. 1 und 2. Zweifache Schussfraktur eines Oberschenkels, Lokalisation durch Aufnahme in zwei zu einander senkrechten Ebenen. Der obere Schuss (Knochenstreifschuss) hat eine Fraktur bewirkt, während das dabei deformierte Geschoss infolge seiner Rotation den Mantel aufrollte und in den Weichteilen zurückliess. Der Bleikern hat den Oberschenkel verlassen. In der unteren Schussfraktur kleine Geschoss- und Knochentrümmer. (Leichenpräparat).

Fig. 3. Oberschenkelschussfraktur, grössere und kleinere Knochensplitter, nach dem Ausschuss hin dislokiert, lassen die Grösse der Zertrümmerungshöhle in der Muskulatur erkennen. Arteriosklerose. (Leichenpräparat).

Fig. 4. Oberschenkelschussfraktur, gröbere Splitterung, Dislokation der Fragmente, Geschossreste. (Leichenpräparat).

Fig. 5. Oberschenkelschussfraktur, die Splitter noch teilweise mit dem Periost in Zusammenhang. Arteriosklerose. (Leichenpräparat).

Fig. 6. Unterschenkelschussfraktur. (Leichenpräparat).

Fig. 7. Schussfraktur der Tibia. Die Splitter grösstenteils vom Periost zusammengehalten. (Leichenpräparat).

Tafel V. Fig. 1 und 2. Zweifache Oberarmschussfraktur. Starke Splitterung, Lokalisation durch Aufnahme in zwei zu einander senkrechten Ebenen. (Leichenpräparat).

Fig. 3 und 4. Pistolengeschoss (11 mm Rundblei), eingeheilt im os naviculare des linken Fusses, aus zehn Sprungschritt Distanz vom inneren Fussrande aus eingedrungen. (Lebender Fuss).

Fig. 5. Knochenstreifschuss des Schädels, die benachbarten Sprünge im Scheitelbein sind nicht sichtbar. (Leichenpräparat).

Fig. 6. Deformiertes Pistolengeschoss in der Zunge eingeheilt. Eingedrungen aus 2 m Entfernung durch den Zahnfortsatz des Oberkiefers, anscheinend oberflächliche Verletzung des Zungenrückens, hinter derselben Durchlöcherung des harten Gaumens, vermutete Lage des Geschosses daher Schädelbasis oder Wirbelsäule. (Lebender Kopf).

Fig. 7. Photographie des präparierten Schädels zu Fig. 5.

Tafel VI. Fig. 1. Fünfjähriger Knabe, verschluckter Klinker, Aufnahme nach zwei Tagen (in Bauchlage).

Fig. 2. Derselbe, Aufnahme nach fünf Tagen, der Fremdkörper sitzt in der Cöcalgegend. (Er fand sich nach weiteren zwei Tagen im Stuhl).

Fig. 3 und 4. Pseudarthrose nach Tibiafraktur, aufgenommen sechs Wochen nach der Verletzung. Interposition und Dislokation. Später geheilt durch Knochennaht.

Fig. 5 und 6. Tuberkulöser Herd im unteren Tibiaende. Es bestand gleichzeitig Pleuritis und Lungentuberkulose.

Tafel VII. Fig. 1 und 2. Lebende Hand, frische Schussverletzung mit Zielmunition.

Fig. 3. Lebende Hand, zwei Drahtstücke und drei Stecknadeln (Köpfe abgekniffen), absichtlich in die Mittelhand eingestossen. Starke ödematöse Schwellung.

Fig. 4 und 5. Lebender Unterschenkel. Schwere Fraktur, geheilt mit starker Knickung des Wadenbeins und Verschiebung des äusseren Knöchels nach hinten; tadellose Funktion seit zwölf Jahren.

Fig. 6. Geheilter Oberarmhalsbruch, Verschiebung des Oberarmschaftes hinter den Kopf, tadellose Funktion.

Fig. 7. Elfjähriger Knabe, geheilte Schussverletzung der Wirbelsäule. Erhielt am 25. 8. 95 angeblich durch ein Sprengstück eines Artilleriegeschosses eine Verletzung der linken Hinterbacke. Nach Heilung der kleinen Wunde verblieb eine aus der Anamnese nicht erklärliche Schwäche des linken Beines. Durch zweifache Aufnahme Infanteriegeschoss M. 88 im linken Teile des Körpers des vierten Lendenwirbels dicht vor dem Wirbelkanal nachgewiesen.

Litteratur.

1. Schjerning u. Kranzfelder, Versuche zur Feststellung der Verwertbarkeit Röntgenscher Strahlen für medizinisch-chirurgische Zwecke. (Veröffentlichungen aus dem Gebiete des Militärsanitätswesens, Heft 10, Berlin 1896).

2. Schjerning u. Kranzfelder, Zum jetzigen Stande der Frage nach der Verwertbarkeit der Röntgenschen Strahlen. Deutsche med. Wochenschrift 1896, Nr. 14 und 34.

3. Habart, Wert der Röntgenschen Durchleuchtung für die Kriegschirurgie und für die Armeechirurgie. (Wiener klinische Wochenschrift 1897, 13).

4. Verhandlungen der deutschen Gesellschaft für Chirurgie, 26. Kongress, Berlin 1897.

5. v. Bruns, Über die Wirkung und kriegschirurgische Bedeutung der Selbstladepistole. (Beiträge zur klinischen Chirurgie, Bd. 19, 2, Tübingen 1897).

6. Küttner, Über die Bedeutung der Röntgenstrahlen für die Kriegschirurgie. (Beiträge zur klinischen Chirurgie, Bd. 20, 1, Tübingen 1898).

7. Verhandlungen der Gesellschaft deutscher Naturforscher und Ärzte (69. Versammlung, Braunschweig). Leipzig 1898.

8. v. Bruns, Über die Wirkung der Bleispitzengeschosse (Beiträge zur klinischen Chirurgie, Bd. 21, 3, Tübingen 1898).

9. Schulte, Die sogen. Fussgeschwulst (Archiv für klinische Chirurgie, Bd. 55, Berlin 1897).

10. Stechow, Brüche der Mittelfussknochen, eine häufige Ursache von Fussödem. (IX. internationaler Kongress für Hygiene und Demographie zu Madrid, 1898).

11. Kirchner, Über das Wesen der sogenannten Fussgeschwulst (Wiesbaden 1898).

12. Barjon, La Radiographie appliquée à l'étude des arthropathies déformantes du syndrome rhumatismale chronique déformant. Paris 1897.

Syndactylie mit überschüssiger Phalangenanlage,

operiert von

Prof. Dr. **M. Schüller** in Berlin.

(Hierzu Tafel VIII, Fig. 4 und 5.)

Am 9. Februar 1897 wurde mir ein gesundes, gut entwickeltes sechsjähriges Mädchen, das erste Kind des Hofrats K. von hier, wegen angeborener Verwachsung des dritten und vierten Fingers der rechten Hand zugeführt. Bei der Geburt zeigten sich die betreffenden Finger bis zur Spitze verwachsen. Sie wurden seitens des Hausarztes im ersten Jahre nach der Geburt operativ getrennt; doch trat unmittelbar danach wieder eine vollständige Verwachsung ein. Fast ebenso erfolglos war eine zweite, von demselben Kollegen ein Jahr später bei dem Kinde ausgeführte Operation, indem auch hier nach der sehr rasch verlaufenden Heilung die Narbenbildung die Finger wieder zusammenbrachte; nur blieben diesmal wenigstens

die Fingerspitzen getrennt. Doch sollen nach dieser zweiten Operation die Finger etwas mehr krumm gezogen worden sein.

Jetzt erscheint die rechte Hand gedrungener, besonders in der Gegend der Metacarpophalangealgelenke breiter wie die linke; der Zeigefinger und der Daumen normal gebildet und ebenso lang wie an der linken Hand; dagegen ist der dritte, vierte und fünfte Finger kürzer und auch in der Form abweichend. Der dritte und vierte Finger sind durch eine verhältnismässig breite, aber sowohl volar wie dorsal von einer längs verlaufenden derben Narbenfurche durchzogene Hautbrücke bis etwa zur Mitte der Mittelphalangen verbunden. Die Endphalangen dieser Finger sind volarwärts gekrümmt, die des vierten zugleich radialwärts gegen den Mittelfinger zu gebogen und beträchtlich verbreitert. Der ebenfalls sehr breite Nagel (eigentlich ein Doppelnagel) sitzt schräg und ist mit seiner Oberfläche mehr nach dem Mittelfinger zu als nach oben gewendet. Am Mittelfinger hat der Nagel normale Grösse. Der fünfte Finger, welcher frei ist, ist nach dem Nagelgliede hin etwas verdünnt und gleichfalls teils nach der Hohlhand, teils nach dem vierten Finger hin flektiert. Volle Streckung dieser drei Finger ist nicht möglich; die Spreizung in entsprechender Weise behindert oder unmöglich, die Bewegung zwischen viertem und fünftem Finger so gut wie aufgehoben.

Bei der Betastung entdeckte ich in dem durch Haut überbrückten Zwischenraum zwischen den Grundphalangen des dritten und vierten Fingers deutlich ein unbewegliches Knochenstück, welches den Eindruck eines der einen Phalanx seitlich fest aufsitzenden länglichen Knochenauswuchses machte. Ebenso fühlte ich auch in dem kolbigen Nagelgliede des vierten Fingers eine knochenharte Auftreibung. Diese Beobachtung veranlasste mich, eine Röntgenaufnahme von den Händen der kleinen Dame machen zu lassen. (Siehe die beifolgende Wiedergabe der betreffenden Röntgenphotographie, aufgenommen im Laboratorium von Richard Kiss in Berlin.)

Ein Blick auf dieselbe lässt ohne weiteres das Verhalten der Skeletteile erkennen und verstehen. Während die Knochen des fünften und dritten Fingers der rechten Hand nicht erheblich in der Form von denen der unbeteiligten Finger abweichen, zeigen alle drei Phalangen des vierten Fingers eine wesentlich veränderte Gestalt. Die Grundphalanx ist verkürzt, verbreitert, von plumper Form mit fast geraden Seitenflächen, unregelmässig gestalteten Gelenkflächen; die Mittelphalanx ist leicht gekrümmt und ihre basale Gelenkfläche radialwärts spitz ausgezogen; die Endphalanx ist verkümmert und geht vorn in ein nach rückwärts gebogenes Knochenstück über. Am dritten Finger erscheint nur die Endphalanx verkürzt, die Mittelphalanx und Grundphalanx etwas dicker als an dem entsprechenden Finger der linken Hand. In der Verbindungsmasse zwischen dem dritten und vierten Finger sieht man den kleinen dreieckigen Schatten eines Knochenstückchens und tiefer unten zwischen den beiden Grundphalangen einen grösseren unregelmässig geformten Knochen, seitlich dicht anliegend der Grundphalanx des vierten Fingers und proximal mit einem abgerundeten Zapfen bis zwischen die Gelenkköpfe der entsprechenden Metacarpalknochen reichend. Dieser, einer verlagerten Phalanx ähnliche, schon vorher bei der Betastung von mir festgestellte Knochen bildet augenscheinlich im Verein mit dem kleinen dreieckigen Knochen in der Mitte und mit dem hakenförmigen Knochenvorsprunge der Endphalanx des vierten Fingers die Skeletanlage eines zwischen dem vierten und dritten Finger eingeschobenen überzähligen Fingers. Das obere, mit der Nagelphalanx des vierten Fingers verwachsene hakenförmige Knochenstück fasse ich als die verkümmerte Endphalanx, wozu auch der auffällig breite Nagel (Doppelnagel) berechtigt, den zwischen den Grundphalangen liegenden Knochen als die rudimentäre Grundphalanx dieser überzähligen Fingeranlage auf; der kleine dreieckige Knochen würde vielleicht als Rest der Mittelphalanx anzusehen sein. Thatsächlich ist, wie mir nachträglich mitgeteilt wurde, bei dem zweiten der vorausgegangenen Operationsversuche ein phalangenähnliches Knochenstück entfernt worden. Wie sich dasselbe zu den jetzt noch vorhandenen Knochen verhielt, ob es mit der dreieckigen Stück oder mit dem grösseren Knochen eins war, oder ob

es zwischen dem dreieckigen und dem Knochen der Endphalanx lag, ist freilich nicht mehr festzustellen, da leider der damals entfernte Knochen nicht aufgehoben wurde, und auch der Arzt, der die Operation ausführte, nicht mehr am Leben ist.

Jedenfalls enthüllte die Röntgenaufnahme sehr anschaulich, dass ausser der Syndactylie eine überschüssige Fingeranlage vorhanden war. Letztere ist in dieser Weise sehr selten beobachtet worden, viel häufiger in der Form eines aussen anhängenden überzähligen Fingers. Die Entwickelungsstörung, welche in meinem Falle vorliegt, ist augenscheinlich auf das sehr frühe Stadium zurückzuführen, in welchem nach den Forschungen der Embryologen die ersten Fingeranlagen noch in mehrfacher Anzahl (nach Schenk[1]) beim Menschen bis zu neun) vorhanden sind, aus deren späterer Verschmelzung die normalen fünf Finger werden. Wir hätten hier also einerseits Ausbleiben der Verschmelzung und Sonderentwickelung der ursprünglichen knöchernen Fingeranlagen, anderseits nicht erfolgte Trennung der Haut zwischen den entwickelten Skeletteilen im Bereiche des dritten und vierten Fingers. Im übrigen ist hier kein Platz, weiter auf die entwickelungsgeschichtlichen Interessen des Falles einzugehen.

Die Aufschlüsse, welche das Röntgenbild gab, konnte ich aber auch praktisch für die nachfolgende Operation verwerten. Es liessen sich nun mit viel grösserer Schonung und Sicherheit die überschüssigen Skeletstücke auslösen, was besonders für das der Grundphalanx ansitzende, resp. angewachsene, von Wichtigkeit war.

Die Operation führte ich am 20. Februar 1897 aus. Wegen der die Hautbrücke durchsetzenden derben Narbeneinziehung konnte das sonst gewiss zu empfehlende plastische Verfahren nach Didot oder von Langenbeck nicht in Anwendung gezogen werden. Ich war durch die vorgängigen Operationen gezwungen, auch wieder in der Mitte zu trennen; doch schnitt ich zuvor entsprechend der späteren Fingercommissur ein möglichst breites dorsales Hautläppchen aus, welches nachher zwischen beiden Fingern hindurchgeschlagen und mit der Palmarhaut vereinigt werden sollte. Nach der Durchtrennung der Hautbrücke exstirpierte ich die Hautnarbe, die derben Aponeurosenausläufer in den seitlichen Fingerflächen, endlich die im Röntgenbilde sichtbaren überschüssigen Skeletteile, das unterste, nachdem ich es mit einem meiner Bildhauermeissel[2]) von der Seitenfläche der Grundphalanx, mit der es knorpelig verwachsen war, glatt abgeschnitten hatte. Hiernach wurde der kleine dorsale Hautlappen zwischen den Fingern nach der Hohlhand gezogen und hier mit der vorher quer angeschnittenen Haut vernäht. An den Seitenflächen der Finger konnten nur an einzelnen Stellen Hautnähte gelegt werden, sodass beiderseits kleine Stellen der Wunde unbedeckt von Haut bleiben mussten. Die Heilung erfolgte hier natürlich per secundam, überdies gingen einzelne Nähte an den Seitenflächen wieder auf; dagegen heilte das Läppchen zwischen den Fingern gut und fest ein. Das Endergebnis war gut: vollständige Trennung beider Finger; nur war noch eine kleine Nachoperation zur Behebung der starken seitlichen Krümmung des vierten Fingers nötig. Ich öffnete an der Endphalanx nochmals die Haut, exstirpierte ein zurückgebliebenes straffes Fascienbündel (Ausstrahlung der Palmaraponeurose) und trug noch das überschüssige Phalanxanhängsel etwas vollkommener ab, da vorher zu viel zurückgelassen zu sein schien. Ganz konnte hierdurch, sowie durch nachträgliche Schienenbehandlung die seitliche Neigung der Endphalanx des vierten Fingers nicht beseitigt werden, da dieselbe wesentlich noch durch eine Querstellung der Gelenke, besonders des äussersten bedingt zu sein scheint (siehe Röntgenbild). Im übrigen ist das schliessliche Endergebnis meiner Operation ein sehr gutes, wovon ich mich eben erst wieder (am 3. August 1898, also etwa $1^1/_2$ Jahr nach meiner ersten Operation) persönlich überzeugen konnte. Die Finger können gleich den andern gespreizt, gestreckt und gebeugt, sowie einzeln bewegt werden. Sie sind dauernd vollständig getrennt geblieben; nur hat das kleine dorsale Läppchen die Volarhaut etwas nach der Dorsalfläche zu gezogen, sodass

[1]) F. L. Schenk, Lehrb. d. Embryologie des Menschen u. d. Wirbeltiere. 2. Aufl. Wien u. Leipzig. W. Braumüller. 1896. S. Seite 510, Fig. 407.

[2]) Berlin. klin. Wochenschrift. 1892. No. 28.

beim Spreizen der Finger die Commissurfalte zwischen den Fingern nicht wie normal auf der Volarfläche liegt, sondern auf der Dorsalfläche vorspringt, jedoch in gleicher Höhe mit den Commissurfalten der Nachbarfinger (siehe die Handzeichnung). Betrachtet man die Hand von der Hohlhandseite aus, so ist eine Abweichung der Commissuren überhaupt nicht zu bemerken. Eine Störung im Gebrauche der Hand zeigt sich nicht. Im Gegenteil hat die Gebrauchsfähigkeit derselben, sowie speciell auch der betreffenden Finger so zugenommen, dass ein Unterschied von der von Geburt an vollkommen normalen linken Hand nicht mehr zu bemerken ist, dass z. B. seit fast einem Jahre sogar mit dem Klavierunterricht begonnen werden konnte. Auch die noch bemerkbare leichte Seitenneigung der Endphalanx des vierten Fingers macht keine Störung beim Gebrauche des Fingers. Dieselbe ist übrigens auch noch im geringen Grade am fünften Finger der rechten Hand vorhanden. Die Finger sind gut gewachsen, der dritte hat fast normale Grösse, reicht jedenfalls jetzt in entsprechendem Verhältnisse über den Zeigefinger hinaus, während er vor der Operation eher kürzer war als der Zeigefinger.

Das entfernte grössere Knochenstück ist 2,4 cm lang leicht gebogen, in dem abgerundeten, nach den Metacarpalraum hereinragenden Stücke 0,7 cm breit, in dem äussersten Ende 0,3 cm breit. Jener Abschnitt ist knöchern, dieser knorpelig; eine schrägbogige Knorpellinie durchsetzt auch die Mitte des Knochens. Letztere macht die Deutung zulässig, dass man in dem Knochen nicht nur ein Rudiment der Grundphalanx, sondern auch noch ein Rudiment eines Metacarpus der überschüssigen zwischen dem vierten und dritten Finger eingeschlossenen Fingeranlage vor sich hat.

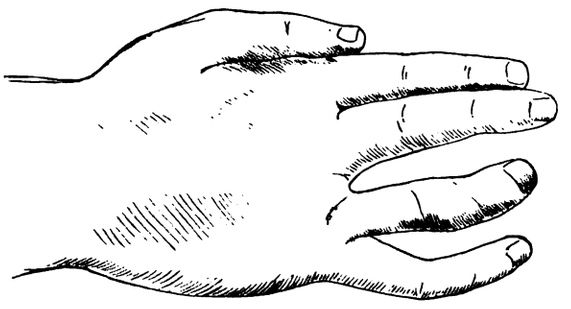

Möge mir gestattet sein, hieran noch einige praktische Bemerkungen anzuschliessen. Die erste betrifft die fast zauberhaft schnelle Neigung zum Wiederverwachsen, welche von jeher nach der einfachen Durchtrennung der Hautbrücke zwischen den Fingern hervorgehoben worden ist, und welche auch nach den beiden ersten Operationsversuchen bei meiner kleinen Patientin den Erfolg illusorisch machte. Wie der Vater des Kindes es genau beobachten konnte, trat die „Wiederverwachsung“ beide Male erst dann ein, als die Wunden an beiden Fingern vollständig geheilt waren, sodass die Finger vollständig isoliert und mit Haut bedeckt erschienen. Es wurde gewissermassen die Commissur bis zu den Fingerspitzen verschoben. Meines Erachtens ist diese vielbeschriebene, aber soviel ich sehe, nirgends in ihrem Wesen erklärte und begründete Erscheinung auf die enorme narbige Verkürzung der durchschnittenen Fingerausläufer der Palmaraponeurose zurückzuführen. Bekanntlich stehen diese Ausläufer nicht nur mit der Palmaraponeurose selber, sondern durch kurze, senkrecht gestellte Fäden auch in engster Verbindung mit der Haut. Jede Retraktion der Fäden zieht die Haut nach sich, und infolge der typischen anatomischen Anordnung hier gerade die Haut der Commissur an den Fingern gewissermassen in die Höhe. Damit hing auch die Verkrümmung der Finger nach der zweiten, der meinigen vorausgegangenen Operation zusammen. Hieraus ergiebt sich meiner Meinung nach die Notwendigkeit, bei der Operation der Syndactylie vor allen Dingen auch diese Fascikel der Palmaraponeurose besonders in dem Fingerwinkel so gut als möglich zu entfernen, wie es auch von mir geschah.

Ferner halte ich, abgesehen von der wenn möglich stets durchzuführenden plastischen Deckung der Finger, für besonders wichtig, die Commissurbildung an der Basis der Finger durch zwischen gelagerte Hautlappen. Es kann dies vielleicht noch zweckmässiger, als bloss mit einem dorsalen oder volaren Hautläppchen, mit zwei solchen, nämlich einem dorsalen und einem volaren, geschehen, welche man einander gegenüber aus der Volar- und

Dorsalhaut nahe am Fingerwinkel ausschneidet und so befestigt, dass das volare Läppchen auf der Dorsalseite, das dorsale parallel neben jenem verlaufend auf der Volarfläche eingepflanzt wird. — So werde ich voraussichtlich im nächsten Falle verfahren, wozu mir u. a. bei der nachgeborenen Schwester der hier beschriebenen Patientin, welche eine gleiche Störung hat, Gelegenheit geboten sein dürfte.

Fremdkörper im Rückenmark und peripheren Nerven als Ursache von Lähmungen.

Von

Dr. **Aug. Hoffmann** in Düsseldorf.[1])

(Hierzu Tafel VIII, Fig. 1—8.)

Wenngleich die Erfindung der Röntgenstrahlen für die Neurologie und Psychiatrie direkt keine Vorteile gebracht hat, so giebt es doch eine Reihe von besonderen Fällen, in denen die Röntgenstrahlen auch hier der Diagnostik nachhelfen können. Es sind solche, bei welchen durch eingedrungene Fremdkörper Verletzungen des Nervensystems hervorgebracht sind. Die Lage dieser Fremdkörper lässt sich, soweit dieselben die Röntgenstrahlen weniger durchlassen als das sie umgebende Gewebe, durch Radioskopie erkennen. So sind bereits zahlreiche Veröffentlichungen, ich erinnere nur an die von Eulenburg, Kümmell, Bratz u. a. erfolgt, in denen Fremdkörper, zumeist Projektile, im Innern des Schädels konstatiert wurden.

Bisher haben die so gemachten Beobachtungen auf dem Gebiete der Gehirndiagnostik keine besonderen Fortschritte angebahnt, jedoch konnten gegebenen Falls für die Gehirnlokalisation Schlüsse gezogen werden. So im Fall von Henschen (Mitteilung aus den Grenzgebieten etc. III. 1898). Demgegenüber bin ich in der Lage, über einen Fall von Rückenmarkverletzung durch ein Geschoss zu berichten, in welchem das im Halsmark liegende Geschoss den Sitz einer noch vorhandenen Lähmung anzeigt, und so die aus den Symptomen hergeleitete Lokaldiagnose durch direkte Beobachtung an Lebenden kontrolliert werden kann.

Die Geschichte des Kranken ist folgende:

Der 38-jährige Schuhmacher O. G. wurde am 14. Dezember 1895 durch einen Schuss vermittelst einer Pistole aus 30 cm von vorn in den Hals geschossen. Die Kugel drang oberhalb des Hemdkragens ein, und es wurde der Mann, der nach einigen Augenblicken, in denen er, wie er sich jetzt noch erinnert, deutlich die Pistole rauchen sah, bewusstlos und zwar etwa 4 Stunden lang. Beim Erwachen fühlte er starkes Kältegefühl und Steifigkeit im ganzen Körper, nur der Kopf war völlig frei. Im Nacken bestanden heftige Schmerzen, so dass ihm das Liegen auf dem Rücken fast unerträglich war. Für die nächste Zeit war er bettlägerig und fast völlig bewegungslos. Ausser Kopf und Hals waren sämtliche Muskeln des Körpers gelähmt, nur die Zehen und Finger der rechten Seite konnte er, wenn auch ohne Kraft, in ganz geringem Grade bewegen, was er soviel wie möglich that, in dem Glauben, dass dieses für seine Besserung förderlich sei. Der Stuhlgang erfolgte nur auf Klystiere und 14 Tage lang wurde der Urin nur vermittelst Katheterismus entleert. Die Beweglichkeit im rechten Arm und Bein schritt allmählich voran, nach 10 Wochen konnte er mit der rechten Hand den Mund erreichen, das rechte Bein besserte sich schneller als das linke, welches er heute noch etwas nachschleppt. Seit $1^1/_2$ Jahren ist das linke Bein auch fast gut. Ausser dem geringen Nachschleppen dieses Beines klagt er jetzt noch über grosse Schwäche und Bewegungsbehinderung im linken Arme. Auch will er seit der Verletzung eine eigentümliche Gefühlsstörung haben, die darin besteht, dass er fasst an der ganzen Körperoberfläche mit Ausnahme des Gesichts und Halses, bei Berührung mit kalten Gegenständen ein eigentümlich prickelndes Gefühl, als wenn er elektrisiert würde, verspürt. Berührung von warmen und kalten Gegenständen kann er gut unterscheiden. Überhaupt bestand nie Gefühllosigkeit. Urinentleerung und Stuhlgang sind jetzt ganz normal, es traten niemals Krämpfe in den Muskeln auf. Sein Befinden ist, abgesehen von der Lähmung des linken Armes und der geringen Steifigkeit seines linken Beines, ein vollständig gutes.

---

[1]) Nach einem Vortrag, gehalten auf der 70. Versammlung deutscher Naturforscher und Ärzte in Düsseldorf in der kombinierten Sitzung der Abteilungen für innere Medizin und Neurologie.

Die Körperuntersuchung ergiebt weder an den Pupillen, noch sonst am Kopfe irgend eine Abnormität. Die Zunge wird gerade herausgestreckt, zeigt keinerlei Lähmung oder Atrophie, die Halsmuskeln funktionieren normal. Die Zwerchfellbewegung ist beiderseits ausgiebig und gleichmässig. 3 cm links neben der Spitze des Schildknorpels, 7 cm oberhalb des Sternoklavikulargelenkes ist eine fast unmerkliche, linsengrosse, sehr wenig eingezogene Narbe, die sich etwas derber anfühlt als die umgebende Haut.

Die inneren Organe sind normal. Die Wirbelsäule ist auf Beklopfen nicht schmerzhaft. Während der rechte Arm ganz normal ist, ist der linke in seiner Bewegung sehr beschränkt, derselbe ist dünner als der rechte, doch ist die Muskulatur nicht etwa atrophisch. Die Prüfung der aktiven Bewegung ergiebt eine gute Funktion des M. Cucullaris. Der linke Arm kann noch ein Minimum vor- und seitwärts erhoben werden, dabei tritt starke Auswärtsdrehung der Schulterblattspitze ein. Passiv kann man den Arm fast bis zur Vertikalen erheben, dabei hört und fühlt man Knarren im Schultergelenk, Drehbewegungen im Schultergelenk sind mit einiger Kraft nur im Sinne der Einwärtsdrehung möglich. Die Beugung des Ellbogengelenks geschieht mit geringer Kraft, die Streckung ist etwas kräftiger. Die Supination und Pronation ist sehr geschwächt, ebenso ist der Schluss der Hand sehr schwach. (Dynamometer 15 kg).

Die Streckung der Finger gelingt ziemlich gut, aber die Finger strecken sich nicht gleichmässig, der Zeigefinger bleibt öfter zurück, und bei angestrengten Streckbewegungen zeigen sich Mitbewegungen am Daumen im Sinne der Beugung; diese Mitbewegung tritt beim Öffnen der Hand jedesmal auf. Das Spreitzen der Finger ist nur in ganz geringem Masse möglich. Der Daumen kann gut gebeugt und gestreckt werden, doch ist die Opposition geschwächt, die Abduktion unmöglich, die Adduktion möglich. Beugung und Streckung des Handgelenkes ist weniger ausgiebig als rechts, Ab- und Adduktion fast aufgehoben. Störung des Tastgefühls und der Lokalisation, sowie des Schmerzgefühls sind nicht aufzufinden. Das stereognostische Vermögen ist zwar erhalten, doch nicht so sicher wie rechts. Am Rumpfe besteht überall die in der Anamnese geschilderte eigentümliche Parästhesie gegen Kälte. Bei der Berührung mit einem mit kaltem Wasser gefüllten Reagensglase giebt er jedesmal an, neben dem Kältegefühl noch ein besonderes Prickeln zu verspüren. Die Sehnenreflexe an den Armen sind sehr gesteigert, namentlich links, die Beine sind gut beweglich, aktiv und passiv in allen Gelenken, aber die Kraft ist geringer, als man bei einem gesunden Menschen voraussetzt. Gefühlsstörungen sind nicht zu konstatieren, Kniereflexe sind beiderseits sehr lebhaft, ebenso die Achillessehnenreflexe, links ist Fussklonus angedeutet. Die Hautreflexe, Plantarreflexe, Cremastarreflexe und Bauchdeckenreflexe sind nicht abgeschwächt aber auch nicht gesteigert.

Bei der radioskopischen Untersuchung erblickt man auf dem Leuchtschirm, zwar nur schwach angedeutet, in der Höhe des 4. Brustwirbels den etwa erbsengrossen Schatten eines Fremdkörpers, der vollständig gerundet ist. Derselbe liegt in der Höhe des 4. Halswirbels und zwar etwas links von der Mittellinie. Bei der seitlichen Durchleuchtung erkennt man, dass der Schatten im Wirbelkanal vor dem Dornfortsatz liegt. Die elektrische Untersuchung der Nerven und Muskeln auch des linken Armes, ergab normale Verhältnisse.

Was die Untersuchung auf dem Leuchtschirm nur wenig deutlich erkennen lässt, wird durch die Photographie zur Gewissheit erhoben. (Siehe Abbildung 1 u. 2). Man erkennt hier sehr deutlich die Lage des Geschosses in der Höhe des 4. Halswirbels.

Es ergiebt sich also aus der Untersuchung dieses Falles, dass ein von vorn nach hinten die Weichteile des ganzen Halses durchdringendes Geschoss, ohne Verletzung irgend eines lebenswichtigen Organes, in der Wirbelsäule und zwar innerhalb des Wirbelkanals stecken geblieben ist. Dasselbe machte zunächst fast vollständige Lähmung aller 4 Extremitäten, die sich nachher soweit besserte, dass heute nur noch eine Lähmung oder Schwächung bestimmter Muskelgruppen im linken Arm übrig geblieben ist. Am meisten gelähmt ist der Deltoideus,

nächst dem der Biceps; der Supra- und Infraspinatus sind ebenfalls stark geschwächt, sodann sind die Flexoren und Strecker der Hände, sowie der Abductor Brevis des Daumenballens und der Opponens geschwächt.

Wir haben also speciell eine Lähmung, welche sich auf verschiedene Nerven am Arm erstreckt und besonders im Gebiete des N. Axillaris, N. subscapularis und auch im Gebiete des Medianus und Musculo cutaneus lokalisiert ist, aber auch die anderen Nerven am Arme nicht intakt lässt. Es ist also hier eine Lähmung, die einen grossen Teil des aus den 4 unteren Halsnerven entspringenden Plexus brachialis umfasst und zwar handelt es sich hier um ein Läsion nur der motorischen Sphäre. Das Gebiet der oberen 4 Halsnerven ist völlig intakt. Wir müssen annehmen, dass die Kugel die vordere motorische Wurzel in der Höhe des 4. Halswirbels mehr oder weniger lädiert hat. Jedenfalls ist eine völlige Durchschneidung wegen Mangel von Entartungsreaktion unwahrscheinlich. Nebenbei ist auch vorzugsweise, sei es durch das Geschoss, sei es durch eine Blutung, eine Kompression des Seitenstranges und im Anfang wohl des ganzen Rückenmarks herbeigeführt. Wenngleich die weitausgedehnte, anfängliche Lähmung einen sicheren Schluss auf die an der Läsionsstelle gelegenen Funktionen nicht zulässt, so lässt sich doch jetzt, nachdem alle Fernwirkungen aufgehoben sind, aus den Überbleibseln der Lähmung erkennen, welche Teile des Plexus Bachialis vornehmlich der getroffenen Partie des Rückenmarkes ihren Ursprung verdanken. Die Stelle der Läsion befindet sich an der Grenze die den plexus cervicalis vom plexus brachialis scheidet. Es sind demnach die Störungen im Arm vorzugsweise auf die durch Compression motor. Fasern des Seitenstrangs oberhalb ihres Eintritts in die graue Substanz entstandene Leitungsunterbrechung zurückzuführen. Damit stimmt am besten das klinische Bild. Interessant ist das Auftreten von Mitbewegungen im Daumen im Sinne der Beugung bei Streckbewegung der übrigen Finger.

Ein zweiter Fall bietet gegenüber den vorhin erwähnten Schädelverletzungen und diesem Fall von Rückenmarkverletzung die Lähmung eines peripheren Nerven durch einen eingedrungenen Fremdkörper dar.

Der jetzt 38-jährige Blechschmied F. H. wurde im Jahre 1894 im rechten Handgelenk durch ein abspringendes Stück eines Niethammers verletzt und schreibt jener Verletzung die noch jetzt bestehende Lähmung an der rechten Hand zu. Er habe in der Hand das Gefühl von Müdigkeit, die Hand ist kraftlos und schmerzt häufig in der Kälte. Die Finger konnten nicht vollständig gestreckt werden, auch habe er, namentlich an der Kleinfingerseite der Hand und des Armes, ganz taubes Gefühl. Wenn man die rechte Hand des sonst im übrigen ganz gesunden Mannes betrachtet, so bemerkt man, dass die zwischen dem Handwurzelknochen gelegenen Spatien stark eingesunken sind. Die Haut der Hand ist feucht, bläulich verfärbt und leicht blutend. Man bemerkt 6 cm oberhalb der Handwurzel eine 1,5 cm lange Narbe, dieselbe ist auf Druck etwas empfindlich, jedoch fühlt man keine abnorme Resistenz unter derselben. Die M. der Schulter und des Ellbogengelenks funktionieren normal, ebenso kann das Handgelenk normal bewegt werden. Der Händedruck beträgt am Dynamometer gemessen, rechts 26, links 55 kg, die Finger können nicht vollständig gestreckt werden, namentlich der 4. und 5. Finger bleibt bei der Streckung zurück. Das Spreizen der Finger geht gut, ebenso die Abduction resp. Adduction und Flexion des Daumens, doch nicht die Opposition. Die Daumenkuppe kann nicht mit der Kuppe des kleinen Fingers zusammengebracht werden. Das Tastgefühl für feine Berührungen in dem 4. und 5. Finger ist sehr herabgesetzt, ebenso an der Ulnarhälfte der Hand und des Vorderarmes bis zum ersten Drittel; auch das Schmerzgefühl ist erheblich herabgesetzt, Nadelstiche werden selbst bei sehr tiefen Stichen nicht als schmerzhaft empfunden. Auch die Temperaturempfindung ist herabgesetzt. Die Sehnenreflexe an der Handwurzel sind erhalten, die elektrische Untersuchung ergab weder am Daumenballen, noch am Kleinfingerballen Entartungsreaktion.

Der Fall war im Jahre 1894 bereits infolge der Unfallverletzung begutachtet und ist seitdem durch die Hände mehrerer Gutachter gegangen. Der Operateur, welcher die Wunde

behandelte erklärte ausdrücklich, keinen Fremdkörper in derselben vorgefunden zu haben, und auch die übrigen Gutachter erwähnen nicht die Möglichkeit, dass ein Fremdkörper in derselben stecken könnte. Am Leuchtschirm zeigte sich nun mit überraschender Deutlichkeit oberhalb des Handgelenkes auf der Ulna liegend, der Schatten eines bohnengrossen Körpers, welcher die Röntgenstrahlen nicht durchlässt und als ein Stück des damals zersprungenen Hammers angesehen werden muss. Dasselbe hat unregelmässige Umrisse und ist jetzt auch bei starker Beugung des Handgelenkes für den tastenden Finger schwach durchzufühlen. Der Fremdkörper liegt, wie auf der Photographie deutlich ersichtlich ist[1]), genau in der Verlaufsrichtung des Nervus Ulnaris, den er komprimiert respektiv lädiert hat. Wäre bei der Verletzung diese Sachlage richtig zu erkennen gewesen, so wäre höchstwahrscheinlich die Verletzung ohne dauernden Nachteil geheilt. Jetzt weigert sich der Mann eine Operation vornehmen zu lassen.

Auch hier haben wir also einen Fall, in welchem die Radioskopie den die Lähmung verursachenden Fremdkörper, sowie den Sitz der Lähmung, nachdem kein anderes Mittel ihn bis dahin erkennen lässt, nachweist. Und wenn auch dieser Fall diagnostisch nicht das Interesse des vorigen beanspruchen kann, so bildet er doch zu dem Thema „Fremdkörper im Gehirn, im Rückenmark“ das ergänzende Glied, „Fremdkörper im oder am peripheren Nerven“ als Ursache einer Lähmung.

Aus dem Röntgenlaboratorium des Bürgerhospitals in Köln.

Die Erhöhung des Vakuums der Röntgenröhren durch den Gebrauch.

Ein Versuch zur Erklärung

von

Dr. **A. Wildt**, Assistenzarzt.

Ist eine Röntgenröhre längere Zeit im Gebrauche, so wird ihr Licht immer durchdringender, das Bild immer kontrastloser, bis es zuletzt für medizinische Zwecke völlig unbrauchbar ist. Gleichzeitig wächst auch der Widerstand der Röhre so, dass die Funken zuletzt den Weg um die Röhre herum oder durch die Sicherheitsfunkenstrecke des Induktors nehmen und die Röhre gar nicht mehr leuchtet. Als Ursache dieser Erscheinung wird allgemein eine durch den Betrieb bedingte Erhöhung des Vakuums der Röhren angenommen.

Um nun die teuren Röhren längere Zeit wirksam zu erhalten, sind verschiedene Wege eingeschlagen worden. Die einen vergrössern den Rauminhalt der Röhre, bez. der Glaskugel. Es wird alsdann bei gleicher Höhe des Vakuums doch relativ mehr Luft eingeschlossen und dadurch die Evakuierung verzögert. Diese Vergrösserung der Glaskugel bringt jedoch den Übelstand mit sich, dass die von der Glaswand der Röhre ausgehenden Nebenstrahlen das Bild unscharf machen. Daher hat Walter (Fortschritte auf dem Gebiete der Röntgenstrahlen, Heft 2 und 3) mit gutem Erfolge die Abblendung dieser Seitenstrahlen durch Vorsetzen einer Bleiblende empfohlen.

Andere bringen seitlich an der Röhre einen Glasbehälter mit einer Substanz an, welche beim Erwärmen Gas abgiebt; man kann also durch Erhitzen dieser Substanz jederzeit das Vakuum heruntersetzen.

Was ist nun der Grund dieser Erhöhung des Vakuums der Röntgenröhren durch den Gebrauch? Es ist kein Zweifel, das in den Röhren eingeschlossene geringe Quantum Luft kann dieselben nicht verlassen, wo bleibt also dasselbe?

Es besteht die Luft zu etwa 21% aus Sauerstoff. Wird nun der Platinspiegel der Röhre beim Gebrauche heiss, oder, was auch bei aller Sorgfalt nicht immer vermeidbar sein dürfte, glühend, so wird der, durch den Einfluss der elektrischen Entladungen noch dazu aktiv

[1]) cf. Taf. VIII, Fig. 3.

werdende Sauerstoff sich mit dem Platin verbinden. Es erhöht sich also alsdann das Vakuum der Röhre durch den Ausfall des Sauerstoffs um etwa $^1/_5$, und zur Erregung der Röhre gehören schon Funken von bedeutend grösserer Länge, als vordem. Diesem Umstande lässt sich nun leicht dadurch begegnen, dass man stets Röhren von bedeutend geringerer Funkenlänge wählt, als womit man zu arbeiten gedenkt, wie dies ja auch allgemein üblich ist.

Bei längerem Gebrauche steigt das Vakuum der Röhre jedoch noch weiter. Zur Erklärung möchte ich nun folgendes Experiment heranziehen.

Leitet man den Strom des Induktors einige Augenblicke in umgekehrter Richtung durch eine Röntgenröhre, macht also die Anode zur Kathode, so findet man bei späterer, richtiger Schaltung das Licht der Röhre bedeutend durchdringender, die Röhre ist „härter" geworden. Was also im Gebrauche nur langsam erfolgt, hat man hier in einigen Augenblicken herbeigeführt. Für beides lässt sich nun eine gemeinsame Ursache finden.

Die Induktionsströme sind Wechselströme, und was wir Anode und Kathode nennen, bezieht sich nur auf den weit überwiegenden Öffnungsstrom. Der Schliessungsstrom ist dem fast nur in Betracht kommenden Öffnungsstrom entgegengesetzt, macht also für einen Augenblick die Anode zur Kathode, d. i. er hat dieselbe Wirkung, wodurch wir eben im Experiment ein rasches Härterwerden der Röhre erzielten. Der Schliessungsstrom ist demnach die Ursache der Erhöhung des Vakuums. Da derselbe nur schwach ist, so wird durch seine Wirkung das Hartwerden der Röhren im Gebrauche auch nur langsam, aber unausbleiblich erfolgen.

Wie kann man sich nun die Wirkung dieser entgegengesetzten Ströme erklären? Gouy (Referat von Dollinger: Bericht über die Arbeiten auf dem Gebiete der Röntgenstrahlen in Frankreich. Fortschritte der Röntgenstrahlen, Heft 4) nahm wahr, dass die als Antikathode dienende Glaswand einer abgenutzten Röhre ein milchiges Aussehen angenommen hatte; er erhitzte die Stelle mit dem Gebläse und sah nun aus dem weichgewordenen Glase Gasblasen austreten.

In den gebräuchlichen Röntgenröhren dient nun der Platinspiegel als Anode, entweder allein, oder es ist noch eine Hilfsanode angebracht, welche mit dem Platinspiegel leitend verbunden werden kann. In dem Augenblicke nun, wo der Schliessungsstrom auftritt, wird der Platinspiegel zur Kathode, und da die Kathodenstrahlen nahezu senkrecht von ihm ausgehen, die Glaswand der Röhre zur Antikathode. Wir haben dieselben Verhältnisse, wie bei der Beobachtung Gouy's, und müssen demnach erwarten, dass das Gas sich an der Glaswand der Röhre, soweit dieselbe die Antikathode des Platinspiegels bildet, also in dem dem Platinspiegel gegenüberliegenden Teile festsetzt. Gouy's Beobachtung wurde nach Dollinger (ibidem) von den Anhängern der „Bombardementstheorie" der Kathodenstrahlen als wichtige Stütze ihrer Auffassung angesehen; sind nun wirklich die Kathodenstrahlen ein Strom materieller, von der Kathode abgeschleuderter Teilchen, so liesse sich vielleicht auch die Entstehung des Platinbelags auf der dem Platinspiegel zugewandten Innenseite der Röhre auf diese Weise erklären. Wird nun neben dem Platinspiegel gleichzeitig die Hilfsanode verwendet, so wird ein Teil des Gases nach der Umgebung der Kathode getrieben werden.

Gouy's Beobachtung giebt uns nun auch schon das Mittel an, die Gase wieder in das Innere der Röhre zu treiben. Man muss die Glaswand der Röhre stark erhitzen und zwar hauptsächlich in dem dem Platinspiegel gegenüberliegenden Teile und eventuell auch in der Umgebung der Kathode. Sämtliches Gas wird man nun zwar kaum dadurch freimachen können, wie ja auch Gouy fand, dass Gas aus dem weichgewordenan Glase austrat. Vollständig lässt sich also auch auf diesem Wege das Unbrauchbarwerden der Röhren nicht verhüten. Natürlicherweise können nur Röhren mit starker Glaswand, z. B. die von Reiniger, Gebbert und Schall; Gundelach u. s. w. ein so starkes Erhitzen ertragen, dünnwandige Röhren, wie die von Müller oder von Siemens und Halske werden dabei vom äusseren Luftdruck eingedrückt und zerstört. Man muss ferner sorgfältig darauf bedacht sein, beim Erhitzen mit der Flamme den Polösen nicht zu nahe zu kommen, da sonst die Kittmasse, mit welcher diese

Osen an der Glaswand befestigt sind, weich wird, die Ösen sich verschieben und alsdann eventuell auch die beste Röhre unbrauchbar wird.

Indem ich nun nur Röhren für 15 bis 20 cm Funkenlänge für unseren 40 cm-Induktor gebrauchte und dieselben von Zeit zu Zeit stark erhitzte, habe ich solche Röhren mehrere Monate hindurch täglich stundenlang gebrauchen können. Auch lässt sich auf die beschriebene Weise eine Regulierung der einfachen Röhren ohne besondere Regulationsvorrichtung, wie sie meist im Gebrauch sind, erreichen. Wünscht man nämlich ein kontrastreiches Bild, so erhitzt man die Röhre, ist dagegen ein durchdringendes Licht vonnöten, so erhöht man das Vakuum der Röhre dadurch, dass man den Strom in der umgekehrten Richtung eine kurze Zeit durch die Röhre leitet.

Über einen Universal-Durchleuchtungsschirm.

Von

Dr. **Kratzenstein** in Frankfurt a/M.

Die günstigen Erfahrungen, die man mit dem biegsamen Durchleuchtungsschirm gemacht hat und die durch v. Ziemssen auf dem letzten Kongress für innere Medizin besondere Erwähnung fanden, liessen die Anschaffung eines solchen für alle Interessenten dringend wünschenswert erscheinen. Da auch der Schreiber dieser Zeilen, mit der Einrichtung eines Röntgenlaboratoriums beschäftigt, sich vor die „Schirmfrage" (fester oder biegsamer Schirm) gestellt sah, so suchte er in Prospekten unserer ersten Firmen nach einer möglichst praktischen Kombination, ohne eine solche zu finden. Er wandte sich nun dieserhalb mit bestimmten Vorschlägen an Herrn Dr. Max Levy, Berlin. Nach verschiedenen Versuchen hat Herr Levy dem Verfasser einen Fluorescenzschirm konstruiert, der in sehr praktischer Weise alle Vorzüge in sich vereinigt. Derselbe besteht aus 2 Teilen, dem biegsamen Schirm und der rahmenartigen Kassette zur Aufnahme desselben. Diese Kassette ist auf der Rückseite abklappbar, mit gut durchlässigem schwarzen Karton überzogen. Der Schirm selbst kann an den 4 Ecken mit kleinen, in Metall gefassten Löchern versehen werden, welche es ermöglichen, vermittels eingezogener Bänder denselben (ev. mit einer gleich grossen ebenso ausgestatteten Celluloidplatte) am Körper zu befestigen. Der Schirm kann daher entweder als biegsamer, oder nach Einlegen in die Kassette, wie ein gewöhnlicher fester Schirm benutzt werden, ist also gleichsam als Universaldurchleuchtungsschirm anzusehen. Die Wirkung der Schirme wird durch diese neue Anordnung natürlich in keiner Weise beeinträchtigt.

Ordnet man diesen Universalfluorescenzschirm in einem Fluoroskop herausnehmbar an, so hat man durch diese Kombination gleichzeitig zur Verfügung

1. einen biegsamen Durchleuchtschirm, 2. einen festen Durchleuchtschirm, 3. ein Fluoroskop.

Zweiter Bericht über die Arbeiten auf dem Gebiete der Röntgenstrahlen in Frankreich.

1. Juli 1897 bis 1. April 1898.

Von

Dr. **F. Dollinger** in Strassburg i. E.

(Schluss.)

Von den vielen Nutzanwendungen, welche die Chirurgie des Knochensystems aus den Röntgenstrahlen gewonnen hat, und deren Beschreibung uns vorliegt, seien einige aufgezählt. Destot (82) hatte verschiedentlich Gelegenheit zu beobachten, dass der Callus eines regelrecht geheilten Knochenbruches für die Strahlen zuweilen durchlässig ist und bleibt; so sah er in einem Fall, wo ein gewucherter,

missgestalteter Callus einen blutigen Eingriff erheischte, dass die callöse Knochenmasse kein Schattenbild lieferte; die operativ entfernte Knochensubstanz unterschied sich gleichwohl weder chemisch noch mikroskopisch von normalen für die Strahlen wenig durchlässigen Knochengebilden. Aus demselben Grunde imponierte in einem anderen Falle eine alte, längst geheilte Vorderarmfraktur als frischer Ulnabruch. Andrerseits liefern manche Fälle von Pseudarthrose einen überall undurchsichtigen Callus. Destot weiss keine befriedigende Erklärung für diese merkwürdigen Abweichungen, die vielleicht ein Gegenstück zu der Thatsache bilden, dass die Gichtknoten die Strahlen durchtreten lassen, während die chemisch gleichartigen Uratconcremente oft undurchlässig sind.

Derselbe Autor (46, 59) beschäftigte sich eingehend mit der Talusfraktur und glaubt auf Grund seiner aktinographischen Erfahrungen behaupten zu können, dass diese Fraktur sowohl selbständig als auch gepaart mit anderen Knochenverletzungen des Fusses häufiger vorkomme, als man annimmt, weil sie oft unerkannt bleibe. Als Gegenstück hierzu bezeichnet er (81) die Erscheinungen an der Handwurzel, an der isolierte Frakturen einzelner Knochen, so namentlich des os multangulum majus und des naviculare, oft für einfache Distorsion gehalten werden, und von der einzelne Knochen bei typischer Radiusfraktur fast immer mitgebrochen werden. — Arnal (77) beschrieb eine spontane Verschiebung des os triangulare und des pisiforme. — Ducoudray veröffentlichte (84) einen Fall von Fraktur des unteren Endes des Humerus ganz nahe am Ellbogengelenk bei einem Kinde; eine für gelungen gehaltene Reposition erwies sich bei der Durchleuchtung als unvollkommen.

Leray (69) bediente sich der Strahlen mit bestem Erfolge zur Diagnostik und zur Kontrolle in der Therapie der Verrenkungen. Dubar (45) zog die Aktinographie heran, um das anatomische Ergebnis einer sechs Jahre zuvor ausgeführten plastischen Ersatzoperation der Handwurzelknochen zu prüfen: Bei einem zehnjährigen Mädchen waren infolge tuberkulöser Erkrankung mehrere Carpusknochen entfernt und durch Knochenstückchen, für die der Oberschenkel eines ganz jungen Hundes herhalten musste, ersetzt worden. Es war schnelle Heilung eingetreten und ein guter funktioneller Erfolg erzielt worden. Die nunmehr vorgenommene Durchleuchtung ergab, dass die eingesetzten Stückchen nicht verschwunden waren, wobei man freilich im Ungewissen blieb, ob die einst eingesetzten Stücke des Hundeknochens weitergelebt und sich dem menschlichen Träger einfach einverleibt hatten, oder ob die transplantierten Fragmente resorbiert worden waren und gleichsam als Form für neugebildete menschliche Knochensubstanz gedient hatten. — Bourgade (67) nahm das Aktinogramm eines Fusses auf, von dessen Wurzel und hinterem Teil nur der Calcaneus und die Rückseite des Talus, sowie der vordere Teil der Metatarsusknochen deutliche Schattenbilder gaben, dagegen sämtliche dazwischenliegenden Gebilde infolge tuberkulöser Einschmelzung einen helleren verwischten Flecken ergaben. Der Autor macht jedoch darauf aufmerksam, dass oft auch auf den Aktinogrammen des normalen Fusses die vordere Tarsusknochenreihe verwischt erscheine, und man daher mehrere Aufnahmen bei verschiedener Beleuchtung und mit wechselnder Expositionsdauer herstellen müsse, bevor man bei der folgenschweren Diagnose der kariösen Erkrankung stehen bleiben dürfe.

Auch die zahnärztliche Technik lässt es sich nicht nehmen, dem Röntgenapparate einen Platz in ihrem Instrumentarium einzuräumen. Ein Artikel von Bouvet (89) giebt Aufschlüsse über die mannigfachen Anwendungen, die jetzt schon spruchreif sind und solche, die einer nahen Zukunft vorbehalten bleiben. Von grossem Wert ist dabei der Umstand, dass das dichtere Zahngewebe für die Strahlen weit undurchlässiger ist als die dünnen spongiösen Knochenteile der Alveolen, sodass das Aktinogramm ein ganz deutliches Schattenbild der Zähne liefert. Störend dagegen ist, dass die von der Seite aufgenommenen Bilder der Zahnreihen doppelt sind, da ein Aufeinanderliegen zweier Zähneschatten zu stande kommt; eine gewisse Abhilfe lässt sich durch geeignete Stellung des Patienten schaffen oder auch dadurch, dass man einen Film von zweckentsprechender Grösse und Gestalt im Innern der Mundhöhle anbringt. Gute Dienste sind von dem Röntgenverfahren zu erwarten zur genauen Bestimmung der Lage und Grösse von Zahnwurzeln, die zu Komplikationen (Abscessen, Fisteln) Veranlassung gegeben; auch lassen sich Cementhypertrophieen (Odontom), sowie der Inhalt follukulärer Cysten auf diese Weise feststellen. Wertvoll ist auch die Methode für die Untersuchung der so oft abnormen Weisheitszähne, ferner in den Fällen von Regelwidrigkeiten des Ausbruchs der Milchzähne sowohl als der bleibenden Zähne, für deren erfolgreiche Behandlung eine frühzeitige Diagnose besonders erwünscht ist. Ein derartiger Fall ist von Saissine (78) beschrieben.

Für die Untersuchung von Körperhöhlen ist es von Nutzen, die Strahlenquelle in das Innere des Körperteils einzuführen. Die Verwirklichung dieses Gedankens versuchte Bouchacourt (79), der eine eigens zu diesem Zwecke verfertigte kleine Vakuumröhre, die er mit der Influenzmaschine in Thätigkeit setzte, unter dem Schutze eines Holzspekulums in die Vagina einführte und daselbst längere Zeit arbeiten liess, sodass er ein deutliches Bild der Symphyse erhielt, ohne dass die Patientinnen irgend welche Belästigung empfunden hätten. Vielleicht gelingt es bald, ein ähnliches Verfahren für innere Körperhöhlen anzuwenden.

Die innere Medizin fährt ebenfalls in steigendem Masse fort, die Röntgenstrahlen den

Bedürfnissen der Diagnostik dienstbar zu machen. Wir finden mehrere interessante Fälle verzeichnet, in denen die Beziehungen zwischen manchen Nervenkrankheiten und eigentümlichen Wachstumsstörungen des Knochensystems aufgeklärt werden konnten. Achard und Léopold-Lévi (41) studierten diese Beziehungen in der Kinderlähmung; sie stellten fest, dass die Entwickelungshemmung der Röhrenknochen hauptsächlich in der Richtung der Breite und Dicke auffallend ist, während das Längenwachstum weniger beeinträchtigt erscheint als die Messung der Glieder erwarten lässt; denn bei der Längenabnahme der Glieder spielen auch die Verkrümmungen der Knochen und die Verkürzungen der Sehnen eine Rolle. — Bei der Durchleuchtung der Hand bei Syringomyelie sah Renaut (54), dass die cylinder- oder kegelförmige Missgestaltung der Finger lediglich auf Veränderungen in den Weichteilen beruhen, während die Knochen normal erscheinen, eine Thatsache, die für die Differentialdiagnose gegenüber manchen Fällen von chronischem Rheumatismus von Bedeutung sein kann. — Raymond und Janet (55) beschrieben eine bei einer Epileptischen beobachtete Missbildung der Hand, durch welche die Hand die Gestalt einer Hummerschere annimmt: es besteht scheinbar nur der Daumen und ein dicker zweiter Finger, der, wie die Durchleuchtung lehrt, eine auf die Weichteile beschränkte Verlötung des Zeige- und Mittelfingers darstellt. Diese Missbildung war, wie häufig, erblich und zeigte sich vergesellschaftet mit asymmetrischen Bau beider Körperhälften. — Gilbert, Garnier und Poupinel (62) veröffentlichten einen Fall von Akromegalie, die einen 42jährigen Mann betraf und im Alter von 29 Jahren begonnen hatte. Die Hypertrophie erstreckt sich, wie die Durchleuchtung ergab, bei dieser Krankheit nicht nur auf die Knochen, sondern in noch höherem Masse auf die Weichteile; an den langen Knochen ist die Hypertrophie in allen Richtungen ausgesprochen, am deutlichsten an den Epiphysen. Die aktinoskopische Untersuchung des Thorax zeigt über dem Herzkegel einen Schatten, der wahrscheinlich von einer abnorm entwickelten Thymusdrüse herrührt. — Gasne und Londe (86) konnten bei einem an Myxödem erkrankten 19jährigen Patienten, der ursprünglich nur 103 cm Höhe mass, mittels der Röntgenstrahlen die Erfolge der Thyreoidea-Behandlung wahrnehmen. Innerhalb vier Monaten nahm die Länge um 4 cm zu, und die Verknöcherungsvorgänge machten beträchtliche Fortschritte.

Über die Durchleuchtung der Atmungswerkzeuge zu diagnostischen Zwecken erwähnen wir Beiträge von Garrigou (50), Bergonié-Carrière (51) und Kelsch-Boinon (53). Die letzteren verwendeten mit Erfolg die Röntgenstrahlen für die Frühdiagnose der Lungenschwindsucht mit Ausschluss aller Fälle, in welchen durch die bisherigen Methoden die Diagnose mit Sicherheit zu stellen war; der Hauptzweck der beiden Forscher bestand darin, feste Anhaltspunkte für die Rekrutenuntersuchung zu gewinnen.

Bergonié und Carrière (51) stellten vergleichende Untersuchungen an zwischen den Ergebnissen der gewöhnlichen diagnostischen Hilfsmittel und denen der Durchleuchtung bei pleuritischen Ergüssen. Ihre Schlüsse verdienen wiedergegeben zu werden:

In den meisten Fällen fielen die Schattengrenzen mit den Dämpfungsgrenzen zusammen; Abweichungen wurden in zwei Fällen festgestellt, bei denen die Obduktion später das Vorhandensein von Pleuraverwachsungen ergab. Deutlich auf dem Schirme sichtbar waren die Veränderungen des Standes des Flüssigkeitsspiegels, wenn die Lage des Patienten gewechselt wurde; die Succussio Hyppocratis dagegen zeigte keine Bewegung der Flüssigkeit.

Die eitrigen Ergüsse schienen weniger dunkle Schatten zu geben als die serösen. Bei linksseitigen Exsudaten konnte zuweilen in der Höhe des Mediastinums eine mit der Atmung sich bewegende dunkle Zone beobachtet werden. Einige Male sah man Bewegungen des Herzens während der Atmung, sowie Bewegungen, die vom Herzen der Flüssigkeit mitgeteilt wurden; jedoch erwies sich die Untersuchung mit dem Leuchtschirm als nicht genügend zur genauen Feststellung der Lageveränderungen des Herzens, dagegen giebt dieselbe wertvolle Aufschlüsse über den Zustand der Lunge oberhalb des Ergusses.

Garrigou (90) benutzte die Röntgenstrahlen zur Untersuchung des Herzens und gewann angeblich auf diese Weise bessere Anhaltspunkte für die Anzeichen oder Gegenanzeichen in der Balneotherapie. — Doyen (43) bestimmte den Sitz und die Gestalt einer Ösophaguserweiterung dadurch, dass er an die Spitze einer Gummisonde einen dünnwandigen Gummicondom befestigte, denselben mit Quecksilber füllte, in die Speiseröhre einführte und nun ein Aktinogramm aufnahm.

Ein Bild des Beckens eines fünfjährigen Kindes, das Brun herstellte (60), zeigte in der Mitte einen schwarzen Flecken, der durch einen Blasenstein bedingt war.

Die Anwendungen der Röntgenstrahlen in der gerichtlichen Medizin haben eine zusammenfassende Darstellung erfahren (94), die dem Studium des Ref. aber nicht zugänglich war.

Die Mitteilungen über therapeutische Erfolge des Röntgenverfahrens sind immer noch dünn gesäet: die Tuberkulose ist die einzige Krankheit, die zu ernstlichen Versuchen einzuladen scheint. Die Erfolge sind wohl nicht glänzend, in einzelnen Fällen immerhin unleugbar. Kirmisson (64) berichtet über eine tuberkulöse Erkrankung der Handwurzel, die durch eine $2^1/_2$ Monate lang fortgesetzte Bestrahlung (10 Minuten lange tägliche Sitzungen) erheblich gebessert, durch nachfolgende elastische Kompression dann vollständig geheilt wurde. — Bergonié und Mongour (40) teilen folgende Ergebnisse mit: In zwei Fällen von akuter Phthise bei Individuen, die auch sonst infolge schlechter Ernährung und Alkohol-

missbrauches heruntergekommen waren, war der Erfolg ein völlig negativer. Bei schleichend verlaufender Lungentuberkulose war die Behandlung in einem Falle ohnmächtig, in einem zweiten trat schnelle Besserung des Allgemeinzustandes, sowie Hebung der Kräfte und Zunahme des Appetits ein, während der lokale Prozess unverändert blieb. Ein dritter Fall wurde örtlich und allgemein während des ersten Monates günstig beeinflusst, dann aber stellten sich schwere Verdauungsstörungen ein, die eine Verschlimmerung im Gefolge hatten. Die Autoren schliessen aus ihren Erfahrungen, dass weitere Versuche unternommen zu werden verdienen. Eine Beseitigung oder Mengenabnahme der Bazillen wurde nie erreicht, und es findet wahrscheinlich keine spezifische Wirkung gegen die Bakterien statt; wohl aber kann man annehmen, dass die Strahlen das Lungenparenchym in den Stand setzen, den Kampf gegen die Parasiten erfolgreicher zu bestehen; möglicherweise wird die Phagocytose begünstigt.

Zum Schlusse einige wenige Vorschläge, deren Gegenstand dem Gebiete der Heilkunde fern liegt. Radiguet (11) und Mitour (80) sind bestrebt, mit Hilfe der Röntgenstrahlen die Metalle auf ihre Reinheit zu prüfen. Perrin (92) erhofft für die Zukunft eine praktische Verwendung der Röntgenstrahlen, die auf die von ihm so eifrig erforschten elektrischen Eigenschaften derselben begründet wäre. Wir können es uns nicht versagen, den Schluss seiner schon besprochenen Schrift hier anzuführen: Eine Eigenschaft der Röntgenstrahlen, heisst es daselbst, besteht in der Erzeugung gleich starker Mengen positiver und negativer Elektrizität (Jonisierung) beim Durchtritt durch einen gasförmigen Körper. Diese Jonisierung nimmt, wenn die Röntgenstrahlen innerhalb des Gases einen metallischen Körper treffen, an Energie zu. Diese Eigenschaft eröffnet neue Aussichten für die Anwendung der Röntgenstrahlen, die man wird dazu benutzen können, um in den Gasen einen Scheidungsvorgang zu bewirken, der vergleichbar wäre dem, den die Elektrolyse für die Salze darstellt. Da höchstwahrscheinlich die Jonisierung eines Gases mit einem Transport von materiellen Teilchen verbunden ist, so wird die Zerlegung von Körpern, die so sehr von den bisher bekannten Elektrolyten verschieden sind, das höchste Interesse darbieten.

So würde die Begründung einer neuen Elektrochemie in Aussicht stehen!

Litteratur.

Über die Eigenschaften und das Wesen der Röntgenstrahlen. Über die Technik ihrer Erzeugung und ihrer Verwertung.

1) D'Arsonval. Rapport sur le prix La Caze décerné à MM. Lénard et Roentgen. Comptes-rendus des séances de l'Académie des Sciences, 10. I. 98.

2) De Metz. La déviation magnétique des rayons cathodiques et des rayons X. Comptes-rendus, 5. VII. 97 und 6. IX. 97.

3) Guggenheimer. Sur les effets actinoélectriques des rayons Roentgen. Ibidem, 5. VII. 97.

4) Blaise et Sambuc. De l'action des rayons X sur le pyocyaneus et la bactéridie charbonneuse. Comptes-rendus et mémoires de la Société de biologie, 10. VII. 97.

5) Imbert et Bertin-Sans. Sur la complexité du faisceau des rayons X. Comptes-rendus, 12. VII. 97.

6) Foveau de Courmelles. Faits d'influence électrique par les tubes de Crookes. Ibidem, 12. VII. 97.

7) Foveau de Courmelles. Actions physiologiques des rayons X et leur mécanisme. Société de biologie, 17. VII. 97 und Archives d'électricité médicale, 15. XI. 97.

8) Tarchanoff. Actions physiologiques des tubes de Crookes à distance. Société de biologie, 17. VII. 97.

9) Balthazard. Sur la pathogénie de l'érythème radiographique. Ibidem.

10) Sagnac. Sur les propriétés des gaz traversés par les rayons X et sur les propriétés des corps luminescents ou photographiques. Comptes-rendus, 19. VII. 97.

11) Radiguet. Une épreuve radiographique démontrant la pénétration des métaux par les rayons Roentgen. Ibidem.

12) Beauregard et Guichard. Action des rayons X sur certains caractères biologiques des microbes. Société de biologie, 24. VII. 97.

13) Sagnac. Sur la transformation des rayons X par les métaux. Comptes-rendus, 26. VII. 97 und 6. XII. 97.

14) Villard. Sur le voile photographique en radiographie. Ibidem, 16. VII. 97.

15) Lecercle. Actions des rayons X sur la température des animaux. Ibidem.

16) Buguet. Actions des tubes de Roentgen derrière les écrans opaques aux rayons X. Ibidem, 16. VIII. 97.

17) Buguet. L'absorption des rayons X. Ibidem, 23. VIII. 97.

18) Porcher. Photographie de l'image fluoroscopique. Ibidem, 30. VIII. 97.

19) De Hemptinne. Action des rayons X sur la luminescence des gaz. Ibidem, 13. IX. 97.

20) Oudin, Barthélemy et Darier. Accidents cutanés causés par les rayons X. Congrès de Moscou. Gazette des hopitaux, 16. IX. 97.

21) Chabaud. Sur le voile photographique en radiographie. Comptes-rendus, 4. X. 97.

22) Lecercle. Action des rayons X sur la chaleur rayonnée par la peau. Ibidem, 18. X. 97.

23) Séguy. Sur un nouveau procédé pour obtenir l'instantanéité en radiographie. Ibidem, 26. X. 97.

24) Séguy et Gundelag. Sur une nouvelle ampoule bi-anodique à phosphorescence rouge. Ibidem.

25) Lecercle. Action des rayons X sur l'évaporation cutanée. Ibidem.

26) Buguet. Sur la dissémination des rayons X: Ibidem, 8. IX. 97.

27) Sagnac. Sur le mécanisme de la décharge des conducteurs frappés par les rayons X. Ibidem, 3. I. 98.

28) Perrin. Décharge par les rayons de Roentgen, effet secondaire. Ibidem, 17. I. 98.

29) Guggenheimer. Nouvelles recherches relatives à l'influence des rayons X sur la distance explosive de l'étincelle électrique. Ibidem, 31. I. 98.

30) Sagnac. Transformation des rayons X par transmission. Ibidem, 7. II. 98.

31) Destot. Diminution du temps de pose en radiographie. Les Rayons X, 12 II. 98.

32) Sagnac. Emission de rayons secondaires par l'air sous l'influence des rayons X. Comptes-rendus, 14. II. 98.

33) Maldiney et Thouvenin. De l'influence des rayons X sur la germination. Ibidem.

34) Bordier. Influence des rayons X sur le phénomène de l'osmose. Ibidem, 21. II. 98.

35) Mitour. Influence statique et rayons X. Les Rayons X, 12. III. 98.

36) Radiguet et Guichard. Condenseur des rayons X. Bulletin de l'Académie de Médecine, 15. III. 98.

37) Sagnac. Caractères de la transformation des rayons X par la matière. Comptes-rendus, 21. III. 98.

38) Foveau de Courmelles. De la visibilité des rayons X par certains jeunes aveugles. Ibidem.

Praktische Anwendungen der Röntgenstrahlen.

39) Roux et Balthazard. Sur les fonctions motrices de l'estomac. Société de biologie, 10. und 24. VII. 97.

40. Bergonié et Mongour. Les rayons X ont-ils une action sur la tuberculose pulmonaire de l'homme? Académie de Médecine, 13. VII. 97.

41. Achard et Léopold-Lévi. Radiographie des os dans la paralysie infantile. Nouvelle Iconographie de la Salpêtrière, 1897, fascicule V.

42) Régnier et Glover. Recherches anatomo-chirurgicales au moyen de la radiographie. Gazette des hôpitaux, 9. IX. 97.

43) Doyen. Application de la radiographie pour déterminer le siège et la forme d'une dilatation oesophagienne. Académie de Médecine, 12. X. 97.

44) Radiguet et Guichard. Radiographies montrant que cette méthode permet de reconnaître la présence de grains de plomb dans l'œil. Académie de Médecine, 16. XI. 97.

45) Dubar. Greffes osseuses hétéroplastiques faites il y a six ans et demi chez une fillette de dix ans dans l'articulation du poignet droit atteinte d'ostéo-arthrite tuberculeuse. Résultat fonctionnel. Photographie radiographique donnant l'état actuel du poignet. Académie de Médecine, 16. XI. 97.

46) Destot. Radiographie d'une fracture isolée de l'astragale. Société nationale de médecine de Lyon, 22. XI. 97.

47) Remy et Contremoulins. Appareil destiné à déterminer d'une manière précise, au moyen des rayons X, la position des projectiles dans le crâne. Remarque de M. Marey. Comptes-rendus, 22. XI. 97.

48) Marey. Extraction des projectiles contenus dans le crâne et dont le siège précis a été déterminé par la méthode de MM. Remy et Contremoulins. Académie de Médecine, 23. XI. 97.

49) Destot et Bérard. Contributions à l'étude des circulations artérielles et veineuses viscérales. Ibidem, 23. XI. 97.

50) Garrigou. Radiographies du thorax. Comptes-rendus, 29. XI. 97.

51) Bergonié et Carrière. Sur quelques résultats comparatifs des méthodes cliniques ordinaires et de l'examen fluoroscopique dans les épanchements pleurétiques. Ibidem, 6. XII. 97.

52) Péan. Sur l'extraction de deux projectiles ayant pénétré dans l'intérieur du crâne. Discussion: Le Dentu. Académie de Médecine, 7. XII. 97.

53) Kelsch et Boinon. Sur le diagnostic précoce des affections tuberculeuses du thorax par la radioscopie. Ibidem, 21. XII. 97.

54) Renaut. Radiographie de la main succulente syringomyéliqué. Ibidem, 28. XII. 97.

55) Raymond et Janet. Malformations des mains „en pince de homard" chez une épileptique. Nouvelle Iconographie de la Salpêtrière, 1897, fascicule VI.

56) Cestan. Hypertrophie congénitale des doigts médius et index de la main gauche. Ibidem.

57) Schwartz. Radiographie ayant permis de retrouver un fragment d'aiguille dans le doigt. Ibidem.

58) Bazy. Radiographie ayant permis de retrouver un fragment d'aiguille dans le doigt. Ibidem.

59) Destot. Fractures de l'astragale. Société des Sciences médicales de Lyon, 12. I. 98.

60) Brun. Radiographie du bassin d'un enfant de cinq ans. Société de chirurgie, 19. I. 98.

61) Bouchard. L'ampliation de l'oreillette droite du cœur pendant l'inspiration, démontrée par la radioscopie. Comptes-rendus, 24. I. 98 und Société de biologie, 22. I. 98.

62) Gilbert, Garnier et Poupinel. Etude

d'un cas d'acromégalie à l'aide des rayons de Roentgen. Société de biologie, 29. I. 98.

63) Morize. Sur un nouveau procédé de détermination de la position des corps étrangers par la radiographie. Comptes-rendus, 31. I. 98.

64) Kirmisson. Ostéo-arthrite tuberculeuse du poignet guérie par l'emploi des rayons de Roentgen. Société de chirurgie, 2. II. 98.

65) Thiéry et Guillot. Migration d'un sou dans le tube digestif. Les Rayons X, 5. II. 98.

66) Poirier et Bourgade. Une balle dans le bassin. Ibidem, 12. II. 98.

67) Bourgade. Lésions tuberculeuses du pied. Ibidem.

68) Bonnarme. Sur deux cas de septièmes côtes cervicales. Ibidem, 12. und 19. II. 98.

69) Leray. Les luxations et les rayons X. Ibidem, 19. II. 98.

70. Bourgade. Table clinique pour observations radioscopiques et radiographiques. Ibidem.

71) Bourgade. Corps étrangers de la main. Ibidem, 26. II. 98.

72) La lorgnette humaine Séguy. Apparail portatif pour la production des rayons X. Ibidem.

73) Mergier. Apparail pour déterminer la position des corps étrangers dans les organes. Académie de Médecine, 1. III. 98.

74) Segond et Londe. Radiographies faites pour des malades opérés consécutivement. Société de chirurgie, 2. III. 98.

75) Petit. Dextrocardie isolée d'origine congénitale. Bulletin de la Société médicale des hôpitaux de Paris, 4. III. 98.

76) Tissier. Degré d'ossification d'un foetus de cinq mois. Les Rayons X, 5. III. 98.

77) Arnal. Déplacement du pyramidal et du pisiforme. Ibidem.

78) Saissine. Cas d'implantation anormale d'une grande incisive supérieure. Ibidem.

79) Bouchacourt. Introduction du tube de Crookes dans les cavités naturelles. Presse médicale, 9. III. 98.

80) Mitour. Radiographie statique et pénétration des métaux. Les Rayons X, 12. III. 98.

81) Destot. Fractures du poignet. Ibidem.

82) Destot. Cals osseux transparents. Ibidem.

83) Gariel. Sur la radiographie et la radioscopie dans les établissements hospitaliers. Académie de Médecine, 15. III. 98.

84) Coudray. Fracture de l'extrémité inférieure de l'humérus chez un jeune enfant. Les Rayons X, 19. III. 98.

85) Londe et Meige. Application de la radiographie à l'étude des malformations digitales. Comptes-rendus, 21. III. 98 und Nouvelle Iconographie de la Salpêtrière, 1898, fascicule I.

86) Gasne et Londe. Application de la radiographie à l'étude d'un cas de myxoedème. Comptes-rendus, 21. III. 98.

87) Meige et Allard. Deux infantiles. Nouvelle Iconographie de la Salpêtrière, 1898, fascicule II.

88) Destot et Briau. Anatomie et physiologie du poignet par la radioscopie et la radiographie. Les Rayons X, 26. III. 98.

89) Bouvet. Stomatologie. Applications des rayons X. Progrès médical, 26. III. 98.

90) Garrigou. Radiographie du cœur. Académie de Médecine, 29. III. 98.

Sammelschriften.

91) Buguet. Technique médicale des rayons X. Paris, s. d.

92) Perrin. Rayons cathodiques et rayons de Roentgen. Etude expérimentale. Extrait des Annales de Chimie et de Physique, Août 1897.

93) Niewenglowski. Technique et applications des rayons X. Traité pratique de radioscopie et de radiographie. Avec 78 figures et 8 planches. Paris, 1898.

94) Perrée. Etude des rayons de Roentgen appliqués aux expertises médico-légales.

95) Les Rayons X. Annales de radiologie théorique et appliquée. Paraissant le Samedi. Rédacteur en chef: Dr. E. de Bourgade la Dardye. 5. II. 98 u. ff.

Vereine und Kongresse.

70. Versammlung deutscher Naturforscher und Ärzte in Düsseldorf, vom 19. bis 24. September 1898.

Abteilung für innere Medizin. (Gemeinsame Sitzung mit der Abteilung für Neurologie.)

Hoffmann (Düsseldorf): Demonstration von Fremdkörpern im Rückenmark und in den peripheren Nerven mittels Radiographie am Lebenden. Siehe diese No., Seite 65.

Grunmach: Über Fortschritte in der Aktinographie, mit Demonstration von Diapositiven für medizinische Diagnostik. Nach einem kurzen Überblick über die wichtigsten Ergebnisse der Röntgenforschung seit der Epoche machenden Entdeckung bis zur Gegenwart, erläuterte

Prof. Grunmach an zahlreichen Beispielen aus der Pathologie die hohe diagnostische Bedeutung der X-Strahlen nicht allein für die Chirurgie, sondern ganz besonders für die Erkenntnis innerer Erkrankungen auf Grund eigener, an einem grossen Krankenmaterial angestellter Untersuchungen.

Bei der Schilderung der Fortschritte in der Technik betonte er deren wesentlichen Anteil an den bisher erzielten, diagnostischen Erfolgen, empfahl zum Gelingen der Röntgenversuche als beste Elektrizitätsquelle den Anschluss an die Lichtleitung, ferner möglichst grosse Funkeninduktoren und Elektromotoren zur häufigen Unterbrechung, endlich für Durchstrahlungszwecke hochgradig evakuierte, sogenannte harte, dagegen weiche Röntgenröhren für die Aktinographie.

Dieser letzteren Untersuchungsmethode habe in allen Fällen die Beobachtung mit dem Fluorescenzschirm voranzugehen, um die wichtigen Schattenbilder sowohl in der Ruhe als auch Bewegung verfolgen und sie alsbald auf die dem Schirme aufliegende Glasplatte vorzeichnen sowie weiter mit den entsprechenden Bildern im Aktinogramm vergleichen zu können.

Unter den verschiedenen empfohlenen photographischen Platten verdienen noch immer die frisch gegossenen, sogenannten Schleussner-Platten vor allen anderen den Vorzug, die besonders bei Rumpfaufnahmen, aber auch bei Untersuchungen zum Vergleich der beiderseitigen Extremitäten möglichst gross (40 × 50) anzuwenden wären, um alle wichtigen Teile nach ihrer Lage und Ausdehnung zur Sicherung der Diagnose deutlich übersehen zu können.

Handelt es sich um keine feineren Strukturveränderungen bei der Aktinographie, so empfiehlt der Vortragende auf Grund eingehender Kontrolversuche zur Abkürzung der Exposition ganz besonders die neusten Verstärkungsschirme der Allgemeinen Elektrizitäts-Gesellschaft in Berlin. In dieser Verbindung der Schleussner-Platte mit dem Verstärkungsschirme lassen sich vom Thoraxinnern des Erwachsenen schon in 25—30 Sekunden, von der Bauchhöhle schon in 50—60 Sekunden so kontrastreiche Bilder erzielen, dass daraus die zur Diagnostik erforderlichen, wichtigen Schattenunterschiede leicht ersehen werden können.

Als Hauptregel zur Gewinnung so instruktiver Bilder hebt Prof. Grunmach schon seit Jahren mit Nachdruck hervor, die Platten möglichst kurz zu exponieren, dieselben dagegen möglichst lange Zeit in stark verdünnter Entwickelungsflüssigkeit z. B. in Rodinal von 10:800,0 im Durchschnitt fast eine halbe Stunde lang zu entwickeln.

Zur weiteren Verschärfung der Kontraste in den gewonnenen Bildern und zum besseren Verständnis derselben giebt der Vortragende zwei Wege an, entweder von den Kopien der grossen Aktinogramme verkleinerte Negative, etwa in der Grösse von 24:30 und von diesen auf Talbots-Eritee- oder Perutz-Platten Diapositive herzustellen, oder aber was noch einfacher und überdies viel billiger ist, die Kopie der grossen Aktinogramme mit einem sogenannten Kondensator der alten, grossen, photographischen Apparate bei passender Abdunkelung genau zu beobachten.

Bei dieser Betrachtung der grossen Bilder mit diesem Kondensator, — der im Wesentlichen aus zwei sehr grossen, plankonvexen aneinander gelagerten und von einem breiten Metallringe umgebenen Linsen besteht —, erblickt man nämlich verkleinerte, virtuelle Bilder, die, in richtigem Abstande fixiert, an Schärfe der Kontraste den gleich stark verkleinerten Diapositiven nicht nachstehen.

Besonders nützlich erwies sich das letztere Verfahren für den Vortragenden bei dem Unterricht in der Aktinographie.

Um die mittelst der Durchstrahlung und Aktinographie bis jetzt erzielten Fortschritte in der Erkenntnis innerer Leiden in überzeugender Weise vor Augen zu führen, demonstrierte Prof. Grunmach eine Anzahl seiner contrastreichen, instruktiven Diapositive nur von solchen Krankheitsfällen, deren vorher gestellte Diagnose entweder durch die Operation oder die Obduktion ihre Bestätigung fand.

So liess sich zunächst bei der Betrachtung des Kopfes in mehreren zweifelhaften Fällen von Eiterung und Tumorbildung im Bereich des Antrum Highmori und von hier auf die benachbarten Höhlen übergehend aus den von beiden Kopfseiten gewonnenen Schattenbildern in den verkleinerten Diapositiven die einseitige Affektion so deutlich erkennen, wie sie durch den später erfolgten operativen Eingriff festgestellt wurde.

Ferner vermochte der Vortragende aus den Durchstrahlungsbildern und Diapositiven der Hals- und Brustgegend in zahlreichen Fällen von Stimmbandlähmung die Ursache derselben bald in Geschwulstbildungen unter dem Sternum, bald in Aneurysmen des Aorten Bogens je nach der eigentümlichen Form und Pulsation der Schattenbilder leicht nachzuweisen, während mit unsern alten Methoden in jenen Fällen die festgestellten Veränderungen sicher nicht zu erkennen waren.

Ebenso leicht gelang ihm natürlich, abgesehen von den Erkrankungen des Herzens, auf Grund der Durchstrahlungsbilder und der grossen Aktinogramme, sowie der verkleinerten, scharfen Diapositive nach der Gestalt und Bewegung der wichtigen charakteristischen Schattenbilder die Differentialdiagnose zwischen Mediastinaltumoren und Aortenaneurysmen.

Von den Lungenerkrankungen wären hier besonders zwei Fälle von Gangräna pulmonum hervorzuheben. — In diesen Fällen konnte nämlich der Vortragende an der Hand von vorzüglich gelungenen

Diapositiven die Überlegenheit der Aktinographie gegenüber unsern alten Untersuchungsmethoden zur Lokalisation der betreffenden Brandherde nachweisen.

Dieselben hätten sich nämlich nach dem Ergebnis der Perkussion und Auskultation etwa drei Querfinger nach unten resp. nach aussen von den ausgeprägten, stark dunklen Schattenbildern in den Aktinogrammen finden müssen, während bei der operativen Eröffnung der Thorax die Grade genau nach dem Befund in den zerlegten Diapositiven festgestellt wurden.

Bezüglich der Bauchorgane erläuterte Prof. Grunmach abgesehen von Fremdkörpern im Magen und Darm Diapositive von Tumoren dieser Organe und des Netzes, ferner von einem Aneurysma aortae abdominalis (das natürlich vorher schon mittelst der Durchstrahlung aus den charakteristischen Pulsationen erkannt wurde) sowie von Tumoren der Nieren (Hydronephrose, Pyonephrose).

Zum Schluss berichtete der Vortragende noch über ein interessantes, von einem Gehörkranken, und zwar von einem Kinderkopfe aufgenommenes Aktinogramm und über das Diapositiv, davon an dem auf Grund von zwei abnorm dunkel ausgeprägten, deutlich abgegrenzten Schattenbildern innerhalb des helleren Gehirnschattens neben den übrigen Symptomen die Diagnose auf Tumor cerebri gestellt wurde.

Während sich das erstere, stark konturierte, im vordern obern Schädelteil befindliche, etwa enteneigrosse Schattenbild bei der Autopsie auf eine Veränderung der Schädelkapsel, und zwar auf zentralen Knochenschwund mit peripherer Knochenauftreibung an der betreffenden Stelle zurückführen liess, entsprach jedoch die Lage des zweiten, etwa wallnussgrossen in der Mitte des Gehirns gelegenen Schattenbildes nach Vergleich mit dem zugehörigen Knochen- und Gehirnpräparat genau der Gegend des Erkrankungsherdes, und zwar der Verbindungsstelle zwischen dem dritten und vierten Hirnventrikel. Es fand sich nämlich hier eine über wallnussgrosse, cystenartige, Kalkkonkremente enthaltende, von der Glandula pinealis ausgehende Hirngeschwulst, die also bei der Abwesenheit jedweder stärker abnorm schattenbildenden Knochen- oder Weichteilveränderung an der betreffenden Stelle schon bei Lebzeiten des Patienten ausgeprägt in dem abgegrenzten, zweiten, stark dunklen Schattenbilde innerhalb des normalen, helleren Gehirnschattens zur Anschauung kam. — Wahrscheinlich bot in diesem Falle die das Gehirn umschliessende, infolge von Knochenschwund auffallend dünne Schädelkapsel neben dem Kalkgehalt des Tumors die selten günstigen Bedingungen, um die Hirngeschwulst innerhalb des sie umgebenden Gewebes schon deutlich im ursprünglichen Aktinogramm und noch schärfer im Diapositiv als abgegrenztes, abnorm dunkel ausgeprägtes Schattenbild erkennen zu lassen. (Autoreferat.)

Abteilung für Kinderheilkunde.

Ranke (München): Die Verknöcherung der Hand unter Röntgenbeleuchtung, publ. in der Münchener med. Wochenschrift 1898, No. 43. Siehe Ref. unter Journallitt. nächstes Heft.

Heubner (Berlin): Demonstriert eine an Riesenwuchs erinnernde Wachstumsanomalie unter Beifügung von Röntgenbildern.

Rehn (Frankfurt a. M.): Demonstriert Röntgenbilder, betreffend Verknöcherung des Vorderarmes ein- bis zweijähriger Kinder, 1. im normalen Zustand, 2. bei florider Rhachitis, 3. bei Lues congenita, 4. bei Lues comb. mit Rhachitis, 5. bei Rhachitis nach Phosphorbehandlung. R. will die Diagraphie zur Kontrolle der Phosphortherapie herangezogen wissen.

Escherich (Graz) hat diese Methode bereits mit negativem Ergebnis bezüglich der Darstellung der Phosphorwirkung in Anwendung gebracht.

Abteilung für Chirurgie. (Gemeinsame Sitzung mit der Abteilung für innere Medizin.)

Arnold (Köln): Demonstration eines Diagrammes; Schuhknopf im linken Lungenlappen. Derselbe wurde ausgehustet.

Sprengel zeigt das Diagramm einer Tuchnadel in der Gegend des vierten Brustwirbels.

Ringel (Hamburg) betont im Anschluss an den Vortrag von Schultze (Duisburg), „Zur chirurg. Behandlung des Gesichtslupus", die guten im Hamburg-Eppendorfer Krankenhaus erzielten Heilresultate mit Röntgenstrahlen.

Abteilung für Hautkrankheiten und Syphilis.

Albers-Schönberg: Über die Behandlung des Lupus und der chronischen Ekzeme mit Röntgenstrahlen. Siehe diese Zeitschrift, Band II, Heft 1.

Abteilung für Instrumentenkunde.

M. Levy (Berlin): Neues aus der Röntgentechnik. Siehe diese Zeitschrift, Band II, Heft 3.

H. Boas (Berlin): Demonstration eines neuen Unterbrechers.

Die Diagraphie war auf der **Ausstellung der „Photographie im Dienste der Wissenschaft"** durch die folgenden Aussteller vertreten:

Volthom (München): Schlüsselbeinbruch. — Operiertes Empyem und Pneumothorax. — Skelettaufnahme (Knochenstruktur). — Aortenaneurysma. — Kopf eines lebenden Mannes. — Thorax eines vierzigjährigen Mannes mit Verödung des linken Lungenflügels. — Hüftluxation. — Skelettaufnahme (Knochenstruktur). — Tuberkulose des rechten Hüftgelenks (linkes Hüftgelenk normal). — Becken eines 55jährigen Mannes. — Normaler Fuss. — Ellenbogengelenk. (2 Exostosen der Ulna, ein normales Gelenk.) —

Hand und Arm (mit Kleidern). — Geschoss in der Hüfte eines 50jährigen Invaliden. — 2 Momentaufnahmen (Finger).

Immelmann (Berlin): Missbildung der Hände. — Hände von Kindern im Alter von 14 Tagen bis 5 Jahren. — Hände von Kindern im Alter von 6 bis 10 Jahren. — Hände von Kindern im Alter von 11 bis 12 Jahren. — Steifigkeit im Handgelenk. — Bruch der Speiche ohne Verband. — Bruch der Speiche in Gipsverband. — Verletzung des Zeigefingers. — Isolierter Bruch des Ringfingers. — Traumatische Entzündung der ganzen Hand. — Verrenkung im Ellenbogengelenk. — Gumma im Oberarm vor und nach dem Bruch an der erkrankten Stelle. — Knochenstruktur des Calcaneus. — Schrotschuss in den Unterschenkel. — Bruch des Schienenbeines. — Verletzung an der Schienbeinrauhigkeit. — Doppelseitige angeborene Hüftgelenksverrenkung. — Einseitige angeborene Hüftgelenksverrenkung. — Verbiegung des Schenkelhalses. — Tuberkulöse Hüftgelenksentzündung. — Schrotschuss ins Hüftgelenk. — Normales Hüftgelenk. — Steifheit im Hüftgelenk nach Gonorrhö. — Falsches Gelenk nach Schenkelhalsbruch. — Lungenschwindsucht. — Kugel im Schädel. — Gallensteine.

Wagener (Münster i. W.): Hand mit kleinem Stahlsplitter im Zeigefinger. — Hand mit Nadel. (Doppelt Bild.) — Hand mit Bruch des dritten und vierten Mittelhandknochens. — Vorderarm mit Nadel, die vor einem Jahr in den Kleinfingerballen hineingekommen war. (Doppelt Bild.) — Verrenkung der Ellenbogenröhre im Handgelenk. (Doppelt Bild.) — Vorderarm mit Bruch der Armspindel ohne Verschiebung der Knochen, sowie Abbruch des Fortsatzes am Köpfchen der Ellenbogenröhre. — Normales Ellenbogengelenk. — Ellenbogenverrenkung. (Doppelt Bild.) — Bruch im Ellenbogengelenk mit Verschiebung des abgebrochenen Stückes nach hinten oben. — Verknöchertes Ellenbogengelenk. — Schulterverrenkung mit Abbruch eines Stückes vom Rabenschnabelfortsatz. — Fuss mit kleinem Einriss im vierten Mittelfussknochen. — Doppelter Bruch des Sprungknochens, die vordere Bruchstelle gut geheilt, die hintere mit Verschiebung nach oben geheilt. — Abgelaufene Unterschenkelverletzung mit Silberdrahtschlinge im inneren Fussknöchel. (Doppelt Bild.) — Unterschenkeltuberkulose. — Vorgeschrittene Unterschenkeltuberkulose. (Doppelt Bild.) — Mit Verschiebung geheilter Unterschenkelbruch. — Kniegelenk mit kleiner Gelenkmaus. — Vorgeschrittene Knietuberkulose. — Mit Verschiebung geheilter Oberschenkelbruch. — Oberschenkel mit Kugel im Fleisch. — Oberschenkel mit Kugel im Knochen, herrührend von der Schlacht bei Königgrätz 1866. — Kopf mit Kugel in der linken Oberkieferhöhle. — Normales Hüftgelenk eines Erwachsenen. — Normales Hüftgelenk eines zwölfjährigen Knaben. — Einseitig angeborene Hüftgelenksverrenkung von einem dreijährigen Kinde. — dito von einem sechsjährigen Mädchen. — Doppelseitige angeborene Hüftgelenksverrenkung von einem Kinde. — Brillenglas aus isometropischem und gewöhnlichem Glas.

Fortschritte auf dem Gebiet der Röntgenstrahlen. Die Reproduktionen des I. Bandes.

Liesegang (Düsseldorf). 20 Diapositive von Röntgenaufnahmen.): Hand mit Ring. — Hand mit Nadelstück im Daumen. — Hand durch Schrotkörner verwundet. — Arbeiterhand. — Unterarm mit Handgelenk. — Ellenbogen. — Kniegelenk. — Kopf mit Geschossen. — Fuss. — Missbildung am Fuss. Dicke Zehe doppelt. — Pfote eines Hahnes. — Fisch. — Junges Huhn, drei Wochen alt. — Sperling. — Maus. — Ratte. — Frosch. — Grüne Eidechse. — Salamander. — Eidechse mit neu gewachsenem Schwanze.

Eckardt (Düsseldorf): Absprengung eines kleinen Knochensplitters von der Basis des dritten Gliedes des linken kleinen Fingers. — Fraktur der zweiten Phalanx des Zeigefingers. — Periostitis des Metacarpus des Zeigefingers. — 14 Tage alte Fraktur des Mittelhandknochens des Ringfingers der rechten Hand. — Tuberkulose der ersten Phalanx des Zeigefingers, Eisensplitter im unteren Ende des Metacarpus des Daumens. — 27 Jahre alte Fraktur des Radius der linken Hand. — Frische Radiusfraktur. — Frische Radiusfraktur. (Linker Arm.) — Abgebrochene Nähnadel im rechten Handgelenk. — Alter Bruch beider Unterarmknochen. (Ulna geheilt, Pseudarthrose des Radius.) — Derselbe Fall, Pseudarthrose des Radius mit Silberdraht genäht. — Luxation des rechten Ellbogengelenkes. (Absprengung des Condyl. Extern.) — Normaler linker Ellenbogen. — Nach hinten abnorm bewegliches linkes Ellenbogengelenk. — Alte Maschinenverletzung des Unterarmes. (Untere Hälfte des Radius fehlt, Handwurzelknochen untereinander verwachsen.) — Frische Fraktur des Ellenbogengelenkes. — Fraktur des linken Ellenbogengelenkes im Verband. — Exartikulation des rechten Schultergelenkes. — Revolverkugel in der rechten Brusthöhle. ($14^1/_2$jähriger Knabe.) — Normales rechtes Schultergelenk. (28jähriger Mann.) — Normales rechtes Kniegelenk. (18jähriger Mann.) — 4 Wochen alte Fraktur der Kniescheibe. (Mit Silberdraht genäht.) — Normales rechtes und linkes Kniegelenk. (22jähriges Weib.) — Normaler linker Unterschenkel. — Fraktur des rechten Unterschenkels. (46jähriger in Verband auf Holzschiene.) — Periostitis der rechten Tibia. — Normaler linker Fuss. — 2 Monate alte Fraktur des zweiten Mittelfussknochens. (Direkte Gewalt.) — Normaler linker Fuss. (Von aussen.) — 3 Wochen alte Fraktur des zweiten Mittelfussknochens. (Indirekte Gewalt.) — Normaler linker Fuss. Von aussen.) — 3 Monate alte Fraktur des linken Unterschenkels. — Normaler linker Fuss. (Von innen.) — Doppelseitige Malleolarfraktur. (Rechter Fuss.) — Normales linkes Fussgelenk. (Von oben.) — 3 menschliche Embryonen. (2, 3, 6, 5 cm lang.) — Menschlicher Embryo

(10 cm lang.) — Menschlicher Embryo. (13,5 cm lang.) — Weibl. menschlicher Embryo. (20 cm lang.) — Weibl. menschlicher Embryo. (20 cm lang.) Formalinhärtung durchgeschnitten. — Menschlicher weibl. Embryo. (32 cm lang.) — Menschlicher weibl. Embryo. (25,5 cm lang.) — Menschlicher weibl. Embryo. (42 cm lang.) — Menschlicher weiblicher Embryo. (42 cm lang.) — Neugeborenes Mädchen. — Angeborener Defekt beider Unterschenkel. (2 Tage alter Knabe.) — Angeborener Tumor der linken Brustseite. (1 Tag alter Knabe auf dem Bauch liegend.) — Spina bifida in der Lumbalgegend. — Angeborener Tumor der linken Seite. (1 Tag alter Knabe auf dem Rücken liegend.) — Becken. (Neugeborenes Mädchen.) — Weibliches Becken. (4 Jahre alt, rechtseitige Coxitis.) — Weibliches Becken. (6 Jahre alt, Scoliose der Brustwirbelsäule nach rechts.) — Männliches Becken. (6 Jahre alt, rechtsseitige Coxitis.) — Weibliches Becken. ($7^1/_2$ Jahre alt, doppelseitige kongenitale Hüftgelenksluxation.) — Normales weibl Becken. (13 Jahre alt.) — Weibliches Becken. (23 Jahre alt, kongenitale rechtsseitige Hüftgelenksluxation.) — Normales weibliches Becken. (22 Jahre alt.) — Weibliches Becken. (42 Jahre, linksseitiges Sarkom der Niere.) — Abgelaufener Osteomyelitis beider Schambeine. (21jähriger Mann auf dem Rücken liegend.) — Männliches Becken. (6 Jahre alt, rechtsseitige Coxitis.) — Abgelaufene Osteomyelitis beider Schambeine. (21jähriger Mann auf dem Bauch liegend.) — Auf Aristoplatte übergedruckt. — Normales männliches Becken. (12 Jahre alt.) — Normales weibliches Becken. (19 Jahre alt.) — Normales männliches Becken. (35 Jahre alt.) — Ibismumie im Thonmantel. — Ibismumie. (Ohne Mantel.) — Dieselbe, von der Seite. — Mumie des dem Thoth geweihten Hundskopfaffen. — Schädelaufnahme. (24jähriges Weib, auf der linken Seite des II. Halswirbels plattgeschlagene Revolverkugel.) — Vier Überdrucke auf Aristoplatte, verschieden stark auskopiert. — Drei Überdrucke auf Aristoplatten.

Czermak (Graz): a. b. Rechte Hand, a. nach aussen, b. nach innen gebeugt. — Linke Hand einer Dame samt Handschuh. — Gichtische Hand einer alten Dame. — Hand eines Arbeiters mit Stahlsplitter im Daumen. — Fuss mit Flaubertkugel samt Verband. — Akromegalie. Krankhaftes Wachstum bei einem 19jährigen Manne. — Fuss eines gesunden Mannes. — Geheilter Unterschenkelbruch von der Seite. — Derselbe, von vorne. — a. b. Knie eines 7jährigen Knaben, a. von oben, b. von der Seite. — Kongenitale Luxation beider Oberschenkel bei einem 5jährigen Mädchen. — Kongenitale Luxation des linken Oberschenkels bei einem 6jährigen Mädchen, samt Wasserglasverband. — Linkes weibliches Hüftgelenk nach abgelaufener Coxitis. — Durch Sturz luxierter rechter Oberarm. — Kopf eines gesunden Mannes. — a. b. Frosch, a. lebend, b. nach dem Tode (Lunge geschrumpft.) — Injizierte Kinderhand. (Stereoskopbild.) — Mäusepaar. (Stereoskopbild.)

Brühl (Berlin): Im anatomischen Anzeiger (XIV, No. 16) veröffentlichte neue Methode zur Darstellung der Hohlräume in Nase und Ohr. Schläfenbein eines Kindes. — Schläfenbein eines Affen, an welchem die inneren Ohrräume, mit Quecksilber injiziert, ein Bild von dem sonst schwer und nur isoliert darstellbaren Labyrinth geben. — Ein Gehörapparat, an welchem durch die Ohrtrompete Quecksilber in die gesamten Mittelohrräume gegossen wurde, so dass man ein Bild von der Ausdehnung des Gehörapparates bekommt. — Ein halber Schädel, an welchem die Nasenhöhlen mit Quecksilber injiziert wurden. Dadurch bekommt man ein Bild, an welchem die grossen Hohlräume des Gesichtsschädels in allen ihren Beziehungen zur Umgebung, besonders zum Gehirn, hervortreten.

Paschen's orthopädische Heilanstalt (Dessau): 1. Serie: Röntgenphotographien. Fuss-, Knie-, Hüft- und Rumpfansichten, mit und ohne Apparaten.

Neues allgemeines Krankenhaus (Hamburg-Eppendorf): 2 Murphiknöpfe. — 4 Schädelschüsse. — 2 Nierensteine. — 1 Blasenstein. — 2 Platten mit Fremdkörpern auf der Wanderung durch den Darm. — 1 Beckenfraktur. — 1 Coxa vara. — 1 Brustkorb (Pleuritis, Arteriosklorose, skoliotische Wirbelsäule). — 1 Halswirbelsäulenfraktur. — 1 Spondylitis lumbalis mit Jodoform. Glyc. Injc. — 1 Paranephr. abscess mit Jodoform. Glyc. Injc. durch den Fistelgang. Albers-Schönberg (Hamburg).

Journallitteratur.

Wiener klinische Wochenschrift.

No. 7. Stöcke: **Fremdkörper im Bulbus, Lokalisation mit Röntgenstrahlen.** Es gelang in zwei Fällen, in denen auf andere Weise der eingedrungene metallische Fremdkörper nicht gefunden werden konnte, denselben mittels der Röntgenphotographie im Bulbus zu lokalisieren und konnten die Fremdkörper von den betr. Orten ohne Schwierigkeiten extrahiert werden.

No. 8. Porges: **Beitrag zur Kenntnis der durch Muskelzug entstandenen Verletzungen.** Der betr. Patient war rittlings von einer Leiter heruntergerutscht und dabei auf die Ferse des rechten Beines gefallen. Er war nicht imstande aufzutreten. Zwei Monate Gipsverband. Danach Versuche zu gehen, jedoch nur unter grossen Schmerzen und Schwierigkeiten. Bei der Untersuchung konstatierte Hochenegg eine erhebliche Vergrösserung des Fersenbeinhöckers rechts und diagnostizierte eine Calcaneus-

fraktur. Das Radiogramm ergab eine Fraktur des Höckers des Calcaneus in horizontaler Ebene, derart, dass es wie ein Entenschnabel, der geöffnet ist, aufgeklappt erscheint. P. erklärt das Zustandekommen dieser Fraktur dadurch, dass die obere Partie des Fersenhöckers, die der Achillessehne als Ansatz dient, bei der eigentümlichen Art des Fallens dem Druck der Körperlast nicht ausgesetzt war und deshalb abriss, da eine energische Kontraktion der Wadenmuskeln im Augenblick des Auffallens ausgeübt wurde.

No. 13. Kofend: **Über einen Fall von Syringomyelie mit Spontanfraktur beider Humerusköpfe und Resorption derselben.** K. beschreibt sehr eingehend einen Fall von Syringomyelie mit einer grossen Zahl typischer Befunde. Die Fossa supra et infraspinata eingesunken, Acromion proc. corac. et crista scapulae weit vorspringend. Die Schulterwölbung eingesunken, die beiden Fossae glenoidales leicht abzutasten, scheinbar vergrössert, nirgends Verkalkung, die beiden Humerusköpfe fehlen vollständig bis zum Ansatz des Pect. major et Latissimus dorsi. Es findet sich dort ein Schlottergelenk. Das Röntgenbild zeigt das Fehlen der Oberarmköpfe bis zum Collum chirurgicum und die Skoliose, sowie die Veränderungen an den Fingerspitzen. Eine besondere pathologische Veränderung irgend welcher Knochen liess sich am Bilde nicht konstatieren.

No. 22. R. Kienboek: **Auf dem Röntgenschirm beobachtete Bewegungen in einem Pyopneumothorax.** K. durchleuchtete einen geschlossenen Pyopneumothorax und konnte verschiedene interessante Befunde erheben: der rechten Lunge entspricht auf dem Schirm ein langer, mittelheller Bezirk, dessen Kuppe etwas mehr verdunkelt ist. Der obere Abschnitt der linken Lunge ist mittelhell, der mittlere sehr hell, der unterste sehr dunkel. Dieses Gebiet ist nach oben zu horizontal begrenzt. Der Herzschatten ist weit nach rechts verschoben. Die rechte Lunge ist also fast in ihrer ganzen Ausdehnung erkrankt. Linkerseits ist Pyopneumothorax vorhanden und zwar ist die geringe Durchlässigkeit der rechten Lunge auf Infiltration und Pleuraverdickung zurückzuführen. Die dunkle Spitze ist für Tuberkulose charakteristisch. Der Schatten im oberen Abschnitte des linken Pleuraraumes kommt durch die hier angewachsene und bis dahin retrahierte Lungenspitze zu stande. Darunter befindet sich die grosse Helligkeit gebende Luftschicht. Der dunkle Schatten unten deutet auf Flüssigkeitsansammlung. Ausserdem sind an dem Bilde mannigfache Bewegungen zu sehen, nämlich zunächst eine respiratorische Verschieblichkeit des Flüssigkeitsniveaus, es besteht ein inspiratorisches Aufsteigen und exspiratosisches Tieferstreten der Oberfläche. Ferner pulsiert das Niveau wellenartig, synchron dem systolischen Herzspitzenstoss nach links. Auch durch äussere Einflüsse, wie Lagerveränderung, Erschütterung gerät die Flüssigkeitsmasse in Bewegung, deren grosse Schwingungsamplitude auf dem Schirm deutlich sichtbar wird. F. Jessen (Hamburg).

Monatshefte für praktische Dermatologie.

No. 10. Unna: **Schutzdecke gegen X-Strahlen.** Unna liess Zinkleim mit Zusatz von Metallen oder deren Verbindungen anfertigen und durch Dr. Walter vom phys. Staatslaboratorium in Hamburg auf die Durchlässigkeit für X-Strahlen prüfen. Nach diesen Prüfungen empfiehlt Unna als Schutz gegen X-Strahlen ein Überziehen der Haut mit Zinkleim, dem je 10% Zinnober und Wismuthoxychlorid zugesetzt sind. R. Hahn (Hamburg).

Therapeutische Monatshefte 1898. August. No. 8, pag. 432.

Seiz: **Über Täuschungen durch Röntgenbilder.** Die durch mehrere Illustrationen ausgezeichnete Arbeit enthält die sicherlich bemerkenswerte Aufforderung, in der Beurteilung der Skiagramme besonders kritisch zu Werke zu gehen und die erhaltenen Bilder mit den klinischen Beobachtungen genau zu vergleichen. In einem Falle von Luxation beider Vorderarmknochen im Ellenbogengelenk nach aussen zeigte das Röntgenbild eine Absprengung der Kuppe des Olecranon von seiner Basis, während am Kranken ein hierfür zu deutendes Zeichen nicht zu konstatieren war. Insonderheit wurde an dieser so leicht palpablen Stelle weder zu Anfang ein Bluterguss, noch später besondere Empfindlichkeit oder Schwellung festgestellt. Es handelte sich wohl also um eine physiologische Form jener Zustände, in denen die Diaphyse noch von der Epiphyse getrennt erscheint, oder wo einzelne Knochenkerne mit ihrer Nachbarschaft noch nicht knöchern verbunden sind. — In einem anderen Falle erschien nach einer Oberschenkelfraktur die Difformität fast dreimal so gross, als sie sich bei der objektiven Untersuchung feststellen liess. Die Vorstellung also, die das Durchleuchtungsbild von dem Grade der Verkürzung gab, war durchaus falsch. Die Ratschläge, die Verf. zur Vermeidung ähnlicher Täuschungen giebt, sind im Wesentlichen bekannt: Angabe der Entfernung und Lage des Objektes zur Lichtquelle, Aufnahme in verschiedenen, sich kreuzenden Ebenen, Anbringung von Metallmarken auf der Haut an genau fixierten Punkten, skreoskopisches Skiagraphieren u. s. w. Sehr beherzigenswert ist ferner die Warnung, Röntgenbilder, die zu diagnostischen Zwecken angefertigt sind, nicht in den Händen der zu einem kritischen Urteil unfähigen Laien zu lassen. „Bei dem durch die moderne Kranken- und Unfallversicherung grossgezogenen Hang mancher Leute ist es nur sehr begreiflich, wenn sie, einmal im Besitze eines solchen, scheinbar unanfechtbaren Beweises ihres pathologischen Zustandes, dem Reize nicht wiederstehen, nach Querulantenart möglichsten Nutzen daraus zu ziehen." Werner (Hamburg).

Druck von Hesse & Becker in Leipzig.

Atlas der normalen und pathologischen Anatomie in typischen Röntgenbildern.

In den Publikationen über Untersuchungen mit Röntgenstrahlen kann man oft genug die Bemerkung machen, dass Radiogramme falsch interpretiert und dadurch pathologische Zustände angenommen werden, wo solche in Wirklichkeit nicht oder in wesentlich anderer Art vorhanden sind. Nicht selten werden normale Verhältnisse lediglich aus dem Grunde für pathologisch angesehen, weil entweder dem Beurteiler die Kenntnis normaler Skiagramme abgeht, oder er die durch technische Fehler entstehenden Abweichungen vom normalen Bilde nicht kennend, auf pathologische Veränderungen des Untersuchungsobjektes schliesst. Es braucht zur Illustrierung dieser Thatsachen nur an die Fehldiagnose beim Aortenaneurysma und der Herzhypertrophie, ferner an die fälschlichen Annahmen von Knochenabsprengungen bei jugendlichen Individuen, die sich bei näherer Betrachtung als noch unvollendete Verknöcherungen herausstellten, ferner an die Fehldiagnosen bei der Beurteilung des knöchernen Beckens und des Hüftgelenks, welche einzig auf fehlerhafte Einstellung der Röhren etc. zurückzuführen waren, hingewiesen zu werden. Jeder mit der Diagraphie beschäftigte Arzt wird Beispiele dieser Art aufführen können.

Dass der wissenschaftliche Wert der Röntgenuntersuchungen einerseits durch die kritiklosen, andererseits durch die mit mangelhaften technischen Vorkenntnissen ausgeführten Untersuchungen gelitten hat, ist unzweifelhaft.

Um diesen Mängeln abzuhelfen und der Methode die ihr gebührende Bedeutung zu bewahren, ist eine Reihe von Autoren zusammengetreten, um eine umfassende wissenschaftliche Grundlage für die Röntgenuntersuchungen zu schaffen, eine Grundlage, auf welcher jeder einzelne imstande sein wird, an der Ausgestaltung der Methode weiterzubauen. Es wird demzufolge ein Atlas welcher die normale und pathologische Anatomie, soweit sie das in Rede stehende Untersuchungsgebiet umfasst, in typischen Röntgenbildern herausgegeben werden. Erklärender Text unter Hinzuziehung schematischer Zeichnungen, sowie genaue Angaben über die Aufnahmetechnik werden zur Erläuterung beitragen.

Der Atlas wird in einzelnen Lieferungen, deren jede für sich käuflich sein soll, als Beiheft zu den Fortschritten auf dem Gebiet der Röntgenstrahlen erscheinen. Nach Vollendung des Gesamtwerkes sollen die einzelnen Hefte als Atlas zusammengefasst werden.

Für die Gesamtherstellung ist ein Zeitraum von ca. zwei Jahren vorgesehen. Es soll zunächst mit der Herausgabe des normalen Teils begonnen werden, und zwar wird das erste Heft „Entwicklung des Knochensystems während des fötalen Lebens“ von Stabsarzt Dr. Lambertz in ungefähr vier Monaten erscheinen. Neben den Arbeiten am normalen Teil werden auch jetzt schon einzelne Teile der Pathologie, soweit solche in sich abgeschlossene Themata behandeln, in Angriff genommen und nach Vollendung publiziert werden. So z. B. Schussverletzungen, Luxat. cox. cong. etc.

Folgende Herren haben ihre Mitarbeit und Teilnahme an der Herausgabe des Atlas liebenswürdigst zugesagt:

Dr. Benedikt (Wien).	Prof. Hofmeister (Tübingen).	Prof. Rieder (Konstantinopel).
Dr. de la Camp (Hamburg).	Dr. Joachimsthal (Berlin).	Prof. Rumpf (Hamburg).
Dr. Cowl (Berlin).	Stabsarzt Kiessling (Berlin).	Prof. Schede (Bonn).
Dr. Deycke (Konstantinopel).	Prof. Kocher (Bern).	Generaloberarzt Schjerning (Berlin).
Dr. Dumstrey (Leipzig).	Dr. Kümmell (Hamburg).	Prof. Schüller (Berlin).
Dr. Eckardt (Düsseldorf).	Stabsarzt Lambertz (Berlin).	Dr. Sick (Hamburg).
Dr. Gocht (Würzburg).	Dr. Lauenstein (Hamburg).	Stabsarzt Slavyk (Berlin).
Dr. Hahn (Hamburg).	Prof. Oberst (Halle).	Dr. Spiess (Frankfurt).
Prof. Hoffa (Würzburg).	Prof. v. Ranke (München).	Prof. Jul. Wolff (Berlin).
Dr. Hoffmann (Düsseldorf).	Prof. Rehn (Frankfurt).	

Programm (vorläufig).

A. Normale Anatomie.

I. **Entwickelung** des Knochensystems während des foetalen Lebens (vom Auftreten der ersten Knochenkerne an bis zur Geburt).

II. **Entwickelung** des Knochensystems nach der Geburt bis zum Abschluss im Wachstum und der Verknöcherung des Skeletts: a) obere Extremität und Schultergürtel, b) Brustkorb, c) untere Extremität und Becken, d) Schädel und Wirbelsäule (soweit dieses technisch möglich ist).

III. **Normale Statik** des knöchernen Skeletts an der Hand von $^1/_2$—1 cm dicken Sägeschnitten durch die verschiedenen Knochen: a) obere Extremität, Schultergürtel und Rippen, b) untere Extremität, c) Becken, d) Schädel und Wirbelsäule.

IV. **Anatomie des Gefässsystems** des Thorax und der Extremitäten mit Hilfe von Injektionspräparaten (Injektionen von verflüssigter grauer Salbe nach Sick): a) obere Extremität, b) untere Extremität.

B. **Pathologische Anatomie.**

I. **Allgemeiner anatomischer Teil.**

a) Pathologische Abweichungen in der Entwickelung (Verknöcherung) und durch konstitutionelle Erkrankungen entstandene Deformitäten des Knochensystems:
1) während des foetalen Lebens: α) Syphilis foetalis, [β) Rachitis intrauterina];
2) im extrauterinen Leben: α) Rachitis (Extremitäten, Becken), β) Lues heriditaria, γ) Cretinismus, δ) Osteomalacie (Becken).

b) Pathologische Abweichungen von der normalen Statik und Struktur der Knochensubstanz (an Knochensägeschnitten).
1) Feinere Heilungsvorgänge bei einer unkomplicierten normal heilenden Fraktur im allgemeinen (als Beispiel am besten eine Fraktur eines langen Röhrenknochens. Bildung und Verknöcherung des Callus, Neubildung der Knochenspongiosa und ihre Struktur etc.).
2) Statik geheilter Frakturen, die unter dem Einflusse der Belastung durch die Körperschwere resp. unter dem Einfluss des Muskelzugs zu Stande gekommen sind (d. h. also Studium der Statik unter pathologischen mechanischen Verhältnissen). α) Schenkelhalsfraktur (klassisches Beispiel der unter pathologischen mechanischen Verhältnissen erfolgenden Heilung), β) Heilung von Röhrenknochen mit Dislocation (Clavicula etc.).
3) Veränderte Statik bei anderen erworbenen oder angeborenen Deformitäten oder Lageanomalien (z. B. veränderte Statik bei nicht reponierten alten Luxationen, resecierten Gelenken etc.), ferner Statik des Oberschenkelkopfes bei Luxatio coxae congenita, Coxa vara, Statik der Wirbelsäule, resp. des Wirbelkörpers bei den verschiedenen Formen der Rückgratsverkrümmungen etc.),
4) Veränderte Struktur und Statik der Knochen im Gefolge von Herderkrankungen: α) Tuberkulose (in Frage kommt in statischer Beziehung vor allem die Tuberkulose der Wirbelsäule, die zu dauernden Veränderungen der Struktur und der Statik führt: Gibbus! In struktureller Beziehung die periostitischen Knochenneubildungen bei Tuberkulose: spina ventosa!), β) Osteomyelitis (strukturelle Veränderungen: Sequesterbildung, Totenlade etc.), γ) Syphilis (Eburnisation, Rarefication, Osteochondritis luetica etc.), δ) Rachitis (unregelmässige Verknöcherung der Epiphysengrenzen, eventuelle bleibende Knochen-Strukturveränderungen nach überstandener Rachitis), ε) Osteomalacie, ϑ) Arthritis deformans (deformierende und rareficierende Prozesse an den knöchernen Gelenkenden).

II. **Spezieller diagnostischer Teil.**

a) Diagnostische Trugbilder (Pseudo-Absprengung am Calcaneus, Pseudo-Infraction des Olecranon etc.).

b) Frakturen und Luxationen:
1) obere Extremität und Schultergürtel. (Schultergelenksluxationen, Fraktur des Humeruskopfes, typische Olecranonfracturen, typische Radiusfraktur etc.),
2) Becken und Hüftgelenk (Beckenfrakturen, angeborene und erworbene Luxationen, Schenkelhalsfrakturen etc.),
3) untere Extremität (Oberschenkelfraktur, Unterschenkelfrakturen, Malleolarfraktur, Metatarsalfraktur etc.),
4) Schädel, Wirbelsäule und Thorax kommen wohl im ganzen wenig in Betracht, wichtig Luxationen der Halswirbelsäule;

c) Missbildungen und Deformitäten (z. B. Polydaktylie, rudimentaere Entwickelung von Gliedmassen, coxa vara, ferner pes varus, planus etc., hallux valgus, genu valgum etc., letztere Dinge vor allem mit Rücksicht auf die zu wählenden chirurgischen Massnahmen).

d) Infektiöse Herderkrankungen (NB. Hierbei ist der Versuch zu machen, differential diagnostisch verwertbare Anhaltspunkte zu gewinnen),
1) Tuberkulose: α) primäre tuberkulöse Osteomyelitis, β) sekundäre vom Periost resp. Knorpel auf den Knochen übergreifende Ostitis tuberculosa;
2) Osteomyelitis (resp. Ostitis z. B. Panaritium ostale),
3) Lues: α) sekundäre Form (vom Periost ausgehende luetische Affektion), β) tertiäre Form (Gumma periostale, ostale et osteomyeliticum und ihre Folgen);
4) Chronische, deformierende Arthritiden;
5) Lepra.

e) Andere, nicht das Knochensystem betreffende Erkrankungen, die vermittelst der Röntgenstrahlen diagnostiziert werden können:
1) Herz und Aorta (Herzvergrösserungen und Verlagerungen, Arteriosclerose der Aorta, Aortenaneurysma),
2) Arteriosclerose peripherer Gefässe,
3) Gicht,
4) Concretionen (Blasen-Nierensteine),
5) Lungen (Verdichtungen, Cavernen, pleuritische Ergüsse und Schwarten etc.),
6) Fremdkörper [an wenigen Beispielen (besonders wichtig am Schädel), ist zu zeigen, auf welche Weise man den genauen Sitz eines Fremdkörpers vermittelst Röntgenstrahlen bestimmen kann].
7) Schussverletzungen.

Die Verlagsbuchhandlung
Lucas Gräfe & Sillem.

Die Redaktion
Dr. Albers-Schönberg.

Aus dem städtischen Hospital zu Schwäb.-Gmünd.

Zur Kasuistik der Wirbelsäule-Verletzungen.

Von

Dr. Wörner, dirig. Arzt.

(Hierzu Tafel IX, Fig. 1 u. 2.)

1. Ein Fall von Quertrennung des Halsmarkes nach Trauma ohne Wirbelverletzung.[1])

Am 29. August d. J. nachmittags um 2 Uhr wurde ein 31 Jahre alter Fuhrknecht per Tragkorb ins Spital gebracht, der kurz vorher in der Nähe des Bahnhofs mit seinem Fuhrwerk verunglückt war. Die scheu gewordenen Pferde rissen seinen mit Möbeln beladenen Pritschenwagen herum, sodass er umfiel und den Lenker teilweise unter sich begrub. Der Verletzte selber konnte nur soviel angeben, dass der Wagen ihm auf die Beine gefallen und die Möbel über ihn her gerollt seien. Er wurde alsbald hervorgezogen, fühlte, dass sein linkes Bein gebrochen sei und konnte sich deshalb nicht selbst erheben. Das Bewusstsein war keinen Augenblick verschwunden. Der Verletzte jammerte laut und auffallend, schrie bei jedem Versuch ihn anzurühren, bewegte aber, was ganz sicher konstatiert wurde, sowohl das rechte Bein als die Arme sehr lebhaft. Ein subcutaner Bruch in der Mitte des Oberschenkels links war leicht festzustellen, die Bruchstelle und das ganze linke Bein ganz besonders empfindlich. Im linken Kniegelenk besteht ein starker Bluterguss, am Unterschenkel vom Gelenk abwärts innen grosse Verschürfungen und tiefere Quetschwunden, man fühlt in diesem Bereich deutliches Knirschen unter der Haut. (Emphysem.) Am rechten Jochbogen ist ebenfalls eine Verschürfung, ferner am rechten Schulterblatt und in der Lendengegend. Zwischen den Schulterblättern werden starke Schmerzen geklagt, die sich bei Bewegungen steigern. An den Dornfortsätzen der Hals- und Brustwirbelsäule wird keine Abweichung, keine besondere Druckempfindlichkeit gefühlt, der Kopf ist frei beweglich.

Der Kranke macht den Eindruck eines schwer Verletzten, jedoch ist Puls und Atmung gut und ein Anhaltspunkt für eine Läsion der Wirbelsäule oder des Centralnervensystems nicht vorhanden. Er wird narkotisiert, nach Reinigung und Verband der Wunden ein Heftpflasterzugverband und Schienenlagerung an dem linken Bein angebracht und Patient zu Bett gelegt. Die Narkose dauert 30 Minuten und verläuft bei einem Chloroformverbrauch von 9 cc. sehr gut. Es ist hierbei zu bemerken, dass wir diesen geringen Verbrauch an Chloroform seit Verwendung des Kappelerschen Apparates durchaus als etwas regelmässiges betrachten.

In der Nacht bemerkt die Schwester Zuckungen in den Händen und den Armen und am andern Morgen finden wir eine vollständig veränderte Situation. Der Kranke klagt sehr heftige Schmerzen in beiden Schultern und den Armen, namentlich aber darüber, dass er von seinem Körper nichts mehr fühle, die Beine gar nicht und die Arme nur noch sehr mangelhaft bewegen könne, er meint, dass dies im Verlauf der Nacht allmählich so gekommen sei. Von dem anfänglich so schmerzhaften Schenkelbruch fühlt er gar nichts mehr. Die Erinnerung an die Vorfälle von gestern ist ungetrübt, die Psyche überhaupt intakt, auffallend ist nur eine grosse Gleichgiltigkeit gegenüber den so schweren, gleich zu schildernden Symptomen. Es besteht absolute Unempfindlichkeit der unteren Extremitäten für alle Berührungen, gegen Kälte und Wärme, auch die tiefsten Nadelstiche und gestern noch so schmerzhaften Bewegungen am Bruche werden nicht empfunden. Die Sensibilitätslähmung betrifft den ganzen Rumpf bis zu einer scharfen Linie in der Höhe der zweiten Rippe, die Sensibilitätsgrenze an der Rückseite wurde nicht genau festgestellt. Daneben besteht vollkommene motorische Lähmung der unteren Extremitäten, Aufgehobensein des Muskelgefühls und sämtlicher Reflexe. Die Füsse sind warm, aber nicht auffallend, der Puls an der femoralis voll. Der Penis ist erigiert, aber doch ziemlich weich.

Die Atmung ist oberflächlich, die Intercostalmuskeln bewegen sich nicht, der Kranke kann nicht niessen, schneuzen und husten, obwohl ein fortwährendes Bedürfnis, namentlich zum letzteren, vorhanden ist, da der Schleim in der Trachea ihn sehr belästigt. Auf den Lungen ist viel Rasseln zu hören. Die Bauchmuskulatur beteiligt sich nicht beim Atmen und ist gleichfalls vollständig gelähmt.

---

[1]) Teilweise vorgetragen in der Herbstversammlung des ärztlichen Bezirksvereins V, Aalen, Oktober 1898.

Auffallend ist die Haltung der Arme, welche auch für die Zukunft dieselbe bleibt. Dieselben sind abduciert, im Ellbogen gebeugt, die Vorderarme in Supinationsstellung und die Hände gebeugt, so bleibt der Kranke Tag und Nacht liegen. Im allgemeinen sind die Streckflächen ganz unempfindlich, während die Handfläche und die Beugeseite der Arme grösstenteils Empfindung zeigen, die Finger nicht. Leichte Bewegungen in der Schulter, Beugung und Drehung des Vorderarms sind, wenn auch mit grosser Mühe, möglich, alle andern Bewegungen, insbesondere auch der Finger, sind absolut unmöglich. Fast beständig werden heftige Schmerzen in den Schultern geklagt.

Der Kopf kann etwas bewegt werden, passive Bewegungen desselben werden nicht besonders schmerzhaft empfunden.

Seit der Verletzung ist kein Urin gelassen worden, mit dem Katheter wird viel klarer, gelber Harn entleert. Zwei in der Rückenlage (die Seitenlage ist unmöglich) aufgenommene Röntgenphotographien (Röntgenplatten, Verstärkungsschirme, Exposition 2 Minuten, Röhrenabstand 60 cm), geben uns einen klaren Überblick über die sämtlichen Halswirbel und die sechs ersten Brustwirbel mit ihren Rippenansätzen. Wirbelkörper und Zwischenwirbelscheiben zeigen keine Veränderung, die Dornfortsätze sind bis zu dem vierten Brustwirbel gut zu erkennen und weichen vom normalen Stand nicht ab.

Es wird nun ausser der Gewichtsextension am Bein, die übrigens bald aufgegeben und nur durch Schienenlagerung ersetzt wird, auch Distraktion am Kopf angewendet, durch welche sich der Kranke sehr erleichtert fühlt.

Schon am dritten Tage nach dem Unfall stellt sich hohes Fieber ein. Der Urin, der täglich zweimal mit dem Katheter entnommen wird, nimmt bald eine jauchige, stinkende Beschaffenheit an, aus der Harnröhre tropft beständig eitrige Jauche und bei stärkerer Füllung der Blase auch Urin. Der Stuhlgang erfolgt alle 2—3 Tage auf Eingiessungen, geht unwillkürlich ab und wird später diarrhoisch. Am sechsten Tage nach der Verletzung stellt sich Decubitus im Kreuz, an den Sitzbeinen, an der rechten Seite, später auch an den Ellbogen ein, der unaufhaltsam fortschreitet, sodass er am Kreuz schliesslich eine entsetzlich stinkende, bis auf den Knochen gehende, zwei handflächengrosse Geschwürsfläche bildet. Der Gestank wird dadurch vorzüglich bekämpft, dass in das als Steckbecken eingerichtete Luftkissen einprocentige Formalinlösung gegossen wird und die Buchten des Geschwürs mit feuchter Formalingaze ausgestopft werden.

Allmählich nimmt die Dyspnoe zu, der Appetit und Kräftezustand zusehends ab. Es stellen sich Delirien, grosse Pulsfrequenz ein und am 23. September gelingt es nicht mehr, die Urinjauche mit dem Katheter abzulassen, weil auch die dicksten Instrumente stets mit Gewebsfetzen verstopft werden. Blasenspülungen haben den Gestank des Urins erheblich herabgesetzt. Am 24. September wird die Blase durch die Sectio mediana, natürlich ohne Narkose und ganz schmerzlos, eröffnet und neben viel jauchigen Urins ein wohl die ganze Schleimhaut der Blase bildender nekrotischer Fetzen entfernt und durch die Dammwunde ein Drain in die Blase gelegt. Am 25. September, also am 28. Tage nach der Verletzung erfolgte der exitus.

Bei der nach acht Stunden vorgenommenen Sektion finden wir im wesentlichen eine reine Querfraktur des linken Oberschenkels, schon ziemlich reichliche Callusbildung, aber noch ganz bewegliche Fragmente, die umgebende Muskulatur mit ausgedehnten Blutergüssen durchsetzt. In der Bauchhöhle ist das Netz, das Coecum und die Curvatur mit der Blase durch frische peritonitische Verwachsungen verlötet. Die Blase überragt um zwei Querfinger die Symphyse, ihre Wandungen sind stark verdickt, starr, sodass sie eine faustgrosse lufthaltige Höhle umschliessen und in der ganzen Dicke und im ganzen Umfang eitrig entzündlich infiltriert. Die Schleimhaut ist ganz abgestossen, das Blaseninnere in ein jauchiges Geschwür verwandelt.

Der Herzmuskel ist blassbraun, brüchig, das Herz schlaff, nicht vergrössert. Die linke Lunge von vermehrtem Volumen und Gewicht, im Unterlappen grosser Feuchtigkeits- und mässiger Luftgehalt, zeigt mehrere haselnussgrosse, kompakte Herde von schmutziger Farbe. Rechts die gleichen Verhältnisse. Milz ums doppelte vergrössert, schlaff, Pulpa von dunkel-violetter Farbe, sehr brüchig. Leber etwas vergrössert, acinöse Zeichnung deutlich, mit dem Messer lässt sich reichlich trüber Saft abstreichen. Nieren etwas vergrössert, Kapsel leicht abziehbar, Pyramiden blass gelblich, Rinde geschwollen, streifige Zeichnung verwaschen. Ureteren nichts besonderes.

Es wird nun aus dem Thorax und Bauch der ganze Inhalt entfernt, die Pleura costalis abgestreift. Man sieht auch bei sorgfältigstem Suchen nirgends eine Spur von Bluterguss in den Weichteilen, die Wirbelkörper liegen völlig in der Ordnung da und auch an den Rippenansätzen findet man weder eine Bänderzerreissung noch eine Fraktur. Die Leiche wird dann umgedreht und hinten die Muskulatur von den Wirbeln und Rippen abgelöst, auch hierbei weder am Nacken noch am Rumpf eine Spur von Bluterguss gefunden, weder unter der Haut, noch in der Muskulatur, noch in der Nähe der Knochen. Die Rippen werden einige Centimeter von ihrem Abgang an den Wirbeln durchschnitten und die Wirbelsäule am Atlanto-occipital-Gelenk in toto herausgenommen. Letzterer Vorgang ist sehr schwierig, erfordert ziemlich gewaltsame Manipulationen, sodass nicht ganz sicher ist, ob nicht eine abnorme Beweglich-

keit in der Bandscheibe zwischen dem fünften und sechsten Halswirbel darauf zurückzuführen ist. Eine weitere Abnormität wurde weder an den Wirbelkörpern, noch sonstwo gefunden, keine Spur eines Blutergusses, keine Fraktur, das Lig. longitudinale anterius ist sicher ganz unverletzt. Auch nach Eröffnung der Markhöhle lag dieselbe glatt und glänzend vor, die Dura ohne jede Auflagerung oder Blutung, auch der eröffnete Duralsack von oben bis unten glatt, nichts von Erguss oder sonstiger pathologischer Beimischung. Das Rückenmark zeigte äusserlich ebenfalls ganz normale Form, nur beim Herausnehmen und Betrachten fühlte man etwa in der Höhe des fünften bis sechsten Halswirbels eine weichere Stelle. Beim Einschneiden quoll gelblicher Brei hervor, der mehrere ziegel- bis orangenrote Punkte enthielt. Mikroskopisch bestand derselbe aus massenhaften Fettkörnchenzellen und zertrümmerten ödematösen Nervenelementen. Das Rückenmark war dort in der Ausdehnung von ca. 1 cm zerstört, nur aussen noch eine dünne Hülle erhalten. Das Mark wurde sofort in Müllerscher Flüssigkeit behufs späterer histologischer Untersuchung konserviert. Im pathologischen Institut Tübingen wurde makroskopisch deutlich auf- resp. absteigende Degeneration konstatiert. Mikroskopisch Zerfall der Rückenmarksubstanz. Ob die Myelitis durch Kompression oder durch Entzündung entstanden ist, ist nicht zu entscheiden. (Dr. Walz.)

Die Wirbelsäule wurde nun noch einmal mit Röntgenstrahlen photographiert, aber weder hier noch auf einem später vorgenommenen Längsschnitt irgend etwas Abnormes gefunden.

Der Fall bietet nach verschiedenen Richtungen manches bemerkenswerte. Während bei der Aufnahme unmittelbar nach der Verletzung der Gedanke an eine schwerere Rückenmarksverletzung gar nicht aufkam, bot der Verletzte schon nach ca. 12 Stunden das Bild einer vollständigen Quertrennung des Rückenmarks. Es mag wohl sein, dass durch die Komplikation mit der Oberschenkelfraktur, der begreiflicherweise die Hauptaufmerksamkeit geschenkt wurde, manches feinere Symptom seitens des Rückenmarks übersehen worden ist, sicher aber ist, dass anfangs volle Beweglichkeit sämtlicher Extremitäten und sehr grosse, vielleicht gesteigerte Empfindlichkeit namentlich an dem gebrochenen Gliede vorhanden war. Der Gedanke an eine Fraktur oder Luxation lag nahe, die durch Splitter oder Druck des luxierten Wirbels infolge der mit dem Kranken vorgenommenen Manipulationen das Mark, ursprünglich verletzt, vollends durchgequetscht haben könnte. Eine derartige Verletzung konnten wir nach der Untersuchung und den Röntgenbildern vollständig ausschliessen. Es blieb also noch die Annahme einer Quetschung des Markes mit nachfolgender Blutung oder rascher völliger fettige Entartung der leitenden Elemente oder beides zugleich.

Die speziellere Diagnose über den Sitz der Rückenmarksverletzungen ist uns sehr erleichtert worden durch die Forschungen der neueren Zeit und ganz besonders durch die hervorragende Arbeit von Kocher, „die Verletzungen der Wirbelsäule“ in den Mitteilungen aus den Grenzgebieten der Medizin und Chirurgie (I. 4. 1896) und das Werk von Wagner und Stolper: „Die Verletzungen der Wirbelsäule und des Rückenmarks“ (deutsche Chirurgie), das eben erschienen ist. Das letztere Werk bezeichnet als unfehlbare Zeichen der totalen Querschnittsunterbrechung des Rückenmarks folgende drei:

1. Die Congruenz der motorischen und sensiblen Lähmung und die Symmetrie derselben auf beiden Körperhälften.
2. Das Fehlen jedes Reizsymptoms im Lähmungsbezirke und
3. das Erlöschen der Patellarreflexe.

Diese Symptomgruppe traf sehr augenfällig in unserem Fall zu und auch die Symptome zweiter Ordnung: Blasen- und Mastdarmlähmung, sowie Gefässparalyse trafen zu, denn den als Vasomotorenlähmung aufzufassenden mehrere Wochen anhaltenden Priapismus, den Decubitus und das Fieber, auf das wir noch zurückkommen werden, müssen wir grösstenteils hierher rechnen. Temperaturdifferenzen an den verschiedenen Körperstellen, hervorgerufen durch Vasomotorenlähmung, haben wir nicht feststellen können, wohl weil ein zu grosses Gebiet des Körpers befallen war, um markante Unterschiede bemerkbar zu machen.

Die Diagnose der Quertrennung ist also wohl zweifellos, aber in welchen Teil des Markes haben wir sie zu legen? Die Beantwortung dieser Frage erleichtern uns die neuesten Arbeiten von William Thornburn in Manchester, Allen Starr und Th. Vocken ungemein, sodass

wir sie aufs Exakteste beantworten können.[1]) Da die traumatischen Erkrankungen des Rückenmarks im wesentlichen sich als Quertrennungen manifestieren, während die pathologischen Erkrankungen in den langen Leitungsbahnen, als sogenannte Systemerkrankungen sich abspielen, ist es zweckmässig und allgemein üblich, sich das Rückenmark aus einer Reihe von Segmenten zusammengesetzt zu denken, die durch das jeweils aus ihnen hervortretende Nervenwurzelpaar begrenzt und bezeichnet werden. Man spricht also von einem 1.—8. Cervicalsegment, 1.—12. Dorsalsegment, 1.—5. Lumbal- und Sacralsegment. Strümpell und Jacob haben eine schematische Darstellung der motorischen und sensorischen Beziehungen der einzelnen Rückenmarkssegmente zu den Wirbeln gegeben, deren Richtigkeit im allgemeinen die klinische Beobachtung bestätigt hat. Wir sind demnach in der Lage, auch wenn eine Verletzung eines Wirbels nicht zu konstatieren ist, lediglich aus den sensiblen und motorischen Ausfallserscheinungen einen Schluss auf den Sitz einer Markverletzung zu machen.[2]) Nach diesen Ausfallserscheinungen hat in unserem Fall die Verletzung ihren Sitz im 6. Cervicalsegment, in der Gegend des 5. Halswirbels, es muss also alles gelähmt sein was unterhalb dieses Segments liegt, und in der Hauptsache intakt sein, was seine nervösen Centren oberhalb derselben hat. Im Bereich der oberen vier Halssegmente kann die Verletzung nicht gesucht werden, denn alle Totalquerläsionen dort haben sofortigen Tod zur Folge, weil bis zum 4. Cervicalsegment die Wurzeln des nervus phrenicus reichen. Total sensitiv und motorisch gelähmt waren die unteren Extremitäten, die Bauch- und Intercostalmuskeln, teilweise die Arme, der Sitz der Lähmung muss also in der Höhe der Armnervenwurzeln gesucht werden. Wie wir gesehen haben, kann der Kranke leichte Bewegungen in der Schulter, Bewegung und Drehung des Vorderarms ausführen, alle anderen Bewegnngen sind vollständig gelähmt. Es sind also frei die musculi coracobrachialis, biceps, brachialis int., deltoideus und die Supinatoren, diese entspringen aus dem 5. Segment, das also nicht gelähmt sein kann. Nach Thornburn resultiert daraus eine für den Typus sextus ungemein charakteristische Stellung der Arme, die unser Kranker bis zum Tode beibehalten hat: abducierte, im Ellbogen flektierte, etwas nach aussen rotierte Arme, supinierter Unterarm und nach der Beugeseite fallende Hände. Die Flexoren und Extensoren der Hand sind vollständig gelähmt, diese fallen nach Kocher u. a. in das 7. Cervicalsegment, sodass also auch dieser Umstand für das 6. Segment stimmt. Ganz besonders charakteristisch ist ausserdem für die Lähmung dieses Segments die sensible Intaktheit der Radialseite des Armes bis herab an die Handwurzel, wie sie in unserem Fall bestand.

Ich komme auf ein Symptom, das Fieber, zurück. Bei der Aufnahme bestand eine Temperatur von 38,0 bei gutem Pulse, am nächsten Tage morgens 37,1, abends 37,0 im rectum, schon am 3. Tage 39,0, am 4. und 5. Tage wieder niedrigere Temperatur und von da an blieb das Fieber hoch bis zum Tode. Aus der bald auftretenden schweren Entzündung der Blase oder dem Lungenkatarrh ist dieses Fieber nicht zu erklären, es muss also mit der Markläsion direkt zusammenhängen. Nach Wagner und Stolper (S. 42, 155 folg.) kommt bei Halsmarkverletzungen eine allgemeine Temperatursteigerung vor, die nicht allein auf Vasomotorenläsion, vielmehr auf eine Verletzung wärmeregulatorischer Bahnen zurückzuführen ist. Dieses Fieber ist manchmal nach wenigen Stunden, manchmal erst nach mehreren Tagen beobachtet worden. Als höchste Temperatur ist von Hermann Weber in London im Jahre 1860 bei einer Luxationsfraktur des 3., 4. und 5. Halswirbels nach $2^1/_2$ Stunden 43,1 und bei dem 8 Stunden nach dem Unfall eintretenden Tode in der Achselhöhle 44° C. beobachtet worden. Auch in einem zweiten Fall hat Weber 43,3, Kocher bei einem 14 Tage nach dem Unfall Gestorbenen 43,2, Wagner als maximalste Temperatur 42,6 im rectum gemessen. Unser Patient hat am Vorabend des Todes 40,3 gemessen.

Was die Prognose dieser Verletzungen betrifft, so ist sie eine sehr traurige: Alle

[1]) Wagner und Stolper S. 73.
[2]) Wagner l. c.

totalen Querschnittsverletzungen des Halsmarkes sind tödlich, je höher oben um so rascher in den obersten Segmenten sofort. Die ungenügende Atmung infolge der Lähmung der Muskeln des Brustkorbes und Bauches begünstigt Hypostasen und putride Prozesse in den Lungen, der Decubitus führt zu Sepsis und welch schwere Entzündungen und Necrosen der Blase der Katheterismus herbeiführen kann, zeigt unser Fall. Von Wagner und Stolpers Fällen von sofortiger Totalläsion des Halsmarkes überlebt kaum $^1/_4$ den dritten Tag, der erste Monat war selten, der zweite nie von einem solchen Verletzten überlebt. Die gleichen Erfahrungen haben Thornburn und Kocher, letzterer bei 14 Fällen, gemacht. Unser Kranker lebte 27 Tage.

Wie ist nun die Markläsion zu stande gekommen? Über den Hergang der Verletzung war in dieser Beziehung nichts zu eruieren, der Verletzte selbst hatte keine Ahnung von einer Wirbelverletzung und das einzige Symptom bei der Aufnahme und nach Manifestation der Quertrennung war eine gewisse Empfindlichkeit der Halswirbelsäule, während jeder greifbare Befund einer Dislokation der Wirbel oder eine Fraktur fehlte und doch bestand eine totale Quertrennung des Markes zwischen dem 5. und 6. Halswirbel. Die Sektion ergab ebenfalls keinen Anhaltspunkt, nur war die Bandscheibe zwischen dem 5. und 6. Halswirbel gelockert, aber ohne jede Verfärbung und Blutung, sodass wir vielleicht doch ein Kunstprodukt der Sektion vor uns hatten.[1]) Es handelt sich also um eine tödliche Markläsion im 6. Cervicalsegment ohne nachweisbare Wirbelsäuleverletzung, wie wir diagnosticiert hatten. Zur Erklärung muss man die Distorsion der Wirbelsäule zu Hilfe nehmen, die nach Kocher überhaupt nur an der Halswirbelsäule von Bedeutung ist und nach Blasius besonders häufig zwischen 5. und 6. und 6. und 7. Halswirbel vorkommen soll. Das Trauma wirkt ein wie bei der Luxation: Überstreckung, gewaltsame Beugung, Seitwärtsneigung, Rotation. Die Distorsion setzt eine Bänderzerreissung und Lockerung der Bandscheibe, ist die Vorstufe der Luxation und deshalb an der Wirbelsäule von besonderer Bedeutung, weil sie eine totale oder partielle Markläsion setzen kann. Diese besteht in einer Quetschung des Markes, die dadurch zu stande kommt, dass sich durch Knickung der Wirbelkanal an umschriebener Stelle verengt, bei schweren Luxationsfrakturen bleibt diese Knickung bestehen, bei der Distorsion ist sie nur vorübergehend, aber die Markläsion kann für alle Zeiten bestehen bleiben. Diese besteht in Zertrümmerung des Nervengewebes, in welches primäre und sekundäre Blutungen erfolgen. Totale Zerreissungen des Markes ohne wesentliche Wirbelsäuleverletzung sind beschrieben, werden aber heute bezweifelt (Wagner und Stolper, S. 97). Auch hier kann es sich um eine solche nicht handeln, da um den zerquetschten Herd herum noch eine Markhülle erhalten war. Bei dem nahezu negativen Sektionsergebnis muss man auch eine von selbst reponierte Luxation ausschliessen, bei der doch sicherlich entweder ein Bruch der Seitenfortsätze oder erheblichere Bänderzerreissungen durch die sehr sorgfältig vorgenommene Sektion hätte gefunden werden müssen. Ausserdem ist es sehr fraglich, ob die Luxation sich so vollständig reponiert erhalten konnte, wie es hier hätte der Fall sein müssen.

2. Spondylitis traumatica.

(Hierzu Fig. 1—5 und Tafel IX, Fig. 1.)

Ein 46 Jahre alter Zimmermann fiel am 4. August 1897 ca. 6 Meter hoch von einem Neubau herab, wo er einen heraufgewundenen Balken hereinziehen wollte. Während des Falles stiess er mit der rechten Schulter an ein Gerüst an und auf dem Boden fiel er, Kopf abwärts, mit dem Rücken auf einen Balken. Er war kurze Zeit bewusstlos und musste nach Hause getragen werden. Dort wurde ein Schlüsselbeinbruch konstatiert und wegen der beständigen Schmerzen in Brust und Rücken ein Wirbelbruch vermutet, von dem behandelnden Arzt aber ein positiver Anhaltspunkt nicht gefunden. Nach 4 Wochen konnte Verletzter wieder einige Stunden und bald auch den ganzen Tag auf sein und leichteren Arbeiten nachgehen. Eine Lähmung war von Anfang an nicht beobachtet worden, nur ein pelziges Gefühl an der rechten Hand und den Fingern soll zeitweise aufgetreten sein. Da der objektive Befund in allzugrossem

[1]) Es ist für künftige Fälle deshalb zu empfehlen, die Wirbelsäule mit der Hinterhauptsschuppe im Zusammenhang herauszunehmen.

Widerspruch mit den Beschwerden stand, wurde der Verletzte auf Veranlassung des behandelnden Arztes am 30. November 1897 dem Krankenhause zur Beobachtung von der Berufsgenossenschaft übergeben. Seine Hauptklagen bestehen in Atemnot, Schmerzen im Rücken und auf der Brust, absolute Schlaflosigkeit, Appetitmangel und allgemeiner körperlicher Schwäche, sodass er zur Arbeit sich gänzlich untauglich fühlt. Er ist überzeugt, dass ihm im Rücken etwas gebrochen sei und fühlt sich sehr gedrückt und unglücklich, weil man ihm sein Leiden nicht glauben wolle.

Verletzter ist mässig genährt, mittelgross, kommt zu Fuss ins Krankenhaus. Der Gesichtsausdruck ist beständig und konsequent mürrisch, finster, sein Wesen dementsprechend zurückhaltend, kurz

Fig. 1.

Fig. 2.

angebunden, unfreundlich, alle Antworten müssen herausgepresst werden, eine Erzählung im Zusammenhang ist nicht zu erreichen. Ebenso sind seine Bewegungen und Verrichtungen langsam, zögernd, doch kann er sich aufrichten, gehen, stehen, sich bücken, ohne wesentliche Behinderung. Patient liegt meist zu Bett. Bei der Visite kommt er stets in grosse Aufregung, die sich namentlich durch ängstlichen Gesichtsausdruck und ungeheuer vermehrte Atemfrequenz zeigt. Diese Atemnot will er immer haben, es ist aber sicher, dass sie im Schlaf verschwindet, ebenso wenn er sich bei der Unterhaltung vergisst. Durch regelmässige Kontrole ist erwiesen, dass er thatsächlich seinen Angaben entsprechend des Nachts fast nicht schläft, jedenfalls von der Nachtwache fast immer wachend angetroffen wird. Der Appetit ist sehr gering, während des ganzen Aufenthalts bleibt dies so.

Lähmungserscheinungen sind keine nachzuweisen, auch die Sensibilität ist vollständig intakt, auch im rechten Arm, wo zeitweise pelziges Gefühl vorhanden sein soll.

Der rechte Daumen fehlt infolge eines Unfalls in der Kindheit vollständig, was aber den Mann in seinem Beruf als Zimmermann gar nicht hinderte!

An der Haltung ist ausser leichter Vornüberneigung des Kopfes nichts besonderes zu bemerken. Die Wirbelsäule scheint vollständig gerade, doch kann man bei sehr sorgfältiger Untersuchung finden, dass der 4. und 5. Brustwirbel-Dornfortsatz ein wenig nach rechts abweichen. Der leiseste Druck auf den Kopf, die zarteste Berührung der Rückenhaut in der Nähe der oberen Brustwirbelsäule wird sehr

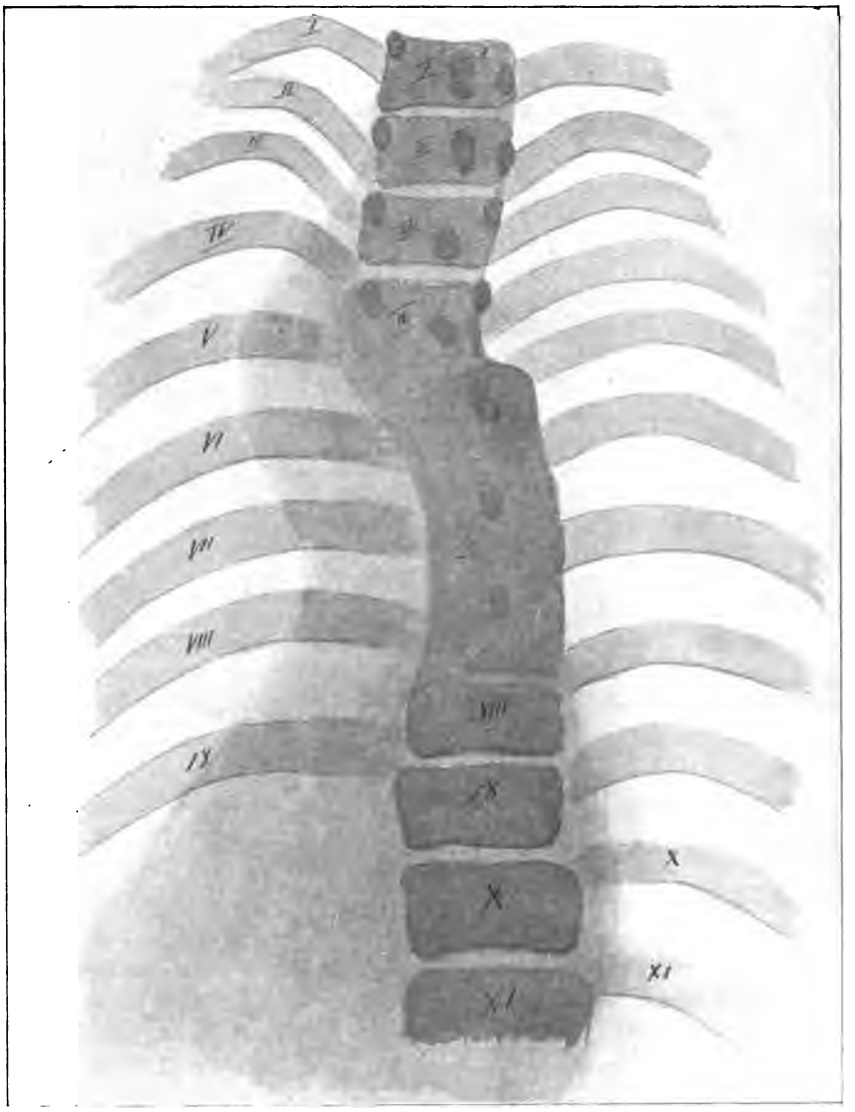

Fig. 3.
Gepauste Skizze von Röntgenbild (Tafel IX, Fig. 1) Spondylitis traumatica.

schmerzhaft empfunden und der Druck auf die Dornfortsätze der oberen Brustwirbel soll so ungeheuer schmerzhaft sein, dass der Kranke sich jede fernere Untersuchung verbittet und tagelang Schmerzen davon haben will.

Das Brustbein steht etwas schräg von links oben nach rechts unten aussen, der Thorax ist links vorne seitlich etwas eingedrückt, rechts vorgewölbt.

Rechterseits besteht noch ein von dem Unfall herrührender mit starker Dislokation geheilter Schlüsselbeinbruch, ohne Bewegungshindernis im Schultergelenk.

Eine in Rückenlage aufgenommene Röntgenphotographie (s. Fig. 3 u. Tafel IX, Fig 1) ergab diesem recht spärlichen objektiven Befund gegenüber eine deutliche und bei dem 5. Brustwirbel durch

einen scharfen, fast rechtwinkligen Vorsprung einsetzende Knickung der Brustwirbelsäule nach rechts, mit auffallend grossem und breitem Aortenschatten.

Da Suspension nur ganz kurze Zeit vertragen und Gewichtsextension im Bette wegen grosser Schmerzhaftigkeit entschieden abgelehnt wurde, beschränkte sich die Behandlung auf Anlegen und Anfertigen eines gut sitzenden Celluloidkorsetts, langdauernde warme Bäder, möglichst viel Bettruhe und kräftige Ernährung. Nach achtwöchentlicher Behandlung wurde der Mann am 31. I. 98 gebessert entlassen. Er konnte schliesslich den ganzen Tag auf sein, wurde ruhiger und heiterer, die Atmungsbeschwerden hatten sich ganz verloren und eine gewisse Zuversicht und Hoffnung war bei ihm zurückgekehrt. Bei der Berufsgenossenschaft wurde die Gewährung einer Rente von 80% befürwortet.

Im Juli 1898 kam er wieder zur Untersuchung. Der Zustand war wieder ebenso schlecht wie früher, namentlich die Atemnot und Rückenschmerzen. Ohne das Celluloidkorsett konnte er weder stehen noch gehen, seine ganze Arbeit bestand in Beaufsichtigen der Kinder und seines kleinen landwirtschaftlichen Betriebes. Er wurde vom 2. August bis 20. September wieder hier aufgenommen und beobachtet. Dem früheren Befund ist nur noch hinzuzufügen, dass die Respiration beständig sehr vermehrt (44) und der Puls auffallend an Zahl vermindert (50) war. Ausserdem war diesmal der Patellarreflex etwas verstärkt, die grobe Kraft der unteren Extremitäten herabgesetzt. Ein Erfolg wurde mit der Behandlung nicht erzielt. Eine weitere, erhebliche Verschlechterung wurde am 10. November d. J. gefunden. Nach Abnahme des Korsetts sinkt er in sich zusammen, der Rumpf beugt sich nach links, der Kopf wird steif gehalten, die untere Brustwirbelsäule ist stark nach rechts ausgebogen, was seither nicht der Fall war, die falschen Rippen links bohren sich unter die Darmbeinschaufel (s. Fig. 1 und 2). Auch die Verschiebung des Brustbeins hat zugenommen, die auf die genau wagrecht stehende Interspinallinie gezogene Medianlinie des Körpers trifft nur das manubrium sterni annähernd in der Mitte, das corpus sterni wird nur am linken Rand, getroffen und weicht um so mehr nach rechts ab, je mehr man dem proc. xiphoid. nahe kommt. Die Dyspnoe ist hochgradig und verliert sich während einer zweistündigen Beobachtung keinen Augenblick. Beim Stehen ohne Korsett tritt so lebhaftes Zittern am ganzen Körper ein, dass die photographische Aufnahme nur unvollkommen möglich ist und Patient bei der Aufnahme von vorne gestützt werden muss, wodurch die spontan eingenommene Seitwärtsneigung etwas verwischt wird. —

Es handelt sich hier um einen vorher gesunden Mann, der nach einem Fall aus einer Höhe von 6 m auf den Rücken kurze Zeit bewusstlos war, einen Schlüsselbeinbruch davongetragen hat und wegen Rückenschmerzen 4 Wochen das Bett hüten musste. Die Möglichkeit einer Wirbelsäuleverletzung wird von dem behandelnden Arzt vermutet, ein Anhaltspunkt aber nicht gefunden. Der Verletzte versucht nun wieder leichtere Arbeiten zu verrichten, die Klagen über die Schmerzen im Rücken nehmen aber zu und werden schliesslich in so starker Weise geklagt, dass denselben kein rechter Glauben mehr geschenkt wird. Im Krankenhaus wird eine geringe Abweichung der Dornfortsätze des 4. und 5. Brustwirbeldornfortsatzes nach rechts, ein geringer Schiefstand des sternums und Verschiebung des Thorax gefunden, welchem Befund gegenüber die nervösen Störungen: Schlaflosigkeit, Appetitlosigkeit, gesteigerte Sehnenreflexe, Dyspnoe, äusserste Empfindlichkeit der oberen Brustwirbel und der darüberliegenden Haut gegen die zarteste Berührung, hochgradige psychische Depression, auffallend in den Vordergrund treten. Der Zustand bessert sich zunächst, nach 5 Monaten und bei einer weiteren Untersuchung nach 3 Monaten wird eine zunehmende Verschlechterung gefunden. Der Kranke sinkt jetzt, wenn sein Stützkorsett abgenommen ist, zusammen und kann sich ohne den Apparat kaum aufrecht erhalten, ein Gibbus ist jedoch auch jetzt nicht zu bemerken, dagegen eine durch das Korsett ausgeglichene Scoliose der ganzen Brustwirbelsäule nach rechts.

Ich verzichte darauf noch ca. 6 weitere, ähnliche, wenn auch nicht so ausgesprochene Fälle, die in der berufsgenossenschaftlichen Gutachterthätigkeit in den letzten Jahren von mir beobachtet worden sind, diesem hinzuzufügen, sie waren alle leichterer Art und konnten durch passende Korsetts wenigstens grösstenteils wieder arbeitsfähig gemacht werden. Alle aber gehörten zu denen, welche (nach Wagner l. c. p. 246) „nach Erhebung ihrer Ansprüche auf Unfallentschädigung von Arzt zu Arzt, von Stadt zu Stadt geschickt werden, immer wieder als vermeintliche Simulanten oder Übertreiber mit wenig Wohlwollen behandelt. Gerade mit Rücksicht auf unsere Unfallgesetzgebung erheischt dieses bisher verkannte Krankheitsbild daher eine weit verbreitete Kenntnis". Nachdem Schede auf dem Chirurgenkongress 1881 die Ansicht ausgesprochen

hatte, dass bei Wirbelbrüchen die Knochen auffallend lange weich bleiben können, hat Kümmell 1891 auf der Naturforscherversammlung zu Halle Mitteilung über „ein typisches Krankheitsbild die traumatische Spondylitis", gemacht und an fünf Fällen erläutert. Es handelt sich um eine Wirbelerkrankung bei Erwachsenen, welche sich $^1/_2$—1 Jahr nach einer leichten Quetschung der Wirbelsäule entwickelt und spondylitische Symptome (Gibbus etc.) macht. Die Ursache dieser Symptome ist eine rareficierende Ostitis eines Wirbelkörpers. Fraktur und Tuberkulose schliesst er aus, die Prognose ist günstiger als bei tuberkulöser Spondylitis, die Therapie dieselbe (Centralbl. Nr. 48, 1891). Inzwischen ist von den deutschen Chirurgen dieses Krank-

Fig. 4.
Luxations-Kompressionsfraktur des 11. u. 12. Brustwirbels mit starker und eigenartiger Verzahnung.
(Aus Wagner u. Stolper, Deutsche Chirurgie. Lfg. 40.)

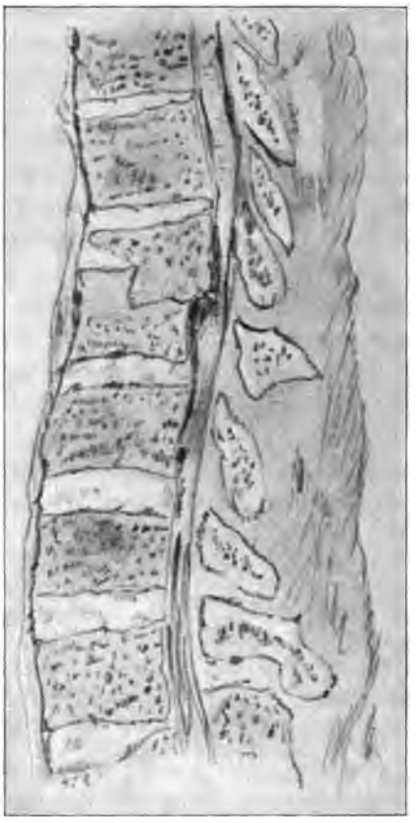

Fig. 5.
Dasselbe Präparat im Sagittalschnitt.
(Aus Wagner u. Stolper, Deutsche Chirurgie. Lfg. 40.)

heitsbild wohl allgemein anerkannt worden und verdient nachgerade auch die Beachtung der praktischen Ärzte. Kocher (l. c.), Henle (Grenzgebiete 1897), Heidenhein (Monatsschrift für Med. Heilkunde 1897), Hattemer (Beitr. z. Klin. Chir. XX. 1.), Wagner und Stolper (l. c.) behandeln das Thema eingehend und nach verschiedenen Gesichtspunkten. Henle erklärt für das „Gemeinsame aller hierhergehörigen Fälle die abnorme, längere Zeit nach Einwirkung des Traumas progredient bleibende Weichheit der Wirbelkörper an der betroffenen Partie, die dann eine primär entstandene Deformität zunehmen macht oder sekundär zu Gibbus und Kyphose führt." Die Schwere des Traumas, die Art der Verletzung, ob Kontusion oder Fraktur, wird hierbei im Gegensatz zu Kümmell wohl mit Recht ausser acht gelassen, denn von dem seither veröffentlichten und auch in den von mir beobachteten Fällen sind leichte und schwere

Gewalteinwirkungen, leichte Kontusionen und zweifellose Frakturen zu verzeichnen. Unter letztere rechne ich auch den vorliegenden Fall, namentlich auf Grund des Röntgenbildes, das uns eine auffallende Knickung der Wirbelsäule in der Höhe des 5. Brustwirbels zeigt, wie aus der Kopie und namentlich der Pause der Platte ersichtlich. (Fig. 3 u. Taf. IX, Fig. 1.) Da die Aufnahme erst vier Monate nach der Verletzung möglich war, ist es freilich nicht ganz sicher, ob der Befund auch für die frische Verletzung massgebend ist. Als wahrscheinlich muss angenommen werden, dass entsprechend den bisher bekannten Fällen, die Knickung im Verlauf des Leidens eine stärkere geworden ist, zumal von anfang an auf stützende Verbände und längeres Bettliegen verzichtet worden war. Immerhin aber dürfte die starke Gewalteinwirkung und die scharfe Knickung dafür sprechen, dass von vornherein eine Fraktur oder eine Luxationskompressionsfraktur des 5. Brustwirbels stattgefunden hat. Auffallende Ähnlichkeit hat unser Fall in Beziehung auf die Knickung und die Dislokation mit einem von Wagner l. c. beobachteten und abgebildeten Fall von Luxationskompressionsfraktur des 11. und 12. Brustwirbels, die ich hier (Fig. 4 u. 5) abgezeichnet habe. Allerdings handelt es sich in diesem Fall um totale Durchtrennung des Rückenmarkes, während hier jede schwerere Verletzung des Markes selbst fehlt, was aber ja bekanntlich eine Fraktur nicht ausschliesst. Hochgradig kann die Kompression nicht gewesen sein, denn die Partie vom 5. bis 8. Brustwirbel, welche auf dem Röntgenbild (Taf. IX, Fig. 1 u 3 pag. 87) die Differenzierung der einzelnen Wirbelkörper nicht deutlich zeigt, sondern nur die Dornfortsätzemarkiert, entspricht in ihrer Länge ungefähr der normalen Höhe der in ihr sich befindlichen Wirbelkörper. Dass eine Torsion dieser Partie stattgefunden hat, sieht man ausser an dem Schiefstand des Sternums, dem Näherbeieinanderliegen der oberen Rippen rechts auch daran, dass dieselbe entschieden schmäler ist, als die darüber und darunter liegenden Wirbelkörper.

Wenn auch bisher fast ausnahmslos bei den als spondylitis traumatica gedeuteten und veröffentlichten Fällen ein mehr oder weniger deutlicher Gibbus beobachtet wurde, der hier fehlt, so ändert das nichts an der Diagnose. Es besteht eine, nur durch die Röntgenaufnahme bemerkbare Skoliose, ich zweifle aber nicht, dass sich ein Gibbus an der schmerzhaften Stelle entwickelt hätte und noch entwickeln würde, wenn nicht das Celluloidkorsett, das ununterbrochen nun fast ein Jahr getragen wird, dem energisch entgegenarbeiten würde. Die Betrachtung der Photographie des Kranken, namentlich der Rückenansicht, illustriert wohl diese Befürchtung nur zu deutlich.

Mag man nun über die Ursache der Erweichung und des allmählichem Zusammensinkens der Wirbel denken wie man will, so viel ist sicher, dass ein Trauma zu Grunde liegt und dass aus diesem Trauma eine Entzündung der Wirbelkörper, eine „traumatische Spondylitis" entstanden ist (Hattemer l. c.), Wagner (p. 245) dagegen will die klinischen Erscheinungen rein mechanisch erklären. Er geht davon aus, dass (s. auch Bruns, Deutsche Chirurgie 27), die Wirbelkörper zur Callusbildung und zum Ersatz zertrümmerter Knochenbezirke wenig befähigt sind, infolgedessen ist der Heilungsvorgang ein sehr langwieriger, die oft erst nach Monaten eintretende Difformität erklärt er mit dem Nachlassen der bis dahin dauernd gespannten und die Difformität verhindernden Bänder und Muskeln. Die nervösen Erscheinungen werden teilweise durch Kompressionsneuritis (s. auch Kocher l. c.), infolge Wirbelverlagerung, die event. Motilitätsstörungen durch Verschiebung des Körperschwerpunktes, die übrigen Erscheinungen durch „die durch das lange Siechtum bedingte Reizbarkeit des Centralorgans" zu erklären versucht. Die Therapie wird von den Autoren ziemlich einheitlich angegeben: Rückenlage, event. Extension oder Rauchfusssche Schwebe bis zur Beseitigung der Schmerzen, dann Korsettbehandlung möglichst lange. In unserem Fall musste man, wie schon bemerkt, von anhaltender Bettbehandlung und Extension absehen, der Kranke hat sie einfach nicht geduldet und ertragen. Er fühlt sich in seinem Celluloidkorsett, übrigens ohne Kopfstütze, das er nun ein Jahr trägt, am wohlsten. Mehreren andern ähnlichen Verletzten habe ich die gleichen Apparate angefertigt, mit denen sie sehr zufrieden sind.

Die Prognose giebt Kümmell im allgemeinen günstig an, im vorliegenden Fall muss

sie sehr vorsichtig gestellt werden. Erschwerend wirkt hier vor allem die berufsgenossenschaftliche Rente, die zur Übertreibung führt, ausserdem ist hier ein perniciöser Druck auf die Brustorgane, namentlich auf die Aorta zu fürchten, welche, schon jetzt verdrängt oder erweitert zu sein scheint (s. R. Bild), ganz abgesehen von der Möglichkeit einer Kompression des Rückenmarks, welche durch einen Fall oder ein kleines Trauma, auch wenn Verletzter nicht eigentlich arbeitet, eintreten kann. Eine Difformität des Thorax besteht jetzt schon, dieselbe wird nicht ohne Einfluss auf die Brustorgane sein. Der Kranke ist also in beständiger Gefahr, soll man ihn aber deshalb jahrelang in ein Krankenhaus legen und seiner Familie entziehen? Er soll sich zeitweise zeigen und sein Korsett tragen, das die Wirbelsäule sichert und ihm vor Schmerzen schützt, das weitere muss man der Zeit überlassen.

Von Interesse dürfte es sein, dass ein 50 Jahre alter Bruder des Verletzten seit 13. April 1897 mit einer komplizierten Fraktur beider Vorderarmknochen rechts in meiner Behandlung ist, die trotz aller Mittel, Stauung, Injectionen, Knochennaht etc. nicht consolidiert. Ob diese „rarefizierende Ostitis“ in diesen Fall auf familiärer Anlage beruht?

3. Luxation des Atlas.

Wenn ich auch bei Schilderung des nachfolgenden Falles kein Röntgenbild als Beleg beibringen kann und ich mir der mangelhaften Beobachtung wohl bewusst bin, so will ich ihn doch der grossen Seltenheit dieser Verletzungen halber hier kurz anfügen. Er ist vor elf Jahren von mir beobachtet worden und bietet manches Interessante.

Ein fünf Jahre alter, vorher vollständig gesunder und kräftiger Junge, wurde Ende Juli 1887 von einem Kameraden gestossen und fiel rücklings über einen Sandstein, der eine Dunglege einfasste. Er konnte selbst aufstehen und nach Hause gehen, wo er zu Bett gelegt wurde, weil er über Schmerzen im Halse klagte und Hitze bekam. Nach acht Tagen wurde ein Arzt gerufen, der sofort das Kind mir in das Spital nach Hechingen brachte. Ich fand einen gut genährten, gesund aussehenden Jungen. Er fiebert stark, 39,6° C. im rectum, ist vollständig klar bei Bewusstsein, steht auf Verlangen auf und geht ziemlich sicher im Zimmer umher. Dabei ist nur sehr auffallend, dass er den Kopf steif nach hinten gebeugt hält und diese Stellung weder aktiv noch bei vorsichtigen Versuchen passiv geändert werden kann. Beim Abtasten der Dornfortsätze im Nacken fühlt man dieselben vom vierten an nicht mehr, kann dagegen am Hinterhaupt tief gegen die Schädelbasis eindrücken. Vom Mund aus fühlt man hinter dem Gaumensegel einen Wirbel so stark prominieren, dass man unmöglich zu den Choanen und dem Rachendach vordringen kann, wie man es z. B. bei der Untersuchung auf adenoide Vegetationen tagtäglich zu üben pflegt. Eine Lähmung in den Extremitäten, weder eine sensible noch motorische, ist nicht zu finden, Lähmung der sphincteren ist von den Eltern nicht beobachtet worden.

In der Chloroformnarkose liess ich durch den Kollegen an den Schultern Contraextension ausüben, vermehrte zunächst durch allmählich sich verstärkenden Zug die Rückwärtsbeugung des Kopfes und ging dann unter beständiger Extension in Beugestellung nach vorn über, wobei plötzlich ein hör- und fühlbares Knacken vernommen wird. Sofort ist der Kopf frei beweglich, die Halswirbeldornfortsätze sind in der richtigen Lage, der prominierende Körper im Rachen ist verschwunden. Das Kind wird 14 Tage lang mit Extension in der Glissonschen Schwinge behandelt, zeigt ausser anhaltendem hohen Fieber keine Abnormität, bewegt alle Glieder, schluckt alles, spricht und ist Herr über Blase und Mastdarm. Die Eltern nehmen nun, trotz meiner Einrede, das Kind nach Hause, aufs Land. Zunächst ging alles gut, das Fieber verlor sich seither nicht, das Kind wurde noch im Bett gehalten. Am 30. August 1897, sechs Wochen nach der Verletzung, begann eine fast vollständige Lähmung der rechten Körperhälfte in motorischer Beziehung sich einzustellen, auch die Sensibilität scheint herabgesetzt, soweit es zu prüfen. Auch die Sprache ist gänzlich aufgehoben und das Kind kann nur noch lallen. Dabei besteht ganz unbedeutende rechtsseitige Facialisparese und doppelseitige Neuritis optica (Prof. Schleich, Dr. Fricker).

Anfang Oktober 1887 nahm ich das Kind wieder in das Spital. Die Lähmung des Armes und Beines rechts war erheblich besser, auch die Sprachlähmung war gebessert, das Kind konnte einzelne Worte deutlich nachsprechen aber noch keine Sätze bilden, die Facialisparese war deutlicher, eine Sehstörung nicht vorhanden. Rechts ist der Patellarreflex stark vermehrt. Im November konnte das Kind allein stehen und mit Unterstützung gehen, wobei das rechte Bein nachgeschleppt wird. Die Bewegungen mit dem rechten Arm sind unsicher, unbeholfen, die Hand kraftlos.

Im Dezember 1887: unbeholfener Gang, Atrophie des rechten Beines, Flexion und Extension aktiv möglich. Der rechte Arm kann fast ganz eleviert werden, die Finger können nicht willkürlich gestreckt, wohl aber mit ziemlicher Kraft gebeugt werden, die Sprache ist wieder fast wie früher.

Vom 9. Januar bis 7. März 1888 wurde das Kind in der medizinischen Klinik in Tübingen behandelt. Aus der mir von Herrn Prof. v. Liebermeister in liebenswürdiger Weise zur Verfügung gestellten Krankengeschichte erwähne ich aus den Aufnahmebefund: Sprache näselnd, es fällt dem Patienten schwer, längere Sätze auszusprechen. An beiden Armen ist keine Atrophie wahrzunehmen, den rechten Arm kann Patient willkürlich nur wenig über die Horizontale heben. Hand in Flexionsstellung, ebenso die Finger, strecken aktiv nicht, wohl aber passiv möglich Links normale Verhältnisse.

Der rechte Fuss wird beim Gehen nachgeschleppt, die Fussspitze klebt am Boden. Hüft- und Kniegelenk können aktiv normal bewegt werden, der Fuss dagegen befindet sich in Equinovarusstellung, welche nur passiv etwas ausgeglichen werden kann.

Patellarreflex rechts gesteigert, Sensibilität anscheinend intakt. Ophthalmologisch (Prof. Schleich): Papillen opac, Conturen der Papillen beiderseits entschieden verschwommen, Fieber nicht vorhanden.

Ich hatte dann noch einmal im August 1888 Gelegenheit das Kind zu sehen. Im Halse fühlte ich noch einen deutlichen Vorsprung, die Sprache war ganz normal, die rechte Hand ganz untauglich, Oberarm und Vorderarm atrophisch, Extensoren der Finger gänzlich gelähmt. Das Gehen war gut, jedoch wird das rechte Bein wie früher nachgeschleppt. Die Eltern wollen Gedächtnisschwäche bemerken. Der Kopf kann nach allen Richtungen frei bewegt werden.

Der Fall ist gewiss nicht leicht zu deuten, zumal das Dunkel, das über diesen Verletzungen schwebt, immer noch nicht genügend aufgehellt ist. Zunächst will ich bemerken, dass Verlauf und Entstehung bei dem vorher und nachher sicher ganz gesundem Kind eine Spondylitis tuberculosa ausgeschlossen erscheinen lassen. Eine Luxation des Atlas nach vorn, vielleicht auch eine Rotationsluxation, diagnosticiere ich aus der Lordose der Halswirbelsäule, dem Unbeweglichstehen des Kopfes mit Beugung nach rückwärts, der tiefen Grube am Hinterhaupt und dem prominierenden Körper im Rachen, der der Lage des Atlas entspricht. Dafür spricht ferner der Umstand, dass nach gelungener Reposition die Halswirbelsäule wieder in normaler Lage sich befand, der Kopf gut beweglich war und die Dornfortsätze der unter dem Atlas gelegene Wirbel in der ganzen Beobachtungszeit keine Schmerzhaftigkeit mehr zeigten, ausserdem der Umstand, dass bei normaler Halswirbelsäule später wieder der vorspringende Körper im Rachen gefunden wurde, worüber später noch mehr. Sehr interessant ist die Thatsache, dass in den ersten Wochen nach der Verletzung und auch noch lange nachher gar keine Lähmungserscheinungen vorhanden waren und erst nach fünf Wochen halbseitige Lähmungserscheinungen, vollständige Sprachlähmung und Neuritis optica duplex sich einstellten. Von anfang an bestand hohes, kontinuierliches Fieber, das wohl nicht bloss als Folge von Verletzung wärmeregulatorischer Bahnen zu erklären ist, zumal andere Erscheinungen seitens des Marks fehlten. Es muss das Fieber auf entzündliche Vorgänge innerhalb des Marks zurückgeführt werden, die auf die Gehirnbasis übergegriffen und die oben geschilderten Erscheinungen im Verlaufe der Erkrankung gemacht haben. Es ist zweifellos, dass die Luxation sich später wiederhergestellt hat, wie es auch anderwärts beobachtet worden ist, zumal das Kind nicht lange genug im Krankenhause gelassen wurde. Ich kann nicht annehmen, dass dies erst wieder an dem Tage geschehen sein soll, wo die Lähmungserscheinungen, die ziemlich plötzlich allerdings eintraten, beobachtet wurden, denn damals lag das Kind ruhig zu Bette, während doch hierzu auf dem einige Wochen vorher bewerkstelligten Transport nach Hause Gelegenheit genug geboten gewesen wäre.

Ob bei der Verletzung eine Fraktur, vielleicht auch des Zahnfortsatzes des epistropheus mit unterlaufen ist, will und kann ich nicht mehr untersuchen. Was die Sekundärerscheinungen betrifft, so konnte ich keinen entsprechenden Fall in der Litteratur finden.

Bei den bisher beobachteten Fällen von Luxation des Atlas nach vorn wurde meistens, sofern nicht sofortiger Tod eintrat, der Kopf vornübergebeugt gehalten. Da der Vorsprung im Rachen sicher konstatiert worden ist, muss ich, trotzdem in unserem Fall der Kopf nach hinten gebeugt war, an der Diagnose festhalten.

Im Anschluss an diese Beobachtungen, sei es mir gestattet, „der Bedeutung der Röntgenbilder für die Wirbelsäulen- und Rückenmarksverletzungen“ einige Worte zu widmen. Wagner und Stolper verhalten sich in ihrem schon öfter citierten Werke (pag. 142) der

Leistungsfähigkeit des Röntgenverfahrens gegenüber etwas skeptisch und berufen sich namentlich auf die Bilder von Oberst, da ihnen eigene Erfahrungen noch zu wenig zu Gebote stehen. Für die Halswirbelsäule geben sie zu, dass das Verfahren Frakturen und Dislokationen erkennen lasse. „Man kann überaus deutlich die Konturen der Wirbelkörper, die hellere Zwischenschicht der Bandscheiben, ja sogar die Dornfortsätze noch deutlich erkennen. Aber vom dritten Brustwirbel ab verschwimmen diese Konturen." Wir dürfen nach unseren eignen Beobachtungen doch wohl etwas grössere Erwartungen an die Entdeckung Röntgens knüpfen, wenn wir auch keine frischen Fälle von Wirbelverletzungen untersuchen konnten. Die guten Bilder, die wir von der Wirbelsäule bei anderer Gelegenheit erhalten haben und die vorzüglichen Röntgenaufnahmen von tuberkulösen Prozessen an den Wirbelsäulen, die wir beim diesjährigen Chirurgenkongress aus der Hoffa'schen und Hallenser Klinik zu sehen Gelegenheit hatten, lassen uns die bestimmte Hoffnung aussprechen, an der Halswirbelsäule wohl alle und an der übrigen Wirbelsäule alle schweren Verletzungen der Wirbelkörper wenigstens mit genügender Sicherheit zur Darstellung bringen zu können, vielleicht mit Ausnahme der untersten Brustwirbel, die allerdings am häufigsten verletzt werden. Die Halswirbel können wir sämtliche sowohl in der Ansicht von hinten als von der Seite photographieren, sodass wir nicht nur Körper und Dornfortsätze, sondern auch die Gelenkfortsätze gut unterscheiden können. An der Brustwirbelsäule begegnen wir freilich grossen Schwierigkeiten. Hier sind störend der Schatten von Herz und grossen Gefässen für den mittleren und unteren und der Leberschatten für den untersten Teil, ausserdem sind die Bewegungen dieser Organe und die Bewegungen der Rippen bei der Atmung sehr geeignet, das Bild zu verschleiern. Obwohl nun dies bei unserem Fall 2 in hohem Grad vorhanden war, ist es doch gelungen, die obersten Brustwirbel mit Dornfortsätzen und Gelenkfortsätzen deutlich, die Lage der Dornfortsätze vom 5., 6. und 7. wenigstens auf der Platte angedeutet und die Körper vom 8., 9., 10. und 11. jedenfalls auf der Platte so deutlich zu fixieren, dass eine Fraktur daran hätte erkannt werden müssen. In unseren Fall 1 (s. Taf. IX, Fig. 2), gelang es sogar auf der Kopie die sieben oberen Brustwirbelkörper mit ihren Dornfortsätzen und den Rippengelenkteilen sehr scharf zu fixieren, während auf der Platte noch zwei weitere Wirbelkörper mit ihren Zwischenscheiben deutlich zu sehen sind. Die Halswirbelsäule ergab ein so absolut deutliches Bild, dass wir eine Fraktur mit Sicherheit ausschliessen konnten, was bezüglich eines etwaigen operativen Eingriffs sehr wertvoll war.

Die Verhältnisse für die Brustwirbelsäule lagen in diesem Fall allerdings sehr günstig, weil durch die vollständige Lähmung der Intercostalsmuskeln reine Zwerchfellatmung bestand, weshalb auch die Rippen und Abgangsstellen der Rippen besonders deutlich geworden sind. Aber für die Wirbelkörper sind die Herz- und Gefässschatten störender und diese sind ja auch hier vorhanden und trotzdem die Körper bis zum 7. sehr deutlich. Der Lendenteil ist sehr leicht darzustellen, ebenso meist auch das Kreuzbein mit den symph. sacroiliac., es ist mir in einem Fall von zweifelhafter Übertreibung oder Simulation mit Sicherheit gelungen, eine Verschiebung in einer symph. sacroiliaca nachzuweisen. Nur die untersten Brustwirbel bleiben wegen des dichten Leberschattens vorläufig noch ein dunkles Gebiet. Die seitlichen Aufnahmen der Brust- und Lendenwirbelsäule sind wegen der Dicke der zu durchleuchtenden Teile und wegen der komplizierten Schatten von Rippen, Armen und Schulterblatt leider unbrauchbar, sie verbieten sich bei frischen Verletzungen auch von selbst.

Allerdings wird es bei Aufnahme der Wirbelsäule ratsam sein, grössere Apparate zu verwenden, als einen Induktor mit 15 cm Funkenlänge, mit welchem die Bilder in Wagners Buch hergestellt worden sind. Wir arbeiten mit Induktoren von 40 cm Funkenlänge, dem Hofmeisterschen Unterbrecher, der sich uns bei einjährigem, starkem Betrieb ganz ausgezeichnet bewährt hat und verwenden bei allen derartigen Aufnahmen doppelt belegte sog. Röntgenplatten und Verstärkungsschirme, wodurch die Expositionszeit auf ein bis drei Minuten herabgesetzt wird. Damit fällt auch Wagners Einwand, dass „die Gefahr einer Verschlimmerung des Zustandes und nicht selten die Rücksicht auf die Qualen des Patienten ein so langes Manipulieren,

wie es dieses Verfahren nun einmal mit sich bringt, verbietet.“ Man kann ohne jede wesentliche Belästigung für die Kranken, wenn es sein muss im Bett, ohne den Verletzten herauszunehmen, die Kasette den Kranken unterlegen und die Aufnahme machen. Auch der andere Einwand, dass nicht überall, wo solche Verletzungen vorkommen, ein Röntgenapparat stehen kann, ist nicht ganz stichhaltig. Wenn auch die Apparate gerade nicht überall dort stehen können, so werden sie doch bald in allen Krankenhäusern zu finden sein, wohin solche Kranke doch wohl fast immer gebracht werden.

Ein vorzügliches Hilfsmittel ferner zur Erleichterung der Diagnose am Präparate, die ja auch an der herausgenommenen Wirbelsäule in ihren Details oft noch recht schwierig ist, ist das Röntgenverfahren. Es empfiehlt sich, mehrere Aufnahmen zu machen, dann wird man unbedingte Klarheit über die Verhältnisse erhalten und ausserdem ein Bild zur Demonstration oder Reproduktion, das besser ist als jede Zeichnung. Die Röntgenbilder von Knochenpräparaten geben uns ja die Knochenstruktur in den feinsten Details wieder, sodass kein Sprung im Knochen uns entgehen kann.

Wenn auch Rumpfs Hoffnung, Blutungen in den Rückenmarkskanal und in das Rückenmark nachzuweisen, sich bis jetzt noch nicht verwirklicht haben dürfte, so ist doch das Röntgenverfahren für die oft so schwierige Diagnose der Wirbelsäulenverletzungen ein unentbehrliches, wertvolles Hilfsmittel geworden. Hätten wir dasselbe in unserem Fall 3 schon verwenden können, so wären wohl alle weiteren Reflexionen betreffs der Diagnose überflüssig. Gerade bezüglich der noch ziemlich dunklen Atlas-Luxationen ist dasselbe berufen, Aufklärung zu bringen.

Aus dem städtischen Krankenhaus Schwäb. Gmünd (dirigier. Arzt Dr. Wörner).

Zu den Verletzungen des Fusses und Unterschenkels.[1])

Von

Assistent Dr. **Ulmer.**

(Hierzu Tafel X.)

I.

Johann W. 53 J. hatte im Januar 1898 einen Unfall in der Weise erlitten, dass eine Leiter, die er 4 m hoch bestiegen hatte, umstürzte und er auf beide Füsse fiel, wobei der linke Fuss mit der Fersengegend auf eine Leitersprosse aufschlug. Er hatte sofort heftige Schmerzen in beiden Füssen, besonders dem linken und konnte nicht mehr gehen. Anderen Tags war der ganze linke Fuss bis an die Zehen dick geschwollen und grün und blau verfärbt.

Am 19. April kam er ins Krankenhaus mit der Angabe, dass er auf den linken Fuss nicht auftreten könne. Der linke Fuss war damals bis über die Knöchel stark geschwollen und in der Tarsalgegend sehr schmerzhaft. Nach Anlegung eines Celluloidverbands konnte er ohne Schmerzen gehen und nach 6 Wochen blieb der Fuss abgeschwollen.

Am 6. August kam W. zur Begutachtung; er klagte über Schwäche im linken Fuss, Schmerzen beim Gehen und zeitweises Anschwellen. Befund: Gang hinkend, linke Fussgelenksgegend um $1^1/_2$ cm dicker als rechte, Tarsalgegend etwas voller, linke Wade um $1^1/_2$ cm dünner. Abstand des malleolus int. bis zum Fussboden links $5^1/_2$, rechts $6^1/_2$ cm, des malleolus ext. beiderseits $4^1/_2$ cm. Links ist die Fersengegend verbreitert und der processus poster. calcanei prominiert mehr als rechts. Dorsalflexion aktiv und passiv möglich, Plantarflexion unmöglich.

Die Diagnose Calcaneusfractur wurde durch die Röntgenaufnahme bestätigt. Auf dem Bilde (Figur 1a und Fig. 1 ges. Fuss zum Vergleich und Ansicht des linken Fusses von aussen) fällt sofort die Formveränderung des Calcaneus ins Auge. Links erscheint derselbe in seinem vorderen und mittleren Teil niederer als rechts und die Grenze zwischen talus und calcaneus undeutlich. Die hintere Kontur des Calcaneus ist nach oben unterbrochen, indem der oberste Teil nach hinten vorspringt. Von diesem

[1]) Vorgetragen in der Sitzung des Bez.-Vereins V., Aalen am 24. Oktober 1898.

Vorsprung an nach vorne grenzt sich dieser obere Teil vom unteren durch längsverlaufende, verwaschene Streifen ab. Auch im vorderen Teil des Calcaneus sind hellere und dunklere Schatten. Die Messung am Röntgenbild ergiebt: Höhe des process. post. Calcanei links um $^1/_2$ cm mehr als rechts; Höhe des calcan. in der Mitte links um $1^1/_2$ cm weniger als rechts. Eine Vergleichung der beiderseitigen Talusumrisse ergiebt keinen Unterschied; dagegen ist eine Lageveränderung des Talus eingetreten, indem der hintere Teil desselben links um $1^1/_2$ cm tiefer steht als rechts, der vordere dagegen nur um $^1/_2$ cm. Der Talus ist somit im ganzen tiefer getreten, hat aber zugleich eine geringe Drehung um die Querachse gemacht, so dass jetzt im Verhältnis zur trochlea das caput tali links etwas höher steht.

Es handelt sich somit um einen Ein- und teilweisen Ausbruch der oberen Wand des Calcaneus, insbesondere um einen Bruch des sustentaculum tali (innerer Knöchel links um 1 cm tiefer als rechts). Ein Teil der ausgebrochenen oberen Calcaneuswand wurde durch den in den Calcaneus hineingetriebenen talus nach hinten gedrängt und folgte zugleich etwas dem Zug der Achillessehne, woraus sich die $^1/_2$ cm betragende Höhendifferenz zu Gunsten des linken processus posterior calcanei erklärt. Der Talus ist nicht verletzt und hat nur eine Lageveränderung in oben angedeutetem Sinn erfahren.

II.

Georg F., 19 J. wollte am 1. Oktober einen mit Letten beladenen Schubkarren über eine ca. 25 cm vom Boden entfernte Diele schieben. Dabei verfehlte er mit dem rechten Fuss die Diele, fiel erst auf die rechte Fusssohle und dann auf die rechte Seite, zugleich schlug die Handhabe des Karrens auf den rechten Fussrücken auf. Er konnte sofort nicht mehr gehen und wurde ins Krankenhaus getragen.

Befund bei der Aufnahme am 1. Oktober: An der Aussenseite des rechten Unterschenkels, 7 cm oberhalb des Knöchels, ist eine umschriebene weiche Schwellung; Druck in dieser Gegend ist schmerzhaft, ebenso wird an dieser Stelle Schmerz empfunden, wenn entfernt davon auf die Fibula gedrückt wird. Dicht oberhalb des inneren Knöchels etwas nach vorne ist ebenfalls eine umschriebene teigige Schwellung. Bei seitlicher Ansicht sieht man etwas oberhalb der Fussgelenkslinie eine Hautprominenz, welcher bei der Palpation ein nach vorne stehender Knochenabsatz der Tibia entspricht. Vom inneren Knöchel an bis handbreit aufwärts ist Druck auf die Tibia sehr schmerzhaft. Bei Bewegungsversuchen ist in dieser Gegend der Tibia zuweilen Crepitation zu fühlen. Umfang des Unterschenkels 3 cm oberhalb der Knöchel rechts 24, links 20 cm. Bewegungen im Fussgelenk sind sehr schmerzhaft.

Das Röntgenbild (Figur 2, Ansicht von hinten) zeigt im unteren Drittel der Fibula eine leichte Abknickung nach innen. An der Tibia sieht man ca. 10 cm oberhalb des inneren Knöchels beginnend, nach unten aussen in die Epiphysenlinie auslaufend, einen verwaschenen hellen Streifen. Die Epiphysenlinie selbst ist undeutlich. Oberhalb der Epiphyse erscheint die Tibia etwas verbreitert. Etwas überraschend diesem Bilde gegenüber ist eine seitliche Ansicht der Tibia (Figur 3, Ansicht von innen). Die Tibia ist hier oberhalb der Epiphysenlinie um 1 cm breiter als unterhalb derselben und zwar bildet die vordere Kontur an der Epiphysenlinie einen scharfen Absatz. Die hintere Kontur geht als ununterbrochene Linie in die Gelenkkontur über. Vom fibularen Teil der Epiphysenlinie ausgehend, zieht inmitten der Tibia ein hellerer Streifen nach aufwärts und verliert sich ca. 8 cm weiter oben allmählich.

Es liegt also ein Bruch der Fibula im unteren Drittel vor und eine Schrägfraktur der Tibia, deren Bruchebene 10 cm oberhalb des inneren Knöchels beginnt und nach vorne und etwas nach aussen verläuft. Das Eigenartige aber ist, dass die Fraktur sich nicht ins Gelenk fortsetzt, wie man nach der angenommenen Richtung der Bruchlinie hätte annehmen sollen, sondern dass sie nur bis zur Epiphysenlinie geht und sich hier mit einer partiellen Epiphysenlösung kombiniert. Das untere Fragment besteht demnach aus der Epiphyse und einem prismatischen nach hinten und innen liegenden Stück der Diaphyse, dessen Spitze an der inneren Tibiakante gelegen ist. Dieses untere Fragment samt dem Fuss ist 1 cm weit nach hinten dislociert. Diagnose: Supramalleoläre Schrägfraktur der Tibia mit partieller Epiphysenlösung; Fraktur der Fibula im unteren Drittel.

Die Entstehung dieser Kombination lässt sich am einfachsten so denken: Patient fiel auf den rechten äusseren Fussrand auf und zwar mit ziemlicher Wucht, da er im Augenblick des Falls noch den schwer beladenen Schubkarren führte. Es entstand, in der gewöhnlichen Weise, eine Schrägfraktur des unteren Tibiaendes, deren Bruchlinie nach der angenommenen Richtung bei einem Erwachsenen das Fussgelenk eröffnen musste. Da jedoch in diesem Fall

der Epiphysenknorpel noch bestand, zog es der Bruch, an der Epiphysenebene angelangt, vor, dieser zu folgen, statt die dicke Epiphyse zu durchbrechen. Das Aufschlagen des Karrens auf den Fussrücken trug jedenfalls zur Dislokation des unteren Fragments nach hinten bei.

Am dritten Tage nach der Verletzung ging Patient in einem Gehverband; die bestehende Dislokation konnte nicht beseitigt werden. Nach 5 Wochen geht er ohne Verband und wird mit Massage behandelt. Entlassung am 14. November geheilt. Befund bei der Entlassung: Umfang des Unterschenkels oberhalb der Knöchel rechts 23, links 20; daumenbreit oberhalb der Fussgelenkslinie fühlt man einen Knochenabsatz der Tibia, welchem bei seitlicher Ansicht eine geringe Hautprominenz entspricht. Druck an dieser Stelle ist schmerzhaft und zwar werden Schmerzen bis in die grosse Zehe angegeben. Als Ursache findet man einen dünnen Strang (jedenfalls der nervus peroneus superficialis), welcher durch den Knochenabsatz der Tibia vorgedrängt ist und der sich leicht unter dem Finger hin- und herrollen lässt. Gang nicht hinkend, Fussgelenk frei beweglich.

Fig. A.

III.

Paul B., 57 J. fiel am 3. Juni 1898 eine steinerne Treppe herab; über den näheren Hergang weiss er nichts Bestimmtes anzugeben, glaubt sich jedoch zu erinnern, dass er an einem zum Abstreifen der Schuhe vor dem Hause angebrachten eisernen Bogen hängen geblieben sei. Er konnte sofort nicht mehr gehen und wurde in ein Krankenhaus gebracht, wo er angeblich wegen Knöchelbruchs $^1/_4$ Jahr lang mit Schienen und Gipsverbänden behandelt wurde. Eine Wunde war nach dem Unfall nicht vorhanden.

Fig. B.

Am 23. September kam B. ins Krankenhaus Gmünd mit der Angabe, dass er wegen heftiger Schmerzen im rechten Fuss nicht mehr zu gehen im stande sei; überhaupt habe er seit seiner Entlassung aus dem Krankenhaus nur mit grossen Beschwerden an zwei Stöcken gehen können. Befund bei der Aufnahme: Patient hinkt mühsam an zwei Stöcken, dabei hält er das rechte Bein abduciert. Der rechte Fuss ist auswärts gedreht und in hochgradiger Valgusstellung, so dass der innere Fussrand den Boden ganz berührt, der äussere dagegen fingerbreit vom Boden absteht. Fussgelenks- und Knöchelgegend stark verdickt und verbreitert. 4 cm oberhalb des äusseren Knöchels ist eine leichte Knickung des Unterschenkels nach aussen sichtbar. Der innere Knöchel steht weit nach innen vor; in der Gegend desselben zeigt die Haut einen pfennigstückgrossen oberflächlichen Decubitus. Der Vorderfuss erscheint verkürzt, während die Entfernung zwischen Ferse und innerem Knöchel verlängert ist (Figur A u. B). Die Tibiaachse trifft nicht den Fuss, sondern fällt weiter nach innen. Die Messung ergiebt: Umfang über die Knöchel links 25, rechts 29; Entfernung des inneren Knöchels: bis zum hinteren Rand der Achillessehne links 5, rechts 7; bis zum inneren Fussrand: links 6, rechts 6; bis zur Ferse links 8, rechts 11; bis zum Köpfchen des Metatarsus I links 12, rechts 9. Der äussere Knöchel zeigt im Ver-

hältnis zum Fuss links und rechts keine Lageverschiedenheit. Winkel zwischen dem rechten Fussrücken und Unterschenkel 120°; Beweglichkeit im Fussgelenk minimal.

Die Diagnose: Luxation des Fusses nach hinten und aussen; geheilte Fraktur der Fibula wurde durch die Röntgenaufnahme bestätigt. Die Ansicht von hinten (Figur 4) zeigt die Dislokation des Fusses mit samt dem unteren Bruchstück der Fibula nach aussen; die Talusrolle steht sehr schräg nach innen geneigt, was äusserlich als Valgusstellung zum Ausdruck kommt. Die beiden Fibulabruchstücke stehen übereinander. Die Ansicht von innen (Figur 5) zeigt die Dislokation des Fusses mit dem unteren Fibulabruchstück nach hinten.

Aus der Zusammenstellung beider Bilder ergiebt sich, dass der Fuss mit dem unteren Fibulaende nach hinten und aussen verlagert ist und dass die Gelenkfläche der Tibia nur mehr mit einem sehr kleinen Teil, nämlich ihrer hinteren äusseren Ecke, mit dem Talus in Berührung steht.

Die Bezeichnung der Verletzung als Luxation könnte auf Widerspruch stossen, wenn strikte daran festgehalten wird, dass jede mit Malleolenfraktur verbundene Dislokation des Fusses als sekundär anzusehen sei. Die Verlagerung des Fusses nach aussen mit Valgusstellung kann auch wohl in diesem Sinne auf Rechnung der Fibulafraktur gesetzt werden, da sie eine gewöhnliche Begleiterscheinung derselben ist. Allein die im Vordergrund stehende Dislokation des Fusses nach hinten, welche einen von der Ätiologie der Malleolenfrakturen ganz verschiedenen Entstehungsmodus zur Voraussetzung hat, berechtigt dazu, die vorliegende Verletzung, trotz der Fibulafraktur, den Luxationen beizuzählen.

Über die Entstehungsweise giebt die Anamnese keinen genügenden Aufschluss. Das Wahrscheinlichste indes ist, dass B. in dem oben erwähnten, zum Abstreifen der Schuhe angebrachten Bogen mit dem rechten Fuss hängen blieb und bei fixiertem Fuss nach hinten und rechts fiel. Fall nach hinten bei fixiertem Fuss ist ja die gewöhnlichste Entstehungsweise der Luxatio pedis postica. Nimmt man an, dass der Fall nicht direkt nach rückwärts erfolgte, sondern etwas nach rechts, so erklärt sich auch ungezwungen die gleichzeitige Fibulafraktur mit Dislokation des Fusses nach aussen und Valgusstellung.

Da B. seinen rechten Fuss nicht gebrauchen konnte und auf eine Operation drang, wurde diese am 6. Oktober von dirigier. Arzt Dr. Wörner vorgenommen. Zuerst wurde das untere Fibulaende durchmeisselt und dadurch der Fuss mobiler gemacht. Da es jedoch absolut nicht gelang, den Fuss in die richtige Lage zu bringen, wurde unverzüglich zur Talusexstirpation geschritten, welche ja in solchen Fällen schon des öfteren ausgeführt wurde und ein sehr gutes funktionelles Resultat giebt. Die Exstirpation wurde von der Innenseite aus vorgenommen; die Stellungskorrektion gelang nach derselben sehr gut. Ein gefensterter Gipsverband ermöglichte die Erhaltung des Fusses in der richtigen Stellung und die Behandlung der Wunde. Heilungsverlauf ohne Störung. Seit dem 10. November geht Patient in einem leichten Gipsverband und er soll demnächst mit einem entsprechend versteiften Schuh entlassen werden.

Status am 15. November: Dislokation nach hinten und aussen völlig beseitigt; Fussgelenksgegend rechts etwas verdickt. Im Fussgelenk besteht geringe Beweglichkeit. Unterhalb des inneren Knöchels eine ca. 4 cm lange, gut granulierende Wunde. Das Röntgenbild (Figur 6, Ansicht von aussen), welches 6 Wochen nach der Operation aufgenommen wurde, zeigt den Mangel des Talus; das untere Ende der Tibia steht mit dem vorderen Teil des Calcaneus in Verbindung; die Dislokation des Fusses mit dem unteren Fibulaende nach hinten ist vollkommen beseitigt; der Fuss ist in sehr guter Stellung, rechtwinklig zum Unterschenkel.

Verzeichnis der Röntgenbilder:

Figur 1. Ansicht des linken Fusses von aussen: Calcaneusfraktur. Fall 1.
„ 1a. Gesunder Fuss von aussen.
„ 2. Ansicht des rechten Unterschenkels von hinten: Schrägfraktur der Tibia mit partieller Epiphysenlösung. Fraktur der Fibula. Fall 2.
„ 3. Dasselbe. Ansicht von innen. Fall 2.

Fig. 4. Ansicht des rechten Fussgelenks von hinten: Luxation des Fusses nach hinten und aussen. Fraktur der Fibula. Fall 3.
„ 5. Dasselbe. Ansicht von innen. Fall 3.
„ 6. Dasselbe geheilt nach der Operation (Talusexstirpation). Ansicht von aussen.

Verwechslung des Os intermedium cruris (Pfitzner) mit einem durch einen angeblichen Unfall abgesprengten Knochenstück (Shepherdsche Fraktur).

Von

Dr. **Wilmans** in Hamburg.

(Hierzu Tafel IX, Fig. 3.)

Am 20. Januar 1897 stiess sich der Arbeiter B. nach seinen Aussagen am Nachmittage mit dem rechten Knöchel gegen einen eisernen Karrenfuss. Er arbeitete den Tag über weiter und zeigte mir am 21. Januar morgens seinen Fuss mit dem Bemerken, dass er in der inneren Knöchelgegend solche Schmerzen beim Auftreten habe, dass er hinken müsse und nicht weiter arbeiten könne. Ausser einer kaum wahrnehmbaren markstückgrossen Schwellung unterhalb des rechten inneren Knöchels, welche ich mehr auf den ausserordentlich stark entwickelten Plattfuss bezog, konnte ich einen objektiven Befund irgend welcher traumatischen Einwirkung nicht machen, insbesondere war nicht die geringste Verfärbung der Haut weder jetzt noch in der Folgezeit zu finden. Da nach einigen Tagen der Behandlung mit Wasserumschlägen und Hochlagerung eine Besserung nach den Angaben des B. nicht eingetreten war, so sandte ich ihn in ein Krankenhaus, zumal B. mir seit Jahren als Quärulant bekannt war, der eigentlich nie wegen der verschiedenartigsten Klagen aus dem Arztzimmer herauskam und gerne gelegentlich die Arbeit im Winter auf Kosten der Krankenkasse unterbrach. B. blieb nun mit gelegentlichen Unterbrechungen 26 Wochen in zwei Krankenhäusern; er ward im Laufe des halben Jahres, während welches die Krankenkasse für ihn zahlen musste, mehrere Male als nicht weiter behandlungsbedürftig entlassen, legte jedoch stets am anderen Tage auch die leichteste Arbeit wieder nieder. Einen Befund irgend einer krankhaften Veränderung vermochte keiner der Ärzte zu finden.

Somit stellte ich als Vertrauensarzt der zuständigen Berufsgenossenschaft das Gutachten dahin aus: „dass es wohl möglich sei, dass B. sich im Januar gegen den rechten inneren Knöchel gestossen habe und dass er bei seinem hochgradigen Plattfusse stärkere Schmerzen und Beschwerden hätte, dass ich es jedoch jetzt für gänzlich ausgeschlossen hielte bei dem stets negativen Befunde, dass die jetzigen angeblichen Beschwerden noch in irgend einem Zusammenhange mit dem angeblichen Unfall ständen."

Nach der Abweisung seiner Rentenansprüche für völlige Arbeitsunfähigkeit, da er nicht stehen und gehen könne, legte B. Berufung ein und ward zur erneuten Beobachtung und Abgabe eines Obergutachten auf die chirurgische Station eines dritten Krankenhauses gesandt.

Das hier abgegebene Gutachten fasste den ganzen Verlauf der Streitfrage präzise zusammen und lautete unter anderem: „Bei seiner Aufnahme in das hiesige Krankenhaus machte B. folgende Angaben über seine Beschwerden: „Er habe dauernd Schmerzen hinten und unter dem rechten innern Knöchel, sogar wenn er ruhig liege, beim Laufen, Sitzen und Gehen würden die Schmerzen schlimmer, er bekomme Reissen bis in die rechte Wade hinein, schliesslich sei er ausser stande mit der rechten Hacke aufzutreten." Wir konstatierten einen beiderseitigen, besonders rechts hochgradigen Plattfuss, bemerkten mehrere Male, dass B. der sich übrigens bei jedesmaliger Untersuchung ausserordentlich lamentabel anstellte, sehr wohl mit der rechten Hacke auftreten konnte und waren bereits der Ansicht uns in jedem Punkte dem Gut-

achten des Herrn Dr. W. anschliessen zu müssen, da lieferte uns eine Durchleuchtung mit Röntgenstrahlen einen interessanten Befund. Das Bild zeigt eine Knochenabsprengung vom Sprungbein, da wo es mit seinem hintersten Abschnitt dem Fersenbeine aufsitzt, ausserdem sind die Gelenkflächen zwischen Sprung- und Fersenbein ausserordentlich verwischt, so dass die Möglichkeit weiterer Insulten innerhalb der Fusswurzel nicht ausgeschlossen erscheint. B. musste während seines Hierseins orthopädische Übungen treiben. Bei seiner Entlassung machte er folgende Angaben: „Seit seinem Krankenhausaufenthalte sei nicht nur keine Besserung, sondern sogar eine Verschlimmerung eingetreten, er könne jetzt schlechter gehen wie zuvor." Der objektive Befund lautete: Mässig genährter Mann, dessen innere Organe von normaler Beschaffenheit sind. B. hat starken Plattfuss, der besonders rechts hochgradig ist. An der als hauptsächlich schmerzhaft angegebenen Stelle ist äusserlich nichts sichtbar, wohl aber fühlt man unter und hinter dem rechten inneren Knöchel eine deutliche Knochenverdickung, wo an der entsprechenden linken Seite eine Vertiefung vorhanden ist. Druck auf diese Stelle scheint sehr schmerzhaft zu sein, ebenso wenn man die Hacke von unten nach oben presst. Die Bewegungen im Fussgelenk sind in fast normalen Grenzen möglich, werden aber anscheinend künstlich etwas beschränkt, forciert man diese Bewegungen, so hört und fühlt man Knirschen, wobei B. laut zu lamentieren anfängt. Knöchelgegend und Unterschenkel sind normal. Schwellung des rechten Fusses ist nicht vorhanden, obwohl B. den ganzen Tag auf ist. B. hinkt stark und behauptet nur mit Hilfe eines Stockes gehen zu können, er vermeidet stets mit der rechten Hacke aufzutreten. Auf Grund dieses Befundes, ganz besonders aber auf Grund der Röntgendurchleuchtung glauben wir unser Urteil dahin abgeben zu müssen: „dass B. durch den am 20. Januar 1897 stattgehabten Unfall eine Absprengung vom Sprungbein erlitten hat, die sicher einen Teil seiner Beschwerden hervorruft, da erfahrungsgemäss Brüche innerhalb der Fusswurzelknochen lange und intensive Störungen bedingen; ein anderer Teil seiner Beschwerden ist ebenso sicher hervorgerufen durch den Plattfuss, diese Klagen können allerdings durch das Trauma noch etwas gesteigert sein. Schliesslich möchten wir aber nicht verfehlen unserer Vermutung Ausdruck zu geben, dass B. um ein gut Teil seine Beschwerden übertreibt. Den Grad der durch Unfall gesetzten Beeinträchtigung seiner Erwerbsfähigkeit möchten wir auf 30% taxieren."

Auf Grund dieses eingehenden und auf den ersten Blick einwandsfreien Gutachtens wurde dem B. vom Schiedsgericht 30% Rente zugesprochen. Mir selbst blieben indess stets Zweifel an der Richtigkeit des Obergutachtens bestehen. Einesteils war das Benehmen des Unfallverletzten recht auffällig. B. hinkte jetzt, nachdem er die Gewissheit eines objektiven Befundes hatte, zum Erbarmen und gab sich überhaupt den Anstrich eines vollständig zusammengebrochenen Menschen, während ich ihn einige Wochen nach dem angeblichen Unfalle ganz flott im Krankensaale hatte ohne Stock gehen sehen und er auch beobachtet war, wie er einen Korb voll Ziegenfutter den steilen Deich ohne Stütze heruntertrug. Andererseits schien mir auch die Erklärung des Röntgenbildes unzutreffend. Abgesehen davon, dass sogenannte abgesprengte und nun allein für sich weiter bestehende Knochenstücke recht selten sein dürften, viel seltener als man gemeiniglich annimmt, war auf dem Bilde nicht zu ersehen, woher denn das lose Knochenstück abgesprengt war, da alle Fussknochen insbesondere Talus und Calcaneus normale Konturen zeigten. So kam ich denn auf den Gedanken auch einmal den gesunden linken Fuss durchleuchten zu lassen. Da zeigte es sich denn, eigentlich zu unserer aller Überraschung, dass auch der linke Fuss ganz dasselbe abgesprengte Knochenstück zeigte, wie der rechte. Damit war es leicht bei dem Rekurse der Berufsgenossenschaft an das Reichsversicherungsamt das gegnerische Gutachten zu widerlegen. B. ward denn auch vom Reichsversicherungsamte vollständig abgewiesen und zur Herausgabe der bis dahin zu Unrecht bezogenen Rente verurteilt. Während dieser Verhandlungen waren $1^1/_2$ Jahre dahingegangen, während welcher B., wie bereits erwähnt ist, auch nicht die leichteste Arbeit in die Hand genommen hatte; er behauptete vielmehr noch kurz vor der endgültigen Entscheidung, er sei

vollkommen erwerbsunfähig, könne den rechten Fuss nicht ansetzen und habe zudem durch die mehrmalige Durchleuchtung seiner Füsse eine vollständige nervöse Zerrüttung seines Körpers und nächtliche Blutungen aus Lunge und Magen sich erworben.

In dem Rekursgutachten hatte ich das Knochenstück als Sesambein des Musculus flexor hallucis longus angesehen. Diese falsche Deutung ist von Pfitzner bereits 1892: „Die Sesambeine des menschlichen Körpers", Morphologische Arbeiten 1892, 4. Heft, widerlegt worden. Es handelte sich vielmehr im vorliegenden Falle um das Os trigonum tarsi (Bardeleben) seu Intermedium cruris (Pfitzner). Eine Verwechslung dieses Knochens mit einem abgesprengten Knochenstücke ist bereits einmal in der Litteratur vorgekommen, ja dadurch wurde die Aufmerksamkeit der Anatomen zuerst darauf gelenkt. Im Journal of Anatomy and Physiology, Oktober 1882, beschrieb Francis J. Schepherd: „A hitherto undescribed fracture of the astragalus." Er schreibt unter anderem: „The fact that this fracture is not mentioned in any of the text-books on surgry or special treatises on fractures would easily be accounted for by its only being discovered by dissection; it causes no deformity and the symtoms it would give rise to during life would probably be obscure." Shepherd stellte auch eine Reihe von Versuchen an, an der Leiche diese Fraktur künstlich zu erzeugen, indessen „in every case where this manoeuvre was performed I failed, even when the greatest force was used, to break off the little process of bone mentioned above." Bardeleben widerlegte diesen Irrtum und wies an der Hand der deskriptiven Anatomie, der Embryologie und der vergleichenden Anatomie nach, dass das Trigonum einen typischen Bestandteil des Säugetiertarsus repräsentiere. Er homologisierte das Trigonum mit dem Lunatum des Carpus. Pfitzner homologisierte 1893 dann das Trigonum mit dem Triangulare als Intermedium cruris resp. antebrachii. Pfitzner hat in seinen „Beiträge zur Kenntnis des menschlichen Extremitätenskelets", Morphologische Arbeiten 1896, 2. Heft, „die gesamte Litteratur und Geschichte des Trigonum zusammengestellt und giebt dort auch eine Reihe ausgezeichneter Abbildungen. Darnach ist das Trigonum a) descriptiv anatomisch ein integrierender Teil des Processus posterior tali des erwachsenen Menschen, mit grösserer oder geringerer Selbständigkeit begabt; b) embryologisch ist es beim menschlichen Embryo im zweiten Monate als selbständiger Knorpel vorhanden und verschmilzt meistens mit dem Talus; c) vergleichend anatomisch ist es bei den fünfzehigen Beuteltieren normal; d) systematisch ist sein ursprünglicher Platz zwischen den beiden Unterschenkelknochen, es wird also erst sekundär durch Wanderung ein Tarsale; e) homologisch ist es als Intermedium cruris „dem Intermedium antebrachii", dem Triangulare beim Arm gleichzustellen. Die Häufigkeit des Vorkommens schätzt Pfitzner auf 7—8%. Ob diese Zahl nicht zu hoch gegriffen ist, wird sich jetzt nach Entdeckung der Röntgendurchleuchtung an einem grossen Materiale leicht untersuchen lassen.

Wie ich aus einer anderweitigen Mitteilung von Prof. Pfitzner ersehe, hatte er früher einmal die Absicht die für die Chirurgie wichtigen Abweichungen des Fuss- und Handskeletes — überzählige Knochen, abnorme angeborene Verschmelzungen u. s. w. — übersichtlich zusammenzustellen. Ein Chirurg meinte damals, das habe für die Chiurgie wenig Interesse; wo man mit dem Messer nicht durchkomme, nehme man die Säge und überzählige Skeletstücke hätten praktisch noch weniger Wert. Man braucht nur einen Blick in die citierten morphologischen Arbeiten zu werfen, um zu sehen, wie mannigfach die Veränderungen am Fuss- und Handskelet sein können, schon ohne dass ein Trauma noch weitere Veränderungen setzt. Nach der Einführung der Unfallgesetzgebung haben solche Betrachtungen einen grossen praktischen Wert bekommen und dürfte eine solche Arbeit gewiss von jedem Chirurgen, Röntgenphotographen und Begutachter mit Freuden begrüsst werden. Der vorliegende Fall beweist, wie ich denke, die Wichtigkeit solcher Kenntnisse zur Genüge.

In der Litteratur der Unfallheilkunde treten immer noch Menschenkenner auf, welche behaupten, dass Simulation auf diesem Gebiete wenig oder gar nicht vorkomme. Diese Geschichte des B., welcher nach einem Stosse, der nicht einmal eine Hautverfärbung hervorgerufen

hatte, $1^1/_2$ Jahre auch die allergeringste Arbeit von der Hand wies und welcher nach mehrmaliger Durchleuchtung seiner Knöchel eine vollständige nervöse Zerrüttung seines Körpers und nächtliche Blutungen aus Magen und Lungen davon getragen haben wollte, lässt sich mit jener Ansicht recht wenig in Einklang bringen.

Aus dem Freimaurer-Krankenhause in Hamburg.

Beiderseitige Halsrippe.

Von

Dr. **Grisson**, chirurg. Oberarzt.

(Hierzu Tafel XI, Fig. 1.)

Am 17. Juni 1898 wurde eine unverheiratete 45jährige Haushälterin mit der Diagnose „Aneurysma der rechten Arteria subclavia" in das Freimaurer-Krankenhaus aufgenommen. Dieselbe hatte schon seit einigen Jahren häufig Ermüdungsgefühl im rechten Arm empfunden, seit November 1897 hatte sie oft, besonders wenn sie längere Zeit im Wasser gearbeitet hatte, „tote Finger" an der rechten Hand, die Finger waren meist kälter als die der linken Hand.

In der That befand sich in der rechten Fossa supraclavicularis eine deutlich pulsierende Anschwellung. Bei genauerer Untersuchung erwies es sich aber, dass es sich um einen etwa kleinfingerdicken pulsierenden Strang handelte, der von medial-oben nach lateral-unten verlief und hinter dem lateralen Drittel der Clavicula verschwand. Ausserdem fühlte man einen knochenharten Strang, der hinter dem medialen Ende der Clavicula aufstieg und in einem lateral-konvexen Bogen etwa nach der Gegend des proc. transversus des 7. Halswirbels hinzog. Über die Mitte dieses Knochens verlief der pulsierende Strang. Es handelt sich um die durch eine Halsrippe emporgehobene und erweiterte Arteria subclavia.

Der Puls in der axillaris, brachialis und radialis fehlte vollständig. In der Gefässfurche am Oberarm fühlte man einen harten Strang, die thrombosierte Arterie. Die rechte Hand zeigte häufig eine andere Färbung als die linke, und zwar abwechselnd Anämie und Cyanose. Unter den Enden der Fingernägel sah man strichförmige Hämorrhagien. Die Haut an den Fingerspitzen war auffallend zart, glatt, glänzend, und schuppte leicht ab, wobei sich oberflächliche Rhagaden bildeten.

Die Sensibilität war im ganzen Arm leicht herabgesetzt, die Kraft der Muskeln war erheblich geringer als links. Daneben bestanden Parästhesien, heftiges Kribbeln, welches sogar den Schlaf störte. Es waren aber keine Zeichen von Druck auf den Plexus brachialis vorhanden. Die Erscheinungen waren als Cirkulationsstörungen aufzufassen.

Es ist von verschiedenen Seiten über erfolgreiche Exstirpation von Halsrippen berichtet, und auch wir zogen wiederholt die Frage dieser Operation in Erwägung, konnten uns aber trotz der Bereitwilligkeit der Patientin nicht dafür entscheiden. An der Thrombose der Arterien liess sich nichts ändern und es erschien mindestens fraglich, ob durch die Operation, bei der doch Durchschneidung und Unterbindung von Gefässen gar nicht zu vermeiden gewesen wäre, günstigere Bedingungen für die Entwickelung eines Kollateral-Kreislaufes sich schaffen liessen. Von seiten der Nerven lag keine Indikation zu der Operation vor, wie auch Herr Kollege Saenger nach genauer Untersuchung des Falles freundlichst bestätigte.

Wir beschlossen deshalb, zunächst abzuwarten. In der That gelang es, durch Ruhigstellung des Armes zeitweilige Suspension, leichte Massage, Priesnitzsche Umschläge die Beschwerden zunächst zu lindern, allmählich ganz zu beseitigen, sodass die Patientin am 23. August 1898 frei von Beschwerden und mit arbeitsfähigem Arm entlassen werden konnte. Es hatte sich offenbar ein genügender Kollateral-Kreislauf ausgebildet.

Es war also gelungen, die zum mindesten nicht gleichgiltige Operation zu vermeiden.

Wenige Tage nach der Aufnahme hatten wir die Patientin zwecks Durchleuchtung und Anfertigung eines Skiagramms dem Institut des Herrn Dr. Albers-Schönberg zugesandt. Wir wünschten vor allem für eine etwaige Operation über die anatomischen Verhältnisse der Halsrippe möglichst genau orientiert zu sein. Nach einigen misslungenen Versuchen gelang

es, ein gutes Skiagramm zu gewinnen. Dieses zeigte zunächst auf der rechten Seite die Verhältnisse in der oben bereits geschilderten Weise. Zu unserer grössten Überraschung ergab sich aber — und darin liegt das Besondere unseres Falles — dass die Patientin auch auf der linken Seite eine Halsrippe hatte. Diese war symptomlos geblieben und unserer Beobachtung völlig entgangen, aber nicht etwa infolge mangelhafter Untersuchung; wir und verschiedene Kollegen hatten zum Vergleich mit der rechten Seite die linke Fossa supraclavicularis oft genug durchgetastet, ohne etwas zu fühlen; aber auch nachdem wir durch das Skiagramm über die Lage der linken Halsrippe orientiert waren, gelang es nicht, dieselbe genau zu fühlen; nur eine undeutliche Resistenz liess sich konstatieren.

Soweit ich die Litteratur übersehe, ist unser Fall der erste oder einer der ersten, in dem eine Halsrippe durch Skiagraphie fixiert wurde; jedenfalls ist es aber wohl das erste Mal, dass neben einer diagnostizierten eine nicht diagnostizierbare Halsrippe der anderen Seite auf diesem Wege erkannt wurde.

Über die mannigfachen, das Wesen der Halsrippen umgebenden Rätsel vermag ich auch auf Grund der durch die neue Untersuchungsmethode ermöglichten genaueren Beobachtung nichts Neues auszusagen. Es gelang nicht, einen Anhaltspunkt zu gewinnen, weshalb die doch zweifellos angeborene Halsrippe der rechten Seite erst oder gerade im 45. Lebensjahre der Patientin Symptome zu machen anfing, weshalb gerade um diese Zeit die Arterien-Thrombose erfolgte. Eine Erklärung für das Einsetzen der Beschwerden ist bekanntlich bisher nur in den bei Soldaten vorgekommenen Fällen möglich gewesen, wo die ungewohnte Belastung der Schultern durch die Ausrüstungsgegenstände und Waffen einen annehmbaren Grund abgab. Ebensowenig lässt sich in unserem Falle mit Sicherheit ein Grund entdecken, weshalb gerade die rechte Halsrippe und zwar nur diese zu Störungen Veranlassung gab, während die linke bis jetzt symptomlos blieb, ja sogar ohne die Skiagraphie unerkannt geblieben wäre. Die linke war allerdings, soweit wir erkennen konnten, weniger entwickelt als die rechte; sie scheint dünner und kürzer zu sein, und hat offenbar keine Insertion an der ersten Rippe. Es wird aber jedenfalls in der vorliegenden Beobachtung die Aufforderung liegen, möglichst jeden Fall von Halsrippe skiagraphisch zu untersuchen.

Der von uns erzielte, nicht operative Erfolg enthält zugleich die Mahnung, dass nicht das Vorhandensein einer Halsrippe an sich prinzipiell, oder das Einsetzen irgend welcher auf sie zurückzuführender Beschwerden eine Indikation zur Exstirpation abgiebt, wie einige Autoren zu wollen scheinen, dass man vielmehr bei Cirkulationsstörungen die zur Ausbildung des Kollateral-Kreislaufs nötige Zeit abwarten darf oder soll. Anders liegen die Verhältnisse natürlich bei Erscheinungen von Druck auf den Plexus brachialis.

Zur Technik.

Von

Dr. **W. Cowl** in Berlin.

Insbesondere vom Röntgenverfahren kann man sagen: das Wesentliche wird in hohem Maass durch das Unwesentliche beeinflusst, und ferner, dass vieles von diesem noch unvollkommen ist. Hier sind noch Hebel anzusetzen.

Bezüglich der Handhabung von grossen Platten bei der Entwicklung, welche sonst fast nur dem Fachphotographen bezw. dem gediegenen Amateur geläufig ist, scheint mir für diejenigen, welchen die Photographie Nebensache ist, eine Verbesserung angebracht, die ich in Folgendem kurz erläutern möchte.

Dieselbe bezweckt zunächst das Heben und Senken der Entwicklungsschale samt Inhalt nicht mehr mit der Hand, dem Tastgefühl bezw. dem Auge nach, auszuführen, sondern durch

eine Wippe mit rhythmisch konstanter selbstbegrenzter Bewegung infolge leisen Druckes zu ersetzen. Hierzu genügt, wie ich finde, ein passend geschnittenes und gebogenes Blechstück, wie es die beigefügte Abbildung veranschaulicht.

Auf demselben kommt die Entwicklungsschale entweder koncentrisch, oder in der Weise ein wenig excentrisch zu liegen, dass sie sich von selbst leicht nach hinten hinüberneigt, und nur eines gelinden Druckes auf der Vorderkante bedarf, um nach vorn gekippt zu werden.

Schalenwippe nebst kleinem Entwicklungsgefäss.

Beim Gebrauch der Wippe geht die Mechanik der Entwicklung ohne Kontrole durch das Auge ruhig und sicher vor sich und lässt die Aufmerksamkeit von selbst sich voll und ganz der Entstehung des Bildes widmen.

Die hierbei benutzte Flüssigkeitsmenge kann in Schalen mit ebenem Boden auf einen wagerechten Tisch gestellt noch weniger als das gewöhnliche Quantum betragen, da die ganze Plattenoberfläche bei jeder Kippbewegung vollständig und gleichmässig bespült wird.

Dieses gilt auch für Platten, die der rascheren Entwicklung wegen trocken eingelegt werden. Ob nun mehr oder weniger Entwicklungsflüssigkeit zur Anwendung kommt, werden bei dem wichtigen Anfang des Vorgangs sowohl Bildfehler infolge unvollkommener Bespülung wie auch Überspülungen der Flüssigkeit ohne Zusehen vermieden. Neigt man hierbei die auf der Wippe ruhende mit Entwickler versehene Schale nach einer Seite, bringt die Platte zuerst mit einer Kante in die Flüssigkeit, um sie alsdann auf den Boden des Gefässes zu legen und dieses gleich nach der anderen Seite zu kippen, so fliesst der Entwickler über die ganze Oberfläche der Platte in einer Welle hin, und darauf ebenso bei der zweiten Kippbewegung wieder zurück.

Ein günstiger Umstand bei der Verwendung der Wippe mit grösseren Schalen liegt in der Selbstverminderung der Winkelbewegung durch Anschlag der Schale selbst gegen die Tischoberfläche. Die Zweckmässigkeit kleinerer Winkelbewegungen als derjenigen, welche bei der Entwicklung von kleinen Platten üblich sind, werden wohl diejenigen kennen, welche Erfahrung in der Handhabung grösserer Flüssigkeitsmengen in breiten Schalen, zumal bei düsterem Lichte besitzen.

Für besondere Zwecke lassen sich andererseits auch in den grössten Schalen rasche Flüssigkeitsbewegungen erzielen, wenn die Wippe durch ein kleines Brett von 1—2 cm Dicke am Tische erhöht wird.

Auch zum Tonen von Kopien und zum raschen Fixieren von diesen wie von Negativen ist die Wippe geeignet.

Ferner ist dieselbe durch Verbindung mit einem Pendel leicht zu einer Schaukel umzugestalten. Hierzu stellt man die Wippe mit einem Ende in halber Breite der Entwicklungsschale vom Rande des Tisches entfernt, legt darauf ein festes Stück Eisenblech, welches bis zur Tischkante reicht, dort nach unten biegt und in einem 60—75 cm langen Pendelarm, der ein passendes Gewicht trägt, ausläuft, und schliesslich über alles die Schale samt Inhalt. Es genügt dann ein leiser Anstoss am Pendel, um eine einige Zeit dauernde Schaukelbewegung in Gang zu bringen.

Solche Pendel wie die abgebildete Wippe, vernickelt oder geschwärzt, werden von der hiesigen Firma F. und M. Lautenschläger in erprobter Weise angefertigt.

Actinogramm von Fractura colli femoris einer jetzt 92jährigen Frau.

Von

Oberarzt Dr. **Carl Lauenstein**, Hamburg.

(Hierzu Tafel XI, Fig. 2 u. 3.)

Nebenstehendes von Herrn Dr. Albers-Schönberg hergestellte Aktinogramm betrifft die geheilte Fraktur des rechten Schenkelhalses einer jetzt 92jährigen Frau, die ich vor ca. 6 Jahren, bald nach Heilung ihrer Verletzung, hier im ärztlichen Verein vorstellte.

Patientin, die heute noch körperlich vollkommen munter ist und sich des ungestörten Gebrauches ihres unverkürzten rechten Beines erfreut, zog sich am 3. Oktober 1892, also im Alter von 86 Jahren, durch Fall auf ebener Erde ihre Fraktur zu. Dieselbe zeigte alle klinischen Erscheinungen (Functio laesa, Schmerz, Crepitation, Auswärtsrotation) des Schenkelhalsbruches. Nachdem der Hausarzt der Patientin, Herr Dr. Eugen Sachs, die Fraktur festgestellt hatte, sah ich Patientin etwa 2 Stunden später mit demselben zusammen und konnte auf Grund der oben angedeuteten Erscheinungen seine Diagnose bestätigen. Ich legte einen Verband an, den ich bei alten Leuten dem Extensionsverbande vorziehe, und der sich anlehnt an einen von Brünninghausen vor 100 Jahren gemachten Vorschlag, der dahin geht, das gesunde Bein als Schiene für das kranke zu benutzen, wie ich das seiner Zeit bei der Demonstration der Patientin des Näheren ausgeführt habe. Am 7. Februar 1893 stellte ich die Frau, die mit einem unverkürzten, nicht nach aussen rotierten rechten Beine, ohne Stock und ohne zu hinken, gehen konnte, im hiesigen ärztlichen Vereine vor, indem ich auf Grund mehrfacher Erfahrung den betr. Verband empfahl.

Diese Demonstration gab Veranlassung zu einer Diskussion über die Heilung der Schenkelhalsfraktur alter Leute zwischen Schede und mir, auf die hiermit hingewiesen sei. (Sonderabdruck der Deutschen Medicin. Wochenschrift, Jahrgang 1893. Sitzung vom 7. Febr., 21. Febr. und vom 7. März).

Das hier mitgeteilte sehr deutliche und anschauliche Röntgenbild, das eine einwandfreie, knöchern geheilte Schenkelhalsfraktur darstellt, mag als nachträgliche Ergänzung meiner damaligen Demonstration dienen.

Neues aus der Röntgen-Technik.[1])

Von

Ingenieur Dr. **Max Levy**, Berlin.

M. H.! Ich möchte Ihnen in Folgendem über einige Neuerungen berichten, die ich im Laufe der letzten Monate auf dem Röntgengebiete eingeführt habe, und zwar werde ich zunächst auf eine Abänderung an der zur Zeit vielfach üblichen Bauart der Induktoren, dann auf eine Neuerung auf dem Gebiete der Fluorescenzschirme eingehen, hierauf zwei Apparate besprechen, welche sich auf die Befestigung der Röhre beziehen und endlich Ihnen eine neue Röhre vorführen, die, wie ich glaube, allen Anforderungen, insbesondere auch, wonach man seit langem strebt, an Lebensdauer genügt.

Ein grosser Nachteil speciell der grösseren Induktoren besteht darin, dass das Hartgummi auf die Dauer — ich meine auf Jahre hinaus — nicht zuverlässig ist, d. h. gleichmässig gut isoliert und mit der Zeit ein Nachlassen der Funkenlänge, ja, sogar ein Durchschlagen eintreten kann. Ich stelle mir den Vorgang in der Weise vor, dass die Luftteilchen, die in

[1]) Vortrag, gehalten gelegentlich der 70. Versammlung Deutscher Naturforscher und Ärzte in Düsseldorf.

den Poren des Hartgummis enthalten sind, unter dem Einfluss der ausserordentlich hohen Spannung ins Leuchten geraten, sich infolge Wärmeentwickelung ausdehnen und somit nach und nach eine grössere Porosität des Hartgummis herbeiführen. Wenn ich auch der Ansicht bin, dass bei sachgemässer Ausführung diese Nachteile nicht eintreten sollten, und auch diesbezüglich schlechte Erfahrungen nicht gemacht habe, wird es doch als Vorteil und Sicherheit gelten müssen, dass ich meine Induktoren seit kurzem so baue, dass die ganze Hartgummi-Isolierung in der Fabrik ohne Schwierigkeit ausgewechselt werden kann. Auf diese Weise erreicht man, dass mit geringen Reparaturkosten die Induktoren andauernd, selbst wenn sie etwa nach langjährigem Betrieb in der Wirkung nachgelassen haben, durch einfache Auswechselung der Hartgummiisolierung auf die ursprüngliche Leistung zurückgebracht werden können. Es ist dies eine Übertragung des in der Elektro- und Maschinentechnik längst bekannten Prinzips, der Abnutzung ausgesetzte Teile auswechselbar zu machen.

Ich hoffe, dass nach Einführung dieser Neuerung das Bedenken ein Ende nehmen wird, die Induktoren mit voller Funkenlänge zu beanspruchen, weil sie durchschlagen, und dann sehr hohe Reparaturkosten erfordern könnten, ohne die alte Güte wieder zu erreichen.

Von den Induktoren möchte ich zu den Unterbrechern übergehen und bemerken, dass sich auch hier die Ansichten geklärt haben. Man kann wohl sagen, dass für Röntgenzwecke drei Arten Unterbrecher in Frage kommen: 1. Platinunterbrecher mit separater Kontaktfeder, 2. Motorquecksilberunterbrecher und 3. Elektromagnet-Quecksilberunterbrecher (Foucault-Unterbrecher) mit Doppelkontakt. Erstere stellen die beste Art der Platinunterbrecher vor, sie gestatten eine viel präzisere Unterbrechung bei langem Stromschluss und demnach wesentlich günstigere Ausnutzung des Induktors der Funkenlänge nach, als die gewöhnlichen Platinunterbrecher, bei richtiger Dimensionierung des Kondensators die gleiche wie Quecksilberunterbrecher. Ich habe eine solche Konstruktion bereits auf der vorjährigen Naturforscherversammlung vorgeführt, jedoch daran neuerdings noch eine Verbesserung angebracht, nämlich eine besonders bequeme Art der Regulierung. Diese erfolgt einfach dadurch, dass eine auf dem oberen Teil des Bockes angebrachte Regulierschraube die Schwingungen der Hammerfeder mehr oder weniger begrenzt und damit ihre Zahl mehr oder weniger vergrössert. Ich wende diese „Präzisions-Platin-Unterbrecher" mit gutem Erfolge für Induktoren bis 30 cm Funkenlänge an. — Über die Motor-Quecksilberunterbrecher, welche sich sehr gut eingeführt haben, auch ausserordentlich zu empfehlen und für grosse Induktoren eigentlich unentbehrlich sind, brauche ich nichts besonderes zu berichten. Höchstens könnte ich erwähnen, dass ich die Motore alle für dieselbe Spannung wickle, welche die Stromquelle des Induktors hat, sodass eine separate Batterie nicht erforderlich ist. — Hinsichtlich der Foucaultschen Quecksilberunterbrecher möchte ich erwähnen, dass dieselben wegen zu geringer Unterbrechungszahl in ihrer ursprünglichen Form wohl selten noch verwandt werden. Wo ihre Benutzung gewünscht wird, empfiehlt sich eine von mir getroffene Anordnung, bei welcher während eines Hubes zwei Unterbrechungen erfolgen, also die Unterbrechungszahl unter sonst gleichen Umständen auf das Doppelte erhöht wird. Es lassen sich dann auch bei diesem Unterbrecher ca. 1500 Unterbrechungen in der Minute erzielen. Mehr zu nehmen, hat jedenfalls für Röntgenzwecke keinen Wert, weil schon bei dieser Unterbrechungszahl das Licht auf dem Schirm völlig gleichmässig ist, andererseits die Röhren der Steigerung der hindurchgeleiteten Energiemenge eine Grenze bereiten und mitwachsender Unterbrechungszahl an Haltbarkeit einbüssen. Soviel, meine Herren, möchte ich Ihnen über neuere Konstruktionen von Unterbrechern berichten. Denjenigen Herren, welche sich dafür interessieren, werde ich gern genaue Abbildungen vorführen. —

Ich gehe nun zu den Durchleuchtschirmen über. Die Fluorescenzschirme, welche, wie bekannt, für Leuchtzwecke ausschliesslich aus Bariumplatincyanür hergestellt werden, wurden bisher meist, meines Erachtens mit Recht, in festen Rahmen eingespannt verwandt. Daneben wurden noch besondere biegsame Schirme benutzt, auf deren Verwendbarkeit in letzter

Zeit speciell von Ziemssen hingewiesen worden ist. Ich glaube daher, dass die nachfolgend beschriebene Neuerung, die aus einer Anregung des Herrn Dr. Kratzenstein[1]), Frankfurt a. M., hervorgegangen ist, sich als praktisch erweisen wird, bei der ein und derselbe Schirm als biegsamer und fester verwendet werden kann. Die Konstruktion ist sehr einfach (siehe Fig. 1). An Stelle des Rahmens tritt eine Rahmenkassette, d. h. der Rahmen ist mit einer abklappbaren, aus leicht durchlässigem Karton gebildeten Rückwand versehen. Wird in diese Rahmenkassette der biegsame Schirm hineingelegt, so kann er wie ein fester verwandt werden. Ich habe hier ein Fluoroskop mit einem solchen herausnehmbaren Universaldurchleuchtschirm stehen. Mit demselben können alle möglichen Zwecke erreicht werden, indem es sowohl die Verwendung eines biegsamen, wie eines festen Leuchtschirmes und endlich die eines Fluoroskops gestattet. Ich bemerke noch, dass der biegsame Schirm an den Ecken mit Ösen versehen werden kann, welche es erlauben, ihn, wo es angebracht erscheint, auf dem Körper festzubinden. Man hat hiermit den Vorteil, dass der Schirm eine feste Lage zum Körper erhält und man selbst beide Hände frei hat.



Fig. 1.

Ich gehe jetzt zu zwei Apparaten über, welche man in Analogie zu den für gewöhnliches Licht gebräuchlichen Apparaten am besten vielleicht mit dem Namen „Röntgenleuchter", bezw. „Röntgenlaterne" bezeichnet.

Für viele Fälle, z. B. für Voruntersuchungen, Orientierungen, kurz, wo es nicht auf eine genaue Messung ankommt, ist es wichtig, einen Körper oder sonstigen Gegenstand mit einer gewissen Schnelligkeit abzuleuchten. Bisher war es für diesen Zweck nötig, entweder die Lage des Körpers oder der Röhre entsprechend zu verändern. Beide Wege gestatten nicht ein schnelles und bequemes Ableuchten mit Röntgenstrahlen. Ich habe zu diesem Zweck einen Hartgummigriff konstruiert (folgt Demonstration), der die Röhre umfasst, und so eingerichtet ist, dass verschiedene Röhren eingespannt werden können. Verbindet man die Röhre mit den Polen des Induktors, so hat man gleichsam entsprechend den transportablen elektrischen Stehlampen einen Röntgenleuchter zur Verfügung, welcher in einfachster Weise das Ableuchten eines Körpers gestattet. Eine ähnliche Anwendung erlaubt auch die „Röntgenlaterne" (siehe Fig. 2) bei welcher die Röhre selbst in einem Kasten eingeschlossen ist. Dieser Kasten gestattet die Aufnahme von Röhren verschiedener Grösse, ist nach vorn zu mit leicht durchlässigem Leder abgeschlossen, um den Strahlen den Durchgang zu gestatten, nach hinten durch ein Glasfenster, welches eine Beobachtung der Röhre während des Betriebes zulässt. Die Zuführungen werden an beiden Seiten angebracht. Die Laterne hat, wie Sie sehen, oben einen Handgriff aus Leder und ist sehr bequem und sicher zu handhaben. Man hat weniger, wie bei dem Leuchter zu befürchten, dass durch ungeschicktes Aufsetzen oder gar Fallenlassen die Röhre

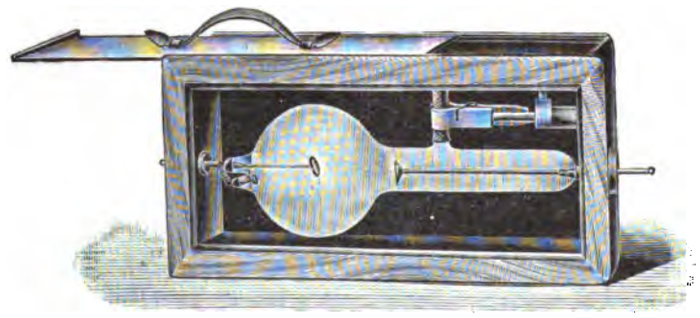

Fig. 2.

[1]) s. a. Heft 2, Bd. II, S. 70.

Schaden nimmt. Speciell die Laterne ist bereits in vielen Exemplaren in ärztlichen Kreisen im Gebrauch und findet grossen Beifall. Ich bemerke hierzu, dass natürlich bei genauen diaskopischen Untersuchungen, wo z. B. Messungen vorgenommen werden sollen, eine absolut feste Lage der Röhre, wie sie durch das Stativ gewährleistet wird, erforderlich ist.

Ich gehe jetzt zu einer Neuerung an Röntgenröhren über. Die Hauptklagen, die über Röntgenröhren einlaufen, beruhen darauf, dass ihre Gebrauchsdauer eine beschränkte ist, wenn auch in dieser Beziehung schon wesentliche Fortschritte gemacht sind, so bleibt doch die Thatsache bestehen, dass durch sehr angestrengten Gebrauch, z. B. durch häufige Aufnahmen von langer Dauer, durch Bestrahlungen zu therapeutischen Zwecken, welche in ihrer Bedeutung voraussichtlich immer mehr werden gewürdigt werden, die Röhre sehr stark in Anspruch genommen wird und demnach häufiger Ersatz erforderlich ist. Ich stelle nun ausser den normalen Röntgenröhren, für welche ich wie bekannt, das bestbewährte Doppel-Anodensystem verwende, auch solche mit mechanischer Regulierung her. Mit der eigentlichen Röhre ist ein besonderer kleiner Behälter (s. Fig. 3) verbunden, welcher ebenfalls, jedoch nicht so weit, evakuiert ist wie die Röntgenröhre. Dieses Reservoir kann mit dem Raum der Röhre vermittelst eines Hahnes in Verbindung gebracht werden, der, mit einer Öffnung versehen, an der ebenfalls mit kapillaren Öffnung versehenen Verbindungsröhre vorbeigedreht werden kann. In dem Momente, wo die beiden Öffnungen einander gegenüberstehen, strömt aus diesem Reservoir eine gewisse Gasmenge in die Röntgenröhre selbst und erhöht, wie gewünscht, deren Gasdruck. Wird der Druck in dem Behälter so bemessen, dass durch rasches Vorbeidrehen des Hahnes bereits eine genügende Regenerierung erfolgt, so ist dieses Verfahren sehr häufig anwendbar, ohne dass der Gasinhalt des Reservoirs sich erschöpft. Hierzu kommt aber noch ein besonderer Vorteil, der eine beinahe andauernde Verwendbarkeit gestattet. Der Hahn wird nämlich, da der Ausgleichsbehälter ebenfalls ziemlich stark evakuiert ist, durch den äusseren Luftdruck fest angepresst. Jedoch ist der Abschluss kein so absoluter, dass gar keine Luft von aussen in den Behälter nachströmt. Es hat sich vielmehr im Laufe der Versuche gezeigt, dass im allgemeinen eine solche Luftmenge dem Behälter von aussen zugeführt wird, dass das Ausgleichsreservoir immer genügenden Gasdruck enthält, um eine, ich möchte fast sagen, dauernde Regulierung, ad infinitum zu gestatten. Hieraus folgt jedoch auch andererseits, dass diese Röhre thatsächlich viel gebraucht werden muss, damit der Gasdruck in derselben nicht zu hoch und demnach die Röhre zu niedrig, also „weich“ wird. Im allgemeinen kann das letztere bei den Röhren leicht eintreten. Die grossen Vorteile dieser mechanischen Regulierung jedoch vor allen übrigen bisherigen Methoden, welche auf der Verwendung von Chemikalien beruhen, welche beim Erhitzen Gase abgeben, liegt auf der Hand. Man hat jetzt nicht nötig, besondere Wärmequellen zur Anwendung zu bringen, die Regulierbarkeit erschöpft sich nicht, und es kann nicht durch eine unerwünschte Wärmezufuhr eine unbeabsichtigte Regulierung eintreten. Endlich ist das Prinzip insofern ein ganz anderes, als hier thatsächlich ein dauernder Ersatz der in der Röntgenröhre durch den Betrieb verbrauchten Gase erfolgt und nicht ein mehr oder weniger vorübergehender, auf die Dauer der Erhitzung der Röhre beschränkter Ersatz.

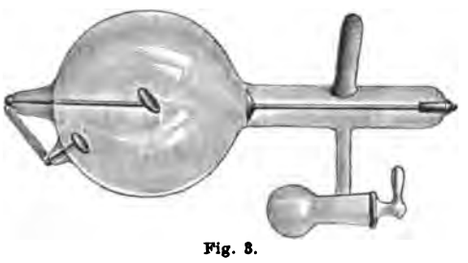

Fig. 3.

Ich hoffe, meine Herren, Ihnen gezeigt zu haben, dass auch in der letzten Zeit wiederum wesentliche Vervollkommnungen in der Röntgentechnik erzielt worden sind.

indessen eventuelle Schädigungen möglichst hintanzuhalten, hat man auf Grund seiner Beobachtungen Normen aufgestellt, wie lange man bei einer bestimmten Entfernung der Röhre einen Menschen unbeschadet der Bestrahlung aussetzen darf. Übereinstimmend haben sich die Beobachter dahin ausgesprochen, dass eine einmalige Bestrahlung, selbst wenn sie eine halbe Stunde dauert, bei einer Entfernung von 25 cm zwischen Röhre und Haut, keine schädigende Wirkung ausübt. Indessen ist auch diese Regel nicht ganz ohne Ausnahme. Es wäre nun nicht richtig, ein so sehr wertvolles für die Patienten und den Arzt schon unentbehrliches diagnostisches Mittel deswegen ganz zu verdammen, weil eventuell eine Person unter Tausenden mal eine Schädigung ihres Wohlbefindens davonträgt. Auch ist es nicht gestattet, die Röntgenuntersuchung wegen solcher Einzelfälle als gefahrvoll hinzustellen und unter dem Publikum in Misskredit zu bringen. Trotzdem bleibt es natürlich bedauerlich, dass solche schädigende Wirkungen immerhin jedem gelegentlich bei einer grossen Patientenzahl unterlaufen werden.

Nun noch zu einem andern Punkte, der gleichfalls für die Beurteilung gerade dieses Falles von grosser Bedeutung ist. Patient hatte bereits im April und Mai 36 sehr lang andauernde Röntgensitzungen durchgemacht. Nun ist eine unbestrittene Thatsache, dass die durch die Röntgenstrahlen verursachten Entzündungen nicht unmittelbar nach den Bestrahlungen auftreten, sondern sich zu ihrer Entwicklung Zeit lassen und meist erst mehrere Wochen nach der letzten Sitzung kommen. In der Wissenschaft ist diese Thatsache so erklärt, dass man eine kumulative Wirkung der X-Strahlen auf die menschliche Haut annimmt, d. h. eine Person mit einer bestimmten individuellen Anlage kann z. B. 20 Sitzungen ganz unbeschadet vertragen. Kommt nun noch die 21. Sitzung hinzu, so findet ein solches Plus von chemischer oder anderer Wirkung auf die Haut statt, dass der Organismus erst nunmehr zu einer Reaktion veranlasst wird. Kennen wir nun selbst einerseits Fälle, wo eine Schädigung der Haut erst 3—4 Wochen nach der letzten Einwirkung der Röntgenstrahlen ausgelöst wurde, so kommt für diesen speziellen Fall noch diese kumulative Wirkung in Betracht. Jedenfalls ist die Schädigung des Herrn S. mit auf Rechnung der früheren Sitzungen zu setzen. Durch diese 36 Sitzungen war schon eine Störung in den tieferen Gewebsschichten der Haut hervorgerufen, die allerdings noch nicht äusserlich sichtbar war; immerhin genügte dann noch diese eine Durchstrahlung in meiner Anstalt, um die Entzündung der Haut zum Ausbruch zu bringen.

Aus alledem geht zur Genüge hervor, dass ich im vorliegenden Falle in jeder Beziehung richtig bei Herstellung des Hüftbildes zu Werke gegangen bin. Die Apparate waren in bester Ordnung, die Manipulationen bei der Aufnahme selbst waren richtig und sachgemäss. Es war für mich ein Ding der Unmöglichkeit, die Schädigung von Herrn S. als eine eventuelle Folge der Durchstrahlung vorherzusehen.

Ich bemerke daher zum Schlusse, dass irgend eine Fahrlässigkeit meinerseits ganz ausgeschlossen ist."

Im Hinblick auf diese Ausführungen von Herrn Prof. Dr. Hoffa hat sich dann die Staatsanwaltschaft an einen in Röntgenuntersuchungen erfahrenen Kollegen gewandt, der als Sachverständiger sich über die Angelegenheit äussern sollte.

Schliesslich wurde der Staatsanwaltschaft auf ihre diesbezügliche Anfrage hin noch einmal der folgende kurze Bescheid:

„Als Nachtrag zu meiner Antwort auf die Klageschrift des Herrn S. aus W. füge ich noch bei, dass wir mit einer primären Stromstärke von $1^1/_2$—2 Ampère bei 70—80 Volt arbeiten. Der Ruhmkorffsche Induktionsapparat giebt bis 55 cm Funkenlänge, der Unterbrecher macht bei Röntgenaufnahmen etwa 600 Unterbrechungen in der Minute."

Der Sachverständige hat sich nach genauer Prüfung des ganzen Sachverhaltes im gleichen Sinne wie Herr Prof. Dr. Hoffa geäussert, und der Kläger ist daraufhin abgewiesen worden.

Dieser Fall verdient jedenfalls, gleich wie der von Levy-Dorn eingangs angeführte das weiteste Interesse.

Es war bei der Aufnahme allerdings ziemlich lange exponiert worden, doch nicht länger, wie es bei einem korpulenten Erwachsenen im allgemeinen ohne Schädigung des Patienten gestattet ist; denn eine einmalige Bestrahlung, selbst wenn sie 30 Minuten andauert, hat nach übereinstimmenden Erfahrungen keine schädigende Wirkung. Haben wir und andere doch besonders bei röntgoskopischen Untersuchungen die Patienten oft genug noch längere Zeit im Bereiche der Röntgenstrahlen gelassen, ohne dass sich eine Dermatitis entwickelt hätte. Wir müssen dabei vor allem, wie auch besonders in der antwortlichen Schrift von Herrn Prof. Dr. Hoffa betont worden ist, im Auge behalten, dass eben die individuelle Empfindlichkeit ganz verschieden ist, und sich so niemals vorhersagen lässt, ob nicht auch bei viel kürzeren Bestrahlungen gelegentlich mal eine Dermatitis auftritt. So haben wir z. B. einen Fall zu verzeichnen, wo bei einer Kopfaufnahme und acht Minuten Expositionszeit sich eine Hautentzündung und starker Haarausfall einstellten.

Doch gehört solch ein Fall zu den grössten Ausnahmen. Expositionszeiten bis zu 10 Minuten werden, wie wir heute urteilen können, immer beibehalten bleiben, mögen wir noch sogenannte Verstärkungsmittel anwenden oder nicht. Es lässt sich eben kurz gesagt überhaupt nicht eine für alle Personen passende Norm aufstellen.

Trotz alledem soll man natürlich versuchen, Schädigungen, so weit als nur möglich, auszuschliessen.

Man soll also einmal die Entfernung zwischen Röhre und Körperoberfläche so weit nehmen, als es sich irgend noch mit der Schnelligkeit der Aufnahme verträgt.

Ferner soll immer nur gerade so lange exponiert werden, als die Dicke des betreffenden Körperteiles zulässt im Interesse der Güte des Bildes. Handelt es sich z. B. um eine diagnostische Aufnahme, bei der es voraussichtlich nicht auf die feinsten Feinheiten und auf die Schönheit des Bildes ankommt, soll man sich mit einer ganz kurzen Expositionszeit begnügen. Natürlich kann man in dieser Hinsicht keine Vorschriften machen, das muss jeder, der röntgographisch thätig ist, sich selbst im gegebenen Falle überlegen und zu vertreten wissen.

Verfolgt man gewissenhaft diese Gesichtspunkte, so kann man jedenfalls getrost bei Bedürfnis mit den stärksten Strömen arbeiten, ohne dass man sich einen Vorwurf in irgend welcher Hinsicht selbst machen oder von anderer Seite machen zu lassen braucht.

Ferner ist eine vernünftige Belehrung des Publikums über die Störungen, die die Röntgenstrahlen verursachen können, sehr am Platze. Denn man ist oft erstaunt und überrascht, was für entsetzliche Geschichten den Röntgenstrahlen angedichtet werden. Geht man doch schon so weit, Todesfälle auf ihr Konto zu setzen. Und diese Sachen hört man nicht bloss aus dem Munde des Ungebildeten; auch das gebildete Publikum ist voll von solchen, die Röntgenstrahlen in Misskredit bringenden Erzählungen. Wir müssen also, wo sich die Gelegenheit bietet, mit Wort und Schrift für dieses so ausserordentlich wertvolle Untersuchungsmittel eintreten, ohne dabei zu verschweigen, dass sich gelegentlich mal Schädigungen nach längeren oder häufig wiederholten Durchstrahlungen bei eigens disponierten Personen einstellen.

Eine andere Frage ist die, ob wir nicht äussere Mittel finden werden, um die schädigenden Wirkungen der Röntgenstrahlen vollkommen hintenanzuhalten. Darüber werden zur Zeit die verschiedensten Versuche gemacht, doch sind die Akten in dieser Hinsicht noch nicht geschlossen. Vielleicht genügt schon das Bedecken des betreffenden Körperteils mit einer einfachen Lage ganz dünnen Stanniols, das eventuell mit dem Erdboden leitend verbunden ist. Jedenfalls haben wir die Beobachtung gemacht, dass bei Patientinnen, die zu therapeutischen Massnahmen durchstrahlt wurden und die aus äusseren Gründen anstatt einer dickeren Bleimaske nur eine solche von dünnem Stanniol für die umgebenden zu schützenden Partieen trugen, diese Partieen gesund blieben, trotzdem das dünne Metall die Strahlen fast ungehindert passieren lässt.

Wendet also jemand, der in der Röntgographie bewandert ist, bei seinen Aufnahmen

die nötige Vorsicht an, und es tritt trotzdem das Missgeschick in Gestalt einer Dermatitis an den Patienten heran, so ist das ja sehr bedauerlich; aber noch bedauerlicher ist es, wenn dann gleich mit dem Staatsanwalt gedroht und der Weg der Klage beschritten wird. Auch die Anwendung des so segensreich wirkenden Jodoforms ruft ja zuweilen ein recht unangenehmes, die Wundheilung sehr störendes Ekzem hervor, ohne dass dann der Arzt nur im Hinblick auf diese Komplikation verurteilt werden darf. Der Patient muss doch immer im Auge behalten, dass die Röntgenaufnahme in seinem eigenen Interesse gemacht wird und nicht zum Vergnügen des Arztes.

Sollte aber in zukünftigen unglücklichen Fällen wieder einmal der Staatsanwalt herangezogen und der Arzt bedroht werden, so dürften für beide diese oben mitgeteilten Fälle von dem grössten Interesse sein.

Wenn wir zum Schluss noch ein paar Worte den therapeutischen Massnahmen bei der Röntgen-Dermatitis widmen, so geschieht es, weil von den verschiedensten Seiten diesbezügliche Anfragen privatim und öffentlich erfolgen.

Bei den leichten Formen, wo nur Rötung, eventuell Bläschenbildung etc. der Haut besteht, kommt man mit Puderungen mit reinem Amylum, mit feuchtwarmen oder kalten Umschlägen und Bleiwasserapplikationen aus.

Ist es zu einer weitgehenden Verbrennung und Zerstörung der Oberhaut gekommen, sind gleichfalls die genannten Massnahmen am Platze, dazu kommt dann noch die Verwendung von Salben, wie Formalinsalbe, Borsalbe und anderen.

Den tieferen Schädigungen der Geschwürsbildung, Nekotisierung der betreffenden Gewebspartieen u. s. w. steht man leider recht machtlos gegenüber. Umschläge mit Kampferwein, Chlorzink- und Argentum nitricum-Lösungen sind gelegentlich zu empfehlen. Man muss auch eventuell mal zum scharfen Löffel greifen, wenn die dicken speckigen Belege solcher ulcirierten Stellen garnicht weichen wollen, doch ist dies äusserst schmerzhaft. Wie gesagt, Patient und Arzt müssen in solchen Fällen grosse Geduld haben, und letzterer muss sein Hauptaugenmerk darauf richten, dem Patienten den langwierigen Heilungsprozess so schmerzlos als möglich zu gestalten.

Vereine und Kongresse.

Schlesische Gesellschaft für vaterländische Kultur 20. Mai 1898.

Neisser: Demonstration mit Röntgenstrahlen behandelter Lupuskranker. Zwei Fälle sind gebessert, ein Fall vollkommen geheilt. Injektionen mit Tuberkulin und tuberkulinähnlichen Präparaten konnten eine Reaktion im Heilungsfalle nicht mehr zuwege bringen. An Moulagen werden die Vorstadien der Heilung demonstriert. N. hält den Heilungsvorgang für eine allmählige Abkapselung und Einschmelzung der tuberkulösen Neubildungen durch den entzündlich hyperämischen Zustand des Gewebes.

Albers-Schönberg (Hamburg).

Unterelsässischer Ärzte-Verein, Strassburg, 26. Februar 1898.

Kraft: Über Technik und Verwendung der Röntgenuntersuchung für den praktischen Arzt. Die Überschrift besagt alles.

Röntgen-Vereinigung in Berlin.

In der letzten Sitzung der Röntgen-Vereinigung in Berlin sprach Müllerheim-Berlin über die Verwertung der Röntgenstrahlen in der Geburtshilfe. Redner hat zunächst die photographischen Aufnahmen systematisch an der Leiche geübt. Von vornherein liess sich erwarten, dass sich bessere Bilder erzielen lassen würden als bei Lebenden, denn einmal konnte die Expositionszeit länger ausgedehnt werden und zweitens fielen die Bewegungen von Mutter und Kind fort. Redner zeigte sehr gut gelungene Aufnahmen von einer Schulterlage, Gesichtslage, Hinterhauptlage, Querlage und von Zwillingen (Schädel- und Steisslage).

Levy berichtet sodann über einige Neuerungen auf dem Gebiete der Röntgen-Technik. Was die Funkeninduktoren betrifft, so kann jetzt die ganze Hartgummi-Isolierung zwischen der Primär- und Sekundärspule ohne Schwierigkeiten und mit verhältnismässig geringen Kosten ausgewechselt werden.

Als bester Platinunterbrecher gilt jetzt der sogenannte Präzisions-Platinunterbrecher, welcher mit separater Kontaktfeder ausgestattet ist. Um einen Körper mit einer gewissen Schnelligkeit ableuchten zu können, dient der sogen. Röntgenleuchter und Röntgenlaterne. Ersterer besteht aus einem isolierenden längeren Handgriff, welcher die Röhre umfasst und die letztere besteht aus einem mit lederner Handhabe versehenen Kasten, welcher nach vorn für Röntgenstrahlen durchlässiges Leder, nach hinten durch eine Glasscheibe zur Beobachtung der Röhre verschlossen ist.

Zum Schluss demonstriert Physiker Boas-Berlin einen neuen von ihm konstruierten Quecksilberunterbrecher. Der Apparat beruht auf folgendem Princip. Taucht man in Quecksilber, das sich unter einer schlecht leitenden Flüssigkeit befindet, ein Knierohr ein, dessen horizontaler Schenkel in der Bedeckungsflüssigkeit liegt und versetzt es um den vertikalen Schenkel in schnelle Rotation, so wird infolge der Centrifugalkraft das Quecksilber angesaugt und spritzt aus dem horizontalen Schenkel heraus. Umgiebt man eine solche Centrifuge mit einem Metallring, der Aussparrungen besitzt, so wird bei der Rotation das Quecksilber bald auf den Metallring auftreffen, bald durch die Aussparrungen hindurchspritzen. Es finden somit in periodischer Folge metallische Verbindungen und Unterbrechungen zwischen Centrifuge und Metallring statt, die sehr regelmässige und schnell aufeinander folgende Stromschlüsse und Öffnungen ergeben. Das vorgestellte Modell ist auf eine Unterbrechungszahl von 150 in der Sekunde, 9000 in der Minute, eingerichtet. Der Metallring besitzt 3 Segmente. Die Segmente wechseln mit drei gleich grossen Ausschnitten ab. Es ist die Dauer des Stromschlusses somit gleich der Dauer der Stromöffnung. Die Unterbrechungszahlen können in den Grenzen von 30—150 in der Sekunde variiert werden. Die höchste Zahl von Unterbrechungen wird erreicht, wenn der Elektromotor, der den Antrieb besorgt, direkt an eine Lichtleitung von 110 Volt angeschlossen wird. Durch Verringerung oder Vergrösserung der Segmentzahl lässt sich die Unterbrechungszahl von 10 pro Sekunde bis auf 1500 pro Sekunde verändern. In Verbindung mit einem gut konstruierten Funkeninduktor und bei Benutzung einer Stromquelle von genügender Spannung lassen sich Effekte erreichen, die denen eines gleichdimensionierten Wechselstromtransformators in nichts nachstehen. Ausserdem aber bietet sich der Vorteil, dass Spannungen erzielt werden können, die mit sinoidalem Wechselstrom nicht erreichbar sind.

Der Unterbrecher eignet sich mit mittleren Unterbrechungszahlen (100 pro Sekunde) vorzüglich zur Erzeugung von Röntgenstrahlen, während die hohen Unterbrechungszahlen bei physikalischen Arbeiten wesentliche Vorteile bieten werden. Er übertrifft an Unterbrechungsgeschwindigkeit und an Präcision der Stromschlüsse und Unterbrechungen alle bekannten Platin- und Quecksilberunterbrecher. Er gestattet bei der üblichen Spannung der Lichtleitung von 110 Volt die Energie ganz im Induktor ohne äussere Verluste umzusetzen, und lässt deshalb bei sehr geringem Stromverbrauch eine Intensität der Röntgenstrahlung erzielen, die mit den bisherigen Apparaten nicht erreichbar war. Da er nur rotierende Teile besitzt, bedarf er keiner festen Aufstellung. Die Erschütterungen und der Lärm der alten Quecksilberunterbrecher sind vermieden. Die häufige, lästige Reinigung der Quecksilberunterbrecher ist soweit vermindert, dass er bei angestrengtem täglich mehrstündigem Betriebe allerhöchstens monatlich einer Säuberung bedarf. Der Verbrauch an Quecksilber und Alkohol ist minimal. Das Verspritzen von Flüssigkeit ist vollkommen vermieden. (Eigenbericht.)

Ärztlicher Verein Hamburg 18. X. 98.

Ringel hat nacheinander in das Nierenbecken einer Leiche einen Oxalat, einen Harnsäure- und einen Phosphatstein eingelegt und bei gleicher Expositionszeit Bilder gemacht. Der Oxalatstein ist sehr deutlich sichtbar, weniger der Harnsäurestein, der Phosphatstein ist gar nicht zu sehen. Die Ursache liegt in der chemischen Verschiedenheit der Nierensteine. Mit Sicherheit werden beim Lebenden nur die am seltensten vorkommenden Oxalatsteine sichtbar, die am häufigsten vorkommenden Phosphatsteine dagegen sind nicht zu sehen.

29. XI. 98. Albers-Schönberg: Demonstration mit Röntgenstrahlen behandelter Hautkranker (Lupus, Eczema chron. Favus)[1]). Das Interesse, welches dem Einfluss der Röntgenstrahlen auf den menschlichen Organismus und speciell auf die Haut, entgegengebracht wird, veranlasst Redner, diese Wirkungsweise an einer Anzahl von Patienten, welche von ihm und Dr. Hahn im Laufe des letzten Jahres behandelt wurden, zu demonstrieren. Es ist bei dieser Demonstration kein Wert darauf gelegt ausschliesslich geheilte Fälle vorzustellen, sondern vielmehr die Wirkung der Röntgenstrahlen an Patienten, welche sich in der Behandlung befinden, zu zeigen. Die Versuche, welche von A. bisher mit positivem Erfolge angestellt wurden, erstrecken sich auf Fälle von Lupus vulgaris, chron. Eczem, Favus und Psoriasis.

Unterzieht man einen an Lupus leidenden Patienten einer Bestrahlungsbehandlung, so bemerkt man nach kurzer Zeit (5—6 mal) eine diffuse, auf Hyperämie beruhende Rötung der bestrahlten Partie. Subjektiv wird ein, auch objektiv festzustellendes, Wärmegefühl vom Patienten verspürt. Setzt man die Behandlung fort, so konstatiert man nach einiger Zeit ein Prominieren der Knötchen, Abfallen der Borken

*) Anmerkung. Ausführliche Mitteilungen cf. Fortschritte auf dem Gebiete der Röntgenstrahlen, Band I und II.

und Reinigung etwaiger Ulcerationen. Dabei schwellen derb infiltrierte Teile wie Nase, Lippen etc. allmählich vollständig ab. Nach Aussetzen der Behandlung stösst sich die Epidermis nach und nach ab und man erhält nach Beendigung einer oft wochenlang dauernden Behandlung an Stelle der ursprünglich erkrankt gewesenen Hautpartien eine glatte, zarte, sehr vulnerabele aber völlig lupusfreie Haut. Als Beispiel für diesen Verlauf der Behandlung zeigt Redner Fälle, welche das Stadium der Reaction, der Reinigung und Abheilung der Geschwüre, das der Desquamation der Epidermis, sowie das Endstadium der vollendeten Heilung zeigen. Anders gestaltet sich der Verlauf, wenn man die Bestrahlung in forcierter Weise (wovor indess sehr zu warnen ist) in Anwendung bringt. Es kommt in solchen Fällen unter Steigerung der reaktiven Erscheinungen sehr bald zur Excoriation der bestrahlten Partien, welche, obwohl sie selten tiefer als auf das rete Malpighi geht, Tendenz zu äusserst langsamer Abheilung hat. Kommt es dann schliesslich zur Ausheilung: so scheinen, wie auch in den Fällen des Vortragenden, die lupösen Produkte völlig zum Schwinden gebracht zu sein. Zur Erläuterung dieses Verlaufes wird eine Patientin, welche seit 28 Jahren an Lupus der Nase und des Gesichtes leidet und sowohl chirurgisch wie mit Tuberkulin behandelt worden ist, gezeigt. Es kam bei ihr, die eine sehr empfindliche Haut hat, sehr bald zu einer fast handtellergrossen Excoriation auf der rechten Wange, welche erst nach langer Zeit zur Heilung gebracht wurde. Die eine Hälfte des Gesichts dürfte nunmehr gesund erscheinen, die andere Hälfte befindet sich zur Zeit noch in Behandlung. Um über Dauererfolge zu reden, sind die Versuche noch zu jung. Es wird ein Fall von geheiltem Lupus der Nase vorgestellt, welcher nunmehr fast ein Jahr recidivfrei geblieben ist. Redner stellt ferner einen Fall von Lupus der Nase vor, welcher im Neuen Allgem. Krankenhause auf der Abteilung des Herrn Dr. Sick erfolgreich mit Röntgenstrahlen behandelt worden war. Vier Monate nach ausgesetzter Behandlung trat ein Recidiv in Gestalt von vier kleinen Knötchen, das ausserordentlich schnell durch achtmalige Bestrahlung beseitigt wurde, auf.

Es folgt hierauf die Vorstellung von Fällen von chron. Ekzem und zwar von solchen Fällen welche erfolglos durch lange Zeit hindurch bereits behandelt worden waren. Zunächst ein Fall von chron. Ekzem des Handrückens, welcher völlig geheilt und seit April dieses Jahres recidiv frei geblieben war. Alsdann Fälle von chron. Unterschenkelekzem bei Frauen, welche ebenfalls unter Bestrahlung absolut ausheilten. Die jetzt gesunde Haut unterscheidet sich ausser durch eine leicht bräunliche Pigmentierung in nichts von der normalen. Des weiteren wird ein Fall von chron. impetig. Kopfekzem bei einem 11 Monate alten Kinde gezeigt. Das Ekzem heilte bei Bestrahlung unter erheblichem defluvium capillitii ausserordentlich schnell. Die Haare kamen nach einigen Monaten wieder. Die Behandlung des chron. Ekzem ist eine wesentlich andere als die des Lupus. Während bei letzterem die Dauer der Bestrahlung eine recht lange sein muss, braucht das Ekzem eine verhältnismässig sehr kurze Zeit (zehn- bis zwölfmalige Bestrahlung) um völlig zur Heilung gebracht zu werden. Das Charakteristische der Bestrahlungstherapie lässt sich in folgende drei Punkte am besten zusammenfassen: 1. Aufhören des Nässens; 2. Austrocknen der Haut; 3. Abschuppung.

Zum Schluss stellt Redner einen Knaben mit Favus vor, bei welchem die Epilation in kürzester Frist gelang. Die Haut macht jetzt einen weichen, gesunden Eindruck, feste und gesunde Haare sind im Nachwachsen begriffen. (Red.)

13. XII. 98. Kümmell, Vortrag: **Die congenitale Hüftluxation in Röntgenscher Durchleuchtung und die Resultate ihrer Behandlung.** Die in den letzten $2^1/_2$ Jahren an einer grossen Anzahl von Kranken mit angeborener Hüftverrenkung — Kindern und Erwachsenen — gemachten Erfahrungen veranlassen K. zu einem zusammenfassenden Berichte über die erzielten Dauerresultate seiner Behandlung. Einleitend giebt er eine Übersicht über die verschiedenen Behandlungsmethoden, die er in orthopädische und radikale trennt, wobei zu bemerken ist, dass letztere in der Nachbehandlung des öfteren durch Schienen und Korsette, sowie durch andere orthopädische Massnahmen ihre Unterstützung findet. Die orthopädische Therapie knüpft sich an die Namen: Volckmann, Miculicz, Hessing, Schede, Hoffa u. a. Unter den radikalen Methoden sind die unblutigen von den blutigen zu unterscheiden. Erstere ist bereits 1847 von Pravaz ausgeführt, der zwölf wohlgelungene Repositionen publizierte. Nach vierzigjähriger Vergessenheit beschrieb Pazi die Redressionsmanöver, die dann durch Lorenz populär geworden, von ihm modifiziert und jetzt als Lorenzsche bezeichnet werden. Die blutige Hoffasche Methode besteht in der operativen Bildung einer neuen Pfanne. Der prekäre Wundverlauf, die Gefahr der Sepsis sowie die Beeinträchtigung des funktionellen Resultates durch Ankylosenbildung und die Schwierigkeit und Kompliziertheit der Nachbehandlung haben diesem Verfahren manche Gegner geschaffen.

Der unblutigen Redressionsmethode erwuchs durch die Kontrole der erzielten Resultate nach Röntgens Entdeckung eine grosse Stütze. Durch die X-Strahlen, besonders nach Verbesserung der Technik, gelingt es, sich vor dem Beginn der Behandlung eine Vorstellung von der Lage des caput femoris und seinen Beziehungen zur Gelenkpfanne zu machen; und ebenso kann man hinterher die neue Stellung der Knochen zu einander erkennen. Da sich aus den Röntgenbildern die Thatsache ergab, dass die anatomischen Verhältnisse oft nur wenig gebessert waren, und der Kopf nur selten in der Pfanne stand, oft gar keine Pfanne zu sehen war, so trat vorübergehend ein gewisser Rückschlag ein, indem

man bei dem anatomischen Befund nicht auf einen günstigen Erfolg rechnete. Um so überraschter war K. bei der Vornahme seiner jetzigen Enquête, sehr günstige funktionelle Resultate zu finden. Obwohl nur wenige Köpfe in der Pfanne standen, hatte sich durch Transposition ein fester Widerhalt am Becken gebildet, wodurch der Gang und die Beweglichkeitsverhältnisse durchweg gute waren. Es genügt demnach, eine Fixation des Schenkelkopfs anzustreben, durch die die abnorme Beweglichkeit aufgehoben wird. Ob der Kopf dabei an die Stelle gebracht ist, an die er anatomisch hingehört, ist für die spätere Funktion von nicht so grosser Bedeutung. Das Wesentliche ist, dass der Kopf feststeht; die Verkürzung ist leicht auszugleichen. In den meisten Fällen gelingt es, ohne Schraube das luxierte Bein herabzuziehen und dann die Transposition des Kopfes vorzunehmen. Das charakteristische Lorenzsche Geräusch beim Einschnappen des Kopfes in die Pfanne hat man auch in Fällen, in denen kein Pfanne besteht.

K. demonstriert seine Fälle — im Ganzen handelt es sich um 45 Beobachtungen — in drei Gruppen durch Projektionsbilder der Röntgenaufnahmen und Krankenvorstellung. In der ersten Kategorie ergab das Röntgenbild, dass überhaupt keine Pfanne vorhanden war, bei der zweiten Gruppe ist die Pfanne angedeutet, in der dritten Gruppe, zu der nur der kleinste Teil (5) gehört, besteht kein räumliches Misverhältnis zwischen Kopf und Gelenkpfanne. Es handelt sich um einseitige, wie um doppelseitige Luxationen. K. widerrät der gleichzeitigen Redression beider Beine. Endlich wird an der Hand mehrerer projicierter Skiagramme die Differentialdiagnose mit Coxa vara demonstriert, die durch Röntgenaufnahme leicht ist. K. kommt nach seinen Erfahrungen zu dem Schluss, dass die unblutige Behandlung der angeborenen Hüftluxationen in allen Stadien, auch wenn keine Pfanne vorhanden ist, in der überwiegenden Mehrzahl bei Ausdauer und Geduld funktionell sehr gute Resultate giebt. Die Ermüdung hört auf, der Kopf steht fest, die Lordose wird ausgeglichen. Nur einzelne wenige Fälle führten nicht zum Ziel, indem kein Feststehen des Kopfes eintrat. Werner (Hamburg).

Kgl. Gesellschaft der ungarischen Ärzte. 30./4. 98.

Kerman demonstriert einen vier Monate alten Säugling, bei dem durch Röntgenstrahlen das congenitale Fehlen der linken Fibula nachgewiesen wurde.

Wiener medizinischer Klub. 19./10. 98.

Kienboeck demonstriert ein Röntgenbild von einem 21jährigen Mann, der sich am Tage vorher mit einem 7 mm Revolver in die Herzgegend geschossen hatte. Das Geschoss war an der sechsten Rippe abgeprallt und war auf der Kuppe des Zwerchfells $1^1/_2$ cm vom Herzen entfernt zu sehen. Es bewegte sich bei der Respiration und zeigte pulsatorische Bewegung, indem es am Ende der Systole aufsteigt, bei der Diastole seine frühere Lage einnimmt. Bei Lageänderung des Kranken ändert sich der Sitz des Geschosses nicht; es ruht wahrscheinlich im Zwerchfell.

Gesellschaft der Ärzte in Wien. 11./11. 98.

Schiff demonstriert eine Patientin, bei der Lupus erythematosus günstig durch Röntgenstrahlen beeinflusst war. Er bezeichnet die Röntgenstrahlen als geeignet für diffuse Erkrankungen. Das Finsensche Verfahren eigne sich mehr für zirkumskripte Infiltrate. Spiegler beschreibt dann die Finsenschen Apparate. Schiff ist der Ansicht, dass die unangenehmen Nebenerscheinungen (bis zu Nekrosen) bei Röntgenbehandlung sich durch richtige Dosierung vermeiden liessen.

Kaposi sieht das Wesen der Röntgenstrahlwirkung bei Hautkrankheiten in aktiver und passiver Hyperämie der Hautgefässe. Ausserdem scheinen die entzündlichen Produkte zur Degeneration und damit zu einer leichteren Resorption gebracht zu werden.

14./11. 98. Schiff berichtet, dass er Epilationen mit Erfolg mit Röntgenstrahlen gemacht habe. Das Wiedernachwachsen muss durch eine alle drei bis vier Wochen vorzunehmende Sitzung verhütet werden. S. empfiehlt warm die von Quive in New-York konstruierte Röhre, die jahrelang halten soll.

Wissenschaftlicher Verein der Militärärzte der Garnison Wien. 5./3. 98.

Habart zeigt einen Patienten, der nach vor drei Jahren erlittener Verletzung der rechten Hüfte Riesenwuchs der betr. Extremität bekommen hatte. Die Diagnose einer vorangegangenen Beckenfraktur liess sich durch Röntgenstrahlen gut bestätigen. Jessen (Hamburg).

Berichtigung.

Im Autorreferate von Prof. Dr. **Grunmach** in Berlin „Über Fortschritte in der Aktinographie mit Demonstration von Diapositiven für medizinische Diagnostik muss auf Seite 77 gelesen werden:

Zeile 5 von oben statt Grade — Herde,
„ 6 „ „ „ zerlegten — vorgelegten,
„ 11 „ „ „ Gehörkranken — Gehirnkranken.

Journallitteratur.

Münchener med. Wochenschrift 1898.

No. 43. H. v. Ranke: **Die Ossifikation der Hand unter Röntgenbeleuchtung.** R. veröffentlicht seine Studien, die er über die normalen Ossifikationsvorgänge an der Hand gemacht hat und giebt die dazu gehörigen, äusserst instruktiven Röntgenbilder, die in Zinkotypie gezeichnet sind. Mit dieser Arbeit hat v. R. ebenso wie Behrendsen 1897 demjenigen, der sich viel mit Röntgographie beschäftigt, einen guten Dienst gethan, da man sich an der Hand der Bilder leicht und schnell über normale resp. anormale Verhältnisse orientieren kann. Weiteres muss im Original selbst nachgelesen werden.

Deutsche medizinische Wochenschrift. 1898.

No. 39. Müllerheim: **Verwertung der Röntgenstrahlen in der Geburtshilfe.** M. hat, um die Verwendbarkeit der Röntgenphotographie bei Hochschwangeren zu studieren, zunächst dieselbe bei Leichen angewandt, denen er in bestimmter Position kindliche Leichen eingelegt und eingenäht hatte. Die Entfernung der Birne betrug 50—70 cm, bei welchem Abstande er immer noch eine Vergrösserung des Querdurchmessers des Beckens auf dem Skiagramm von 2—2½ cm gegenüber der Wirklichkeit erhielt. Seine Versuche ergaben, dass das weibliche Becken stets scharf zu erkennen war. Von den kindlichen Teilen ist der Kopf in seiner Lage und in seinen einzelnen Teilen zu erkennen, je nach der Lage und Stellung des Kindes auch die Extremitäten, die Wirbelsäule, der Thorax. Die Nachprüfung am Lebenden steht noch aus.

No. 41. Longard: **Ein Fall von Blasen- und Ureterstein.** L. teilt einen Fall mit, in dem es ihm nicht nur gelang, durch die Röntgographie vier Steine in der Blase nachzuweisen und durch Operation die Diagnose zu bestätigen, sondern auch einen fünften Stein, dessen Schatten bereits auf dem ersten Bilde sich markierte, der aber in der Blase nicht gefunden werden konnte, als noch vorhanden nachzuweisen, und zwar, wie eine zweite Operation zeigte, im Ureter hinter der Blase.

v. Linstow: **Röntgenstrahlen als Entdecker feinster Glassplitter im menschlichen Körper.** L. konnte mit Hilfe der Röntgographie zwei Glassplitter in der Fingerkuppe von 3,20 mm : 2,92 : 0,32 resp. 2,92 : 1,30, 0,39 mm nachweisen.

No. 42. Wiesinger: **Zur Behandlung der bösartigen Neubildungen an den langen Röhrenknochen.** W. kontrollierte die betreffenden Fälle durch Röntgogramme sowohl vor der Operation, wo er dann die Neubildung nachweisen konnte, als auch nach der Operation, wo er einmal deutlich Callus, ein andermal deutlich knöcherne Verwachsung erkennen konnte.

No. 44. Mühsam: **Versuche mit Röntgenstrahlen bei experimenteller Tuberkulose.** M. impfte eine Anzahl Meerschweinchen mit Tuberkulose, ein Teil derselben wurde regelmässig mit Röntgenstrahlen durchleuchtet, die Kontrolltiere nicht. Die durchleuchteten Tiere blieben länger leben als die Kontrolltiere, die jedoch auch tuberkulöse Erscheinungen nachwiesen. M. kommt zu dem Resultat: die Röntgenstrahlen halten die allgemeine Tuberkulose beim Meerschweinchen nicht auf, dagegen schwächen sie bis zu einem gewissen Grade eine lokale Tuberkulose ab. Ob sie eine Heilung dieser herbeiführen, ist nicht erwiesen. Hahn (Hamburg).

Archiv für Laryngologie. 8. Bd. 1. Heft. Sep.-Abdr.

Sendziak: **Beitrag zu der Wichtigkeit der Larynxuntersuchung sowie Applizierung der Röntgenstrahlen bei den Aneurysmen der Aorta.** Bericht über mehrere vom Verfasser beobachtete Fälle von Aortenaneurysma, auf deren Diagnose eine Recurrensparese hinwies. Das Röntgenverfahren liess die Diagnose sicherstellen. Erwähnenswert ist ein Fall, in dem das Aneurysma auf der linken Thoraxseite als ein pulsierender Sack oberhalb des Herzens beobachtet wurde und cadaverische Stellung des linken Stimmbandes bestand. Nach zweimonatlicher Behandlung mit grossen Dosen Ik. stand das Stimmband in Phonationsstellung und die Durchleuchtung liess eine Verkleinerung des Aneurysma, Aufhören der Pulsation erkennen. Ausführliches Litteraturverzeichnis.

Zeitschrift f. diät. u. physik. Therapie 1898. Bd. II, Heft 1.

Cowl: **Kritisches Referat zur Diagnostik und Therapie mittels Röntgenstrahlen.** In gedrängter Kürze findet der Leser dieses Referates, das ein ausführliches Referat für diese Zeitschrift einfach kopieren müsste, eine äusserst prägnante kritische Würdigung der bisherigen diagnostischen Resultate der Skiagraphie, vornehmlich für die innere Medizin. C. kritisiert namentlich die Beurteilung von Herzbildern und giebt kurze Ratschläge, wie der Untersucher sich vor Fehlern bei falschen Projektionsverhältnissen durch Messungen der Entfernung des Objektes von der Lichtquelle und der Schattengrösse bewahren kann. Er macht ferner darauf aufmerksam, dass durch kurz exponierte Brustbilder die Lage des rechten Hauptbronchus zu bestimmen ist. C. fordert auf, durch Untersuchungen von Leichen die Verlagerung der Brust- und oberen Bauchorgane im Moment des Todes zu studieren, sowie Normalbilder innerer Organe, unbeeinflusst von Bewegungen, dadurch zu erreichen. Auch die therapeutischen Ziele und Erfolge skizziert C. Interessant ist, dass C. an sich selbst eine acht Tage dauernde Conjunktivitis

mit grosser Hyperämie und Schwellung aber ohne Eiterung nach einer etwa einviertel Stunde dauernden Einwirkung intensiver Strahlen beobachtete, für deren Zustandekommen er lediglich die Röntgenstrahlen verantwortlich macht, da die Entladungselektrizität sicher abgeblendet wurde. Die Erscheinungen entsprachen denen der Augenentzündungen infolge der Schneeblindheit und der Blendung mit elektrischem Bogenlicht. Ein ausführliches Litteraturverzeichnis ist der vorzüglich orientierenden Arbeit beigefügt.
Werner (Hamburg).

Internationale photographische Monatsschrift für Medizin. Bd. V, Heft 7.

Jankau: **Weitere Mitteilungen über die Verwertung der Röntgenstrahlen in der Medizin.** J. giebt ein längeres Referat über das in Bezug auf Diagnostik und Therapie durch Röntgenstrahlen neu Publizierte. Er bespricht bisher bereits Referiertes. Hahn (Hamburg).

Die Umschau. II. Jahrgang 1898. No. 39.

Gocht: **Verkalkte Muskeltrichinen röntgographisch dargestellt.** Reproduktion eines Bildes eines mit verkalkten Trichinen durchsetzten Muskels, der bei einer Sektion zufällig gefunden wurde, Derselbe ist von kleinen, bald lichter, bald dichter stehenden dunklen Fleckchen durchsetzt, von denen ein jedes den Schatten einer verkalkten Trichine darstellt. Kleiner scharfer Brennpunkt der Röntgenröhre, die nur ganz schwaches, wohl differenzierendes Licht aussenden muss. Röhrenabstand 60 cm. Versuche am Lebenden, der früher an Trichinosis erkrankt war, verkalkte Trichinen durch Skiagramm nachzuweisen, misslangen. Werner (Hamburg).

Mitteilungen aus der Sitzung des Vereines der Ärzte Steiermarks vom 13. November 1897. Separat-Abdruck aus No. 2. 1898.

Escherich: **Die diagnostische Verwertung des Röntgen-Verfahrens bei Untersuchung der Kinder.** Aus den interessanten Ausführungen sei folgendes hervorgehoben: Bei Säuglingen vorgenommene Durchleuchtungen lieferten wenig deutliche, kontrastarme Bilder. Die besten Demonstrationsobjekte bilden Kinder im Alter von 8—12 Jahren. Die Ursache liegt in dem Mangel des Säuglingsskeletts an fertig gebildeten, verkalkten Knochen. — Bezüglich des Studiums der Rachitis und der spezifischen Beeinflussung derselben durch eine Phosphortherapie wird der Fall eines zweijährigen Knaben publiziert (Illustration), der zu Beginn, während und nach mehrmonatlicher Behandlung aktinographiert wurde. Die einzig nachweisbare Veränderung bestand in der weniger unregelmässigen und scharfen Begrenzung der Ossificationszone der Unterarmknochen. Weder das Auftreten neuer Knochenkerne noch eine deutliche Vergrösserung der vorhandenen war zu bemerken. Man darf also selbst in günstigen Fällen nicht erwarten, dass in einer Zeitspanne, welche von Kassowitz als ausreichend zur Heilung der R. bezeichnet wird, durch dieses Mittel stärkere, im Röntgenbild erkennbare Veränderungen der Knochensubstanz hervorgebracht werden. Eine Reihe von casuistischen Mitteilungen illustriert die Bedeutung des Untersuchungsverfahrens für die Diagnose der Lungen- und Herzkrankheiten. E. macht u. a. auf eine abnorme Verschieblichkeit des Herzens bei gewissen Formen postdiphtherischer Herzlähmung aufmerksam. Sie wird insbesondere begleitet von Galoppрhythmus, in jenen Fällen gefunden, welche nach Schwund der lokalen Erscheinungen im Rachen am 12—14. Krankheitstage durch Synkope enden. Das Symptom ist von sehr ungünstiger prognostischer Bedeutung. —

Sehr bemerkenswert ist die von E. gefundene Thatsache, dass die bald mehr bald minder günstigen Kontrast-Durchleuchtungsresultate auf den Schwankungen im Wassergehalte des Körpers beruhen. Relative Trockenheit und Saftarmut des Gewebes geben Helligkeit, starker Blut- und Flüssigkeitsgehalt besonders tiefen Schatten. Ein trockener Schwamm giebt ein konturloses Bild. Sein Gewebe ist durchlässig für das Licht. Die Dunkelheit des Schattens, die der gleiche Schwamm in angefeuchtetem Zustande giebt, nimmt mit dem Wassergehalt zu. Analog erschien ein blutleeres Herz im Röntgenbild nicht deutlicher als ein gewöhnlicher Extremitätenmuskel. Füllte man es mit Blut oder Wasser, so nahm die Intensität des Schattens zu. Die auffällige Helligkeit der Lungen beruht also auf ihrem relativ geringen Feuchtigkeitsgehalt, bei chronischem Lungenödem infolge Herzfehlers fiel die allgemeine Verdunkelung auf, welche die Abgrenzung der Herzkonturen erschwerte. In Esmarch'scher Blutleere kommen die Kontraste und die Knochenstruktur viel deutlicher zum Ausdruck, als unter gewöhnlichen Verhältnissen. Werner (Hamburg).

Phot. Mitteil. 35. B. S. 168. Cit. nach int. Phot. Monatsschrift. Bd. V, Heft 10.

Gaedicke bestätigte durch ausschlaggebende Versuche, dass bei Aufnahmen mit Röntgenstrahlen Silbereosinplatten (Perutz) am geeignetsten sind. Röntgen verwendete zu seinen ersten Versuchen die nämlichen Platten. — G. nahm zwei Trockenplatten, von denen er eine mit Silbererythrosin gelbgrün empfindlich machte. Bei der Belichtung mit Röntgenstrahlen bedeckte er beide Platten mit einem Schirm. Ein Fünftel desselben war überzogen mit Baryumplatincyanür, das zweite Fünftel mit Kahlbaums Calciumwolframat, das dritte mit demselben Salz der Allgem. Elektr.-Gesellschaft (A. E. G.), der vierte mit Uranammoniumfluorid und das letzte Fünftel blieb frei. — Die Resultate der nach 30 Sekunden Belichtung entwickelten Platten war: 1. Die sensibilisierten Platten zeigten eine viel stärkere Wirkung als die gewöhnlichen. Man sollte für Röntgenversuche nur erstere benutzen. 2. Uran-

ammoniumfluorid reduziert die Wirkung auf gewöhnlicher Platte bis zur Hälfte, auf Silbereosinplatte bis zwei Drittel. Vom Gebrauch dieses Salzes zu Fluorescenzschirmen rät G. ab. 3. Calciumwolframat (A. E. G.) verdoppelt die Wirkung und Kahlbaums Salz vervielfacht sie bei gewöhnlichen Platten, noch stärker wirkt dasselbe bei Silbereosinplatten. 4. Baryumplatincyanür schwächte bei gewöhnlichen Platten die Wirkung der Röntgenstrahlen auf die Hälfte, während auf Silbereosinplatten die Wirkung gerade umgekehrt war. G. schliesst hieraus, dass durch den Schirm das Röntgenlicht in gelbgrünes Licht umgesetzt wird. Diese Resultate werden von Livermore bestätigt, nur fand er Uranammoniumfluorid fast ebenso wirksam wie Baryumplatincyanür. (Red.)

Monatsbericht der Société des sciences de la Basse-Alsace. Bd. XXXII, 1898, Heft 5.

Dollinger. **Les rayons Roentgen.** In seinem Vortrage behandelte D. den Stand der Wissenschaft und Praxis zur Entdeckung der Röntgenstrahlen. Der erste Teil der Arbeit enthält ein Referat über die physikalischen Eigenschaften, die Art des Zustandekommens und die Wirkungsweise der X-Strahlen. Die Vorarbeiten, die zur Entdeckung führten, werden kurz referiert. Die Einrichtung eines Kabinetts zur praktischen Radiographie wird geschildert, die Versuchsanordnung besprochen. Der zweite Teil befasst sich mit der praktischen Anwendung der Methode: D. betont den grossen Nutzen für die medizinische Diagnostik, befürwortet dabei warm die alten bisherigen diagnostischen Methoden nicht als überflüssig zu erachten, sondern in der Röntgenuntersuchung nur ein neues, die Diagnose förderndes Moment in der Reihe der Untersuchungsarten zu betrachten. In therapeutischer Hinsicht erwähnt er die Erfolge bei Lupushebandlung und vindiziert den Kathodenstrahlen einen spezifischen Einfluss auf den tuberkulösen Prozess in der Haut. Weiter werden die praktisch wichtigen Untersuchungen zur Aufdeckung von Fälschungen (Edelsteine — Seidenindustrie — Zolldefrauden) erwähnt. Der ganze Vortrag giebt in kurzen Umrissen ein klares Bild über den Gegenstand, wie es der gebildete Laie zur Orientierung nötig hat.

Werner (Hamburg).

Wiener mediz. Wochenschrift. 1898. 35.

Kienböck. **Röntgendemonstrationen im Wiener medizinischen Klub.** 20. 4. 98. K. demonstriert aussen einen Fall von geschlossenem linkseitigen Pyopneumothorax, in welchem dem Exsudat ein tiefdunkler Schatten entspricht. Bei jeder Systole hebt sich das Niveau um ca $^3/_4$ Interkostalraumbreite. Beim Schütteln des Kranken schwingt das Exsudat mit über 1 cm Schwingungsamplitude; die succussio Hippocratis ist also sichtbar. Bei jeder Inspiration hebt sich das Niveau, was Vortr. durch das Kleinerwerden des Pleuraraumes erklärt. In der Diskussion macht Schlesinger noch darauf aufmerksam, dass in diesem Falle die Dämpfung nicht soweit aufwärts reiche, wie das Bild des Exsudats, eine neuerliche Bestätigung des Verhaltens des Exsudats beim Pyopneumothorax, wie Skoda es gekennzeichnet. K. demonstriert dann noch eine Reihe weiterer Röntgenbilder, von denen nur hervorgehoben sei, dass in einem Falle am Osteoarthropathie hypertrophiante sich, wie schon häufig beobachtet, die Verdickung der Finger wieder besonders an den Weichteilen ausgesprochen fand. Ferner liessen sich in vier Fällen Aneurysmata im Schädel nachweisen.

F. Jessen (Hamburg).

Druck von Hesse & Becker in Leipzig.

Aus der dermatolog. Universitätsklinik des Prof. Dr. Jadassohn in Bern.

Ein Beitrag zur Behandlung der Hautkrankheiten mittelst Röntgenstrahlen.

Von

Dr. **A. Gassmann**, I. Assistent der Klinik und Dr. **H. Schenkel**, techn. Leiter des Röntgen-Instituts des Insel-Spitals.

Es sind erst so wenig Fälle von mit Röntgenstrahlen behandelten Hautkrankheiten eingehender beschrieben worden, dass wir gern der Aufforderung eines der Herausgeber dieser Zeitschrift folgen, die auf der hiesigen dermatologischen Klinik erzielten vorläufigen Resultate der Radiotherapie bekannt zu geben, obschon sie nur einen sehr bescheidenen Beitrag zum Studium der Wirkung der Röntgenstrahlen auf die Hautaffektionen bilden können.

Unseres Wissens sind bis jetzt 23 Fälle von mit Röntgenstrahlen behandeltem Lupus publiziert, nämlich 4 von Schiff[1]), 10 von Kümmell[2]) und Gocht[3]), 9 von Albers-Schönberg[4]).

Ferner haben Sonnenburg[5]), Neisser[6]), Ziemssen[7]), Holland[8]) in verschiedenen Gesellschaften über ihre Erfahrungen auf diesem Gebiet berichtet und diesbezügliche Fälle vorgestellt. Die meisten der genannten Autoren konnten über vorläufige gute Resultate berichten. Einzig Sonnenburg äussert sich sehr skeptisch.

Wir werden leider hauptsächlich über schlimme Erfahrungen zu berichten haben, jedoch auch offen eingestehen, dass dieselben zum Teil auf fehlerhafte Anwendung der Methode zurückzuführen sind; denn unserer Meinung nach wird man nur durch gewissenhafte Beibringung auch der Misserfolge und durch Erforschung der Ursache derselben schliesslich dazu gelangen die Methode zu einer brauchbaren zu machen. Wir sind in der Lage über 4 mit Röntgenstrahlen behandelte Lupusfälle zu referieren. Ferner hat ein sehr günstiges Resultat ergeben, die Behandlung eines Falles von einer besonders hartnäckigen Form von sog. Sycosis „non parasitaria", welche am meisten der von Besnier sogenannten Acné pilaire und ungefähr auch dem Ulerythema sycosiforme Unnas entsprach.

Die zur Therapie von uns verwendete technische Anordnung war folgende:

Es wurden verwendet die Röhren der Firma C. A. F. Müller, Hamburg, und zwar meist solche, die stark gebraucht und für Aufnahmen nicht mehr sehr geeignet waren. Das Antikathoden-Platin-Blech liess man dabei leicht glühen. Der Primärstrom hatte eine Spannung von 30 Volt und variierte zwischen 3 und 4 Ampère. Das verwendete Induktorium von Max Kohl hat eine Maximalfunkenlänge von 45 cm, die Zahl der Unterbrechungen war 1400 bis 1600 pro Minute.

Zum Schutz der gesunden Hautteile wurde dem Patienten eine Maske aus $^1/_2$ mm dickem Bleiblech aufgelegt, in das eine der kranken Partie entsprechende Öffnung geschnitten

---

[1]) Schiff. Arch. f. Derm. u. Syph. Bd. 42, H. 1. Schiff u. Freund. Wiener med. Woch. 98. Nr. 22.

[2]) Kümmell. Centralbl. f. Chir. 98. Nr. 26 (XXVII. Congr.)

[3]) Gocht. Fortschr. auf d. Geb. d. Röntgenstr. I. S. 14.

[4]) Albers-Schönberg. Fortschr. auf d. Geb. d. Röntgenst. I. S. 72.

[5]) Sonnenburg. Freie Verein. der Chirurgen Berlins. 10. I. 98.

[6]) Neisser. Schles. Ges. f. vaterländ. Kultur. 20. V. 98. Ref. Centralbl. f. Derm. 98. Nr. 11.

[7]) Ziemssen. Ärztl. Ver. München. 8. VI. 98.

[8]) Th. Holland. Liverpool med. Instit. (Brit. med. J. 29. oct. 98.)

war. Zu Anfang dekten wir nur die nächste Umgebung 20—30 cm nach allen Seiten, später sahen wir uns veranlasst alle bestrahlten Körperteile zu decken.

Die Entfernung der Röhre, resp. Antikathode, vom Körper und die Dauer der Sitzungen sind in den nun folgenden Krankengeschichten angegeben.

Fall I. A. K., 28 Jahr, Landarbeiter.

Lupus hypertrophicus auris sinistr. Nicht erblich belastet. Innere Organe, abgesehen von rechtsseitigem Spitzenkatarrh, gesund.

Die Hautaffektion besteht seit 12 Jahren und ist vielfach, kürzlich auch chirurgisch (Auskratzung) behandelt worden. Das linke Ohr zeigt am oberen Rand grosse Defekte und ist in eine elephantiastische, an der Oberfläche narbig veränderte Masse umgewandelt. Um das Ohr breitet sich, namentlich nach vorn und abwärts, ein handtellergrosser Lupusherd aus. Derselbe ist an den centralen Partieen vernarbt, in den peripheren infiltriert und ulceriert und von einem erhabenen, bis 2 cm breiten Wall scharf begrenzt, der aus sclerotischen Knoten, z. T. aber auch aus gelblichem, sulzigem Lupusgewebe besteht.

Fig. 1.

Therapie. Beginn der Röntgenbehandlung am 24. I. Tägliche Bestrahlung während 30 Min. bei 20 cm Röhrenabstand.

Am 12. II. klagt Pat. über leichte Schmerzen und am 14. II. hat sich eine Dermatitis ausgebildet. Die gesunde Haut, soweit sie nicht von der Bleimaske gedeckt war, ist leicht gerötet und auf Druck schmerzhaft, das lupöse Gewebe ebenfalls stärker gerötet und an den Stellen, die vorher noch von Epidermis überkleidet waren, leicht ulceriert. Feuchte Umschläge, Bestrahlung ausgesetzt.

1. III. Die Dermatitis ist abgelaufen. Wieder tägliche Bestrahlungen.

Die Temperaturen der bestrahlten Haut werden vor und nach der Sitzung täglich mit dem Hautthermometer gemessen; es zeigen sich jedoch niemals Differenzen.

13. III. Dermatitis. Die gesunde Haut ist entzündlich gerötet und geschwellt, auf Druck schmerzhaft. Der ganze Lupusherd ist in eine rote, leicht blutende Ulcerationsfläche umgewandelt.

19. III. Dermatitis abgeheilt. Bis 23. III. tägliche Bestrahlung. Die ganze Ulcerationsfläche ist spiegelglatt, frischrot. Der erhabene Randwall ist gänzlich verschwunden. Die umgebende gesunde Haut ist nicht mehr entzündlich infiltriert. Aussetzung der Bestrahlung.

11. IV. Wiederbeginn der Bestrahlung. Tägliche Sitzungen.

25. IV. Die Wunde heilt trocken aus, der Patient klagt über Schmerzen. Bis zum 6. V. wird noch täglich durch die feuchten Umschläge hindurch bestrahlt und dann aufgehört. Der Patient wurde im ganzen siebenundfünfzigmal bestrahlt. (Siehe Fig. 3.)

Da die Epidermisierung des Ulcus vom Rande her äusserst langsame Fortschritte macht, werden Ende Mai die stark blutenden Granulationen mit dem scharfen Löffel abgekratzt, worauf ein weiches, faseriges Gewebe erscheint, auf das nach Stillung der Blutung durch Kompression die vom Oberschenkel entnommenen Thiersch-Lappen transplantiert werden. Verband mit steriler Gaze, der am 2. und 4. Tag gewechselt und dann durch feuchte Umschläge mit physiolog. Kochsalzlösung ersetzt wird. Später Verband mit Jodoformsalbe und Borvaseline. Am oberen Teil der Ohrmuschel, wo direkt auf den Knorpel transplantiert worden war, fielen die Läppchen ab, während die übrigen anheilten. Nach und nach bildete

sich unter den Läppchen neues weiches Gewebe in etwas unregelmässiger Weise, so dass die Oberfläche ein leicht höckeriges Aussehen bekam. Es zeigten sich da und dort kleine Erosionen, die sich aber wieder epidermisierten. (Siehe Fig. 2.)

Anfangs Dezember, sieben Monate nach Aussetzen der Röntgenbehandlung, fanden sich an zahlreichen Stellen etwas oedematöse und leicht durchscheinende, nach und nach sich über das Niveau erhebende und meist 2—3 mm grosse Knötchen. Dieselben konnten mit der Knopfsonde leicht eingedrückt werden und zeigten unter Glasdruck die für Lupusknötchen charakteristische Farbe. Am 6. XII. wurde eines derselben excidiert und erwies sich bei der mikroskopischen Unsersuchung als typischer Lupus.

Fall II. A. H., 16 J. Lupus nasi et labii superioris.

Eintr. 3. IV. 98. Nicht hereditär belastetes, sonst gesundes Mädchen. Der Lupus begann vor ca. sieben Jahren und wurde vielfach mit Auskratzungen, Cauterisationen, auch mit dem ersten Kochschen Tuberkulin behandelt.

Fig. 2.

Die untere Hälfte der Nase ist in einen fungusartigen, mit Borken bedeckten lupösen Tumor umgewandelt. In den Randpartien Lupusknötchen, ebenso in der verdickten Oberlippe. Nasenschleimhaut und Zahnfleisch ebenfalls lupös. Einige Cervicaldrüsen geschwollen. Innere Organe ohne pathologischen Befund. —

Therapie. Nach Abweichen der Borken Bestrahlung vom 12. II. an täglich 30 Minuten mit 20 cm Röhrenabstand. Nachher feuchter Verband mit Liqu. alumin. acetic.

Am 14. II. im Bereich des Ausschnitts der Bleiplatte Rötung und Schwellung. Patientin klagt über Brennen. Bestrahlung ausgesetzt, feuchte Umschläge. Am 2. III. ist die Dermatitis abgelaufen. Täglich 30 Minuten Bestrahlung mit 20 cm Abstand. Am 7. III. wegen leichter Rötung ausgesetzt. Feuchte Umschläge.

Am 17. III. wird die Patientin für einige Wochen nach Hause entlassen. Die Dermatitis ist noch nicht ganz abgelaufen. Das lupöse Gewebe der Nase ist jetzt verschwunden und an seiner Stelle findet sich eine frischrote, glatte Fläche. Die Nase ist daher jetzt ziemlich stark verkleinert und sieht wie abgegriffen aus. Die Oberlippe ist noch elephantiastisch verdickt und nach aussen umgestülpt. Verband mit Borvaseline.

Wiedereintritt am 18. IV. Die Dermatitis ist völlig abgeheilt. Von Epidermisierung der Wundfläche ist aber noch nichts zu sehen, die Epithelränder sind kaum vorgerückt. In der früher geröteten Zone des Plattenausschnittes ist jetzt die gesunde Haut depigmentiert.

Da die Oberlippe noch stark verdickt ist und lupusverdächtige Stellen aufweist, wird mit der täglichen Bestrahlung in der gleichen Weise wie früher fortgefahren bis zum 13. V., an welchem Tage wieder Hautrötung auftritt. Am 18. ist dieselbe verschwunden und es wird bis zum 26. V. mit der Bestrahlung fortgefahren, ohne dass Reizung auftritt. Im ganzen wurden 41 Sitzungen abgehalten.

Die nun spiegelglatte, wie lackiert aussehende, frischrote Fläche zeigt gar keine Tendenz zur Überhäutung und verkleinert sich äusserst langsam. Es werden deshalb am 27. VI. die weichen, stark blutenden Massen mit dem scharfen Löffel abgekratzt und auf den faserigen Grund vom Oberschenkel entnommene Thiersch-Lappen aufgesetzt. Verband mit steriler Gaze, am dritten Tage Wechsel, am sechsten Borvaselineverband. Die Lappen heilen in normaler Weise an und am 22. VII. wird die Pat. entlassen.

Am 1. IX. ist die transplantierte Haut stark gelbbraun pigmentiert. Die depigmentierte Zone ist noch vorhanden und die an dieselbe angrenzende Haut (welche von der Bleiplatte gedeckt gewesen war) etwas hyperpigmentiert. Das Zahnfleisch ist noch lupusverdächtig. Nase und Oberlippe scheinen geheilt; letztere ist viel kleiner und blasser geworden und schuppt etwas. (Siehe Fig. 6.)

Fig. 3.

Am 24. XI. 98 ist die Hyperpigmentierung am Rand bedeutend geringer, die depigmentiert gewesene Stelle ist hellrosafarben, die transplantierte ist hellbraun. Es finden sich in der letzteren 5 typische, z. T. mit einem feinen Krüstchen bedeckte Lupusknötchen von 1 bis $1^1/_2$ mm Grösse, und einige stecknadelkopfgrosse, alle unter Glasdruck gelb-braun erscheinend. Lippenrot schuppend, Schleimhaut mit verdächtigen Knötchen. Das den Schneidezähnen entsprechende Zahnfleisch lupös ulceriert.

Fall III. M. H., 22 J. Lupus faciei.

Eintr. 4. IV. 98. Erblich nicht belastetes, sonst gesundes Mädchen. Lupus 5 Jahre alt, vielfach mit Salben behandelt, 1897 ausgekratzt.

An der linken Wange in gerötеter Umgebung ein mit einer Kruste bedecktes Ulcus von circa 1 cm Durchmesser, mit einer ziemlich tief reichenden derben Infiltration. In der Umgebung einige kleine Narben und abwärts mehrere frische Lupusknötchen. Links einige bohnengrosse Cervicaldrüsen. (Siehe Fig. 5.)

Therapie. Nach Entfernung der Kruste mit Borvaseline Beginn der Röntgenbehandlung am 11. IV., von 20 Minuten Dauer auf 15 cm Distanz. Schon nach 3 Stunden tritt eine genau dem Maskenausschnitt entsprechende intensive Rötung und Schwellung der Haut auf. Feuchte Umschläge 14. IV. Reizung noch unverändert, am 20. noch deutlich vorhanden, am 24. verschwunden. 25. IV. Wiederbeginn der Bestrahlung (Dauer 20 Minuten, Abstand 15 cm, täglich). Daneben Umschläge mit Liqu. alumin. acetic. 27. IV. Reizung diesmal unbedeutend. 7. V. Dermatitis etwas stärker. Die Mitte der lupösen Hautpartie schuppt in grössern und kleinern Lamellen; da, wo dieselben abgefallen sind, zeigt sich glatte Haut von brauner Farbe. Die Umgebung mässig gerötet. Da keine subjektiven Beschwerden vorhanden sind, Fortsetzung der Bestrahlung.

Fig. 4.

8. V. Zeige- und Mittelfinger der rechten Hand, mit denen Pat. die Bleimaske hält, etwas geschwollen und gerötet. Pat. klagt über Brennen in denselben.

15. V. Conjunctivitis am linken Auge, starke Rötung der Haut. Behandlung ausgesetzt.

25. V. Dermatitis abgelaufen. Wiederbeginn der Sitzungen in gleicher Weise wie oben.

10. VI. Haut gerötet und oberflächlich erodiert.

18. VI. Die Epidermis hat sich von dem bestrahlten Bereich vollständig abgestossen. Aussetzen der Behandlung. Im ganzen 45 Sitzungen.

22. VI. Die ganze bestrahlte Gegend hat sich in ein oberflächliches Ulcus mit glatter frischroter Oberfläche umgewandelt. Pat. klagt über Brennen. Umgebung gerötet, geschwellt, auf Druck schmerzhaft. An der den Strahlen exponierten linken Brust- und Oberarmhälfte eine dunkelbraune Pigmentierung. Ord.: Ungt. Cocaïn. basic. 1% abwechselnd mit 10% Jodoformsalbe.

Fig. 5.

18. VII. Die Überhäutung ist langsam bis auf eine mit einem schwärzlichen, derben, nekrotischen Schorf bedeckte Stelle von $1^1/_2$ cm Breite und doppelter Länge vorgeschritten. Pat. klagt noch immer über Brennen und Jucken.

Ende Juli wird die immer unverändert nekrotische Stelle ausgekratzt. Es treten darauf stark serernierende Granulationen auf. Das Ulcus wird langsam grösser und bedeckt sich wieder mit einem lederartig-derben grünlichen Schorf. Aufpinseln von Papayotin in 10% wässeriger Lösung täglich; dasselbe verändert die Nekrose nicht wesentlich und wird wegen Schmerzhaftigkeit ausgesetzt. Die Pat. klagt fortwährend über Schmerzen und Brennen; symptomatisch werden Cocaïn, Orthoform, Morphium lokal angewandt. Am besten bewährte sich eine Salbe mit Cocaïn basic. und Morph. basic.

20. X. Die Nekrose hat sich bis jetzt immer noch vergrössert und ist etwa 6×7 cm gross, d. h. dem Maskenausschnitt entsprechend. Die ganz oberflächlichen Schichten der ziemlich dicken Schwarte sind insensibel; in einer Tiefe von mehreren mm und in der Umgebung ist Hyperaesthesie vorhanden. Die Bewegungen des linken Mundwinkels sind aufgehoben.

10. XI. Die schwärzliche oberflächliche Schicht der Nekrose hat sich durch Bäder abweichen lassen. Es wird nochmals der Versuch einer Abkratzung der darauf zu Tage liegenden weisslichen Schwarte gemacht; der scharfe Löffel gleitet jedoch daran ab wie an Leder, und von einer Excision wird in Anbetracht der Dicke des Schorfes und der Möglichkeit des Erhaltenbleibens der darin verlaufenden Facialisfasern abgesehen. Nur am Rand wird ein kleines Stück ziemlich tief (ca. 4 mm) excidiert. Dasselbe besteht aus einer weisslichen, anaemischen Fasermasse, in welche in den tiefern Schichten gelbliche durchscheinende Fettläppchen eingelagert sind. Es liesse sich einem Stück Narbengewebe der Subcutis, das man hat gefrieren lassen, vergleichen. Einbettung in Paraffin behufs mikrosk. Untersuchung.

Fig. 6.

15. XI. Kalidunstverband n. Unna (1:5000).

21. XI. Die weissliche Masse wird durch die Kalilauge verflüssigt. Am Rand erscheinen rote Granulationen.

30. XI. Der Schorf ist ganz aufgelöst. Der Grund des ziemlich tiefen Geschwüres zeigt frischrote Granulationen. (Siehe Fig. 1.) Die Bewegungsfähigkeit des linken Mundwinkels hat sich gebessert.

28. XII. Unter den Kalilaugenumschlägen hat sich kein neuer Schorf gebildet, der Grund des Geschwürs zeigt rote Granulationen. Dasselbe überhäutet sich langsam vom Rand her und ist jetzt noch 3×5 cm gross.

Fall IV. N. P., 14 Jahre. Lupus manus (et Tuberculosis ossium. Fig. 4).

Eintr. 28. III. 98. In der Familie des Vaters herrscht Tuberkulose. Die Affektion des rechten Handrückens begann vor 7 Jahren und wurde seit 3 Jahren ärztlich behandelt. Die inneren Organe sind normal. Der ulcerierte Lupusherd ist zum grössten Teil mit Krusten bedeckt und nimmt die Gegend über dem 3. und 4. Metacarpus ein, breitet sich über das 3.—5. Metacarpophalangealgelenk des Ring- und Kleinfingers aus. Die Umgebung der Ulcerationsfläche ist narbig verändert und enthält Lupusknötchen. Der Ringfinger weist starke Auftreibung der Grundphalange auf und ist nur im vordersten Gelenk etwas beweglich. Der Kleinfinger ist im Metacarpophalangealgelenk ankylotisch. Kleine disseminierte Lupusherde an den Armen.

Therapie. Letztere werden excidiert und der Lupusherd der Hand vom 13. IV. an täglich

15 Min. mit Röntgenstrahlen (Röhrenabstand 20 cm) behandelt und in der Zwischenzeit feucht verbunden. Am 2. V. tritt, nachdem seit einigen Tagen bereits leichte Hautrötung vorhanden war, eine starke Dermatitis auf. Die ganze lupöse Stelle ist in ein Ulcus umgewandelt; die Umgebung ist geschwellt und, soweit sie nicht unter der Bleimaske lag, dunkelrot, auf Druck schmerzhaft. Die Patientin giebt an, mässige Schmerzen zu haben. Die Bestrahlung wird ausgesetzt. Im ganzen wurden 19 Sitzungen abgehalten. An der bei den Sitzungen der Röhre zugekehrten linken Schläfen- und Vorderhauptgegend sind die Haare zum grössten Teil ausgefallen. Die linke Gesichtshälfte ist etwas gerötet und geschwollen.

31. V. Die Dermatitis ist zurückgegangen, am Gesicht unter Abschuppen. Die Alopecie an der linken Kopfseite ist beinahe vollständig. Es zeigt sich jedoch bereits neuer flaumiger, pigmentloser Nachwuchs. Das Ulcus, welches sich jetzt an Stelle des Lupus findet, beginnt sich zu verkleinern. Es liegt im Niveau mit der Haut und stellt eine frischrote, glatte, wie gefirnisst aussehende Fläche dar. Die angrenzende Haut, welche im Ausschnitt lag, ist weiss, depigmentiert und von einem scharfen, dunkelbraunen, hyperpigmentierten Saum umgeben. Die Ankylosen und Knochenverdickungen bestehen noch. Handbäder, Jodoformsalbe.

20. VI. Die nachgewachsenen Haare auf der haarlosen Stelle nehmen allmählich das Aussehen normaler Haare an. Die Haut des Gesichts weist, soweit sie von der Dermatitis befallen war, eine bedeutende Abnahme der Epheliden auf.

12. X. Exarticulation des Ringfingers am Metacarpophalangealgelenk. Heilung per primam int. Die Hautränder des Ulcus schieben sich sehr langsam vor.

Fall V. G. B., 36 Jahre. Sycosis non parasitaria (Acne pilaire, Ulerythema sycosiforme. Folliculitis atrophicans serpiginosa barbae).

Eintr. 22. XI. 97. Will sich die Krankheit vor 13 Jahren in einem Barbierladen, wo auch andere ähnliche Erkrankungen enstanden sein sollen, zugezogen haben. Er ist bisher schon vielfach ärztlich behandelt worden, aber stets ohne oder mit nur sehr vorübergehendem Erfolg.

Die linke Bartgegend bis herab zum Kieferwinkel ist von einer glatten, atrophischen Narbe eingenommen, in welcher noch einzelne haarlose Follikelöffnungen vorhanden sind. Am Rand, gegen den behaarten Kopf und gegen die Wange finden sich halbkreisförmige, schuppende, oberflächlich infiltrierte Plaques von braunroter Farbe. Die Schuppung ist stellenweise deutlich an den Follikeln lokalisiert, namentlich längs dem Kieferrand bis gegen das Kinn hin, wo die Haut nicht narbig verändert und jeder Follikel infiltriert und von einem weissen Schüppchen, durch dessen Centrum das Haar hindurchgeht, bedeckt ist. Hier und da sind an einzelnen Follikeln kleine Eiterpusteln vorhanden. An der rechten Wange sind an einer Stelle des Bartes 4 Haare von einer kreisförmigen Hornschuppe umgeben. In der Umgebung keine Entzündungserscheinungen.

Therapie. Nachdem der Pat. ein Vierteljahr mit Salicyl-, Quecksilber-, Schwefel-, Resorcinsalbe, Ung. Crede, Sublimatbenzoëtinktur, Lysolumschlägen behandelt und nur eine vorübergehende Besserung erzielt worden war, begannen wir am 12. IV. die Bestrahlung nach Röntgen. Täglich 20 Min. in 20 cm Abstand. Nach der 9. Sitzung musste wegen Rötung und Schwellung, die in den nächsten Tagen noch zunahm und sehr langsam abheilte, ausgesetzt werden. Die Dermatitis ging unter feuchten Umschlägen zurück, ohne dass sich Erosionen oder Ulcerationen einstellten, jedoch fielen im bestrahlten Bezirk die Haare aus. Die Erscheinungen der Folliculitis verschwanden vollständig und es blieb eine haarlose, völlig normale (resp. an den bereits früher veränderten Stellen narbige) Haut zurück.

Am 6. Dez. teilt der Pat. brieflich mit, dass sich die Stellen noch nicht verändert haben und durchaus glatt und geheilt geblieben sind.

Wie aus den Krankengeschichten hervorgeht, haben wir also in keinem der vier Lupusfälle den von den obengenannten Autoren als typisch beschriebenen Heilungsmodus mit Schrumpfung der Knötchen, Reinigung und Vernarbung der lupösen Ulcera beobachtet, sondern bei allen traten im Bereich der lupösen Partien und zwar auch in den narbigen Teilen derselben, scharf begrenzte, glatte Ulcerationen auf, deren Heilung sehr lange Zeit in Anspruch nahm. Sie zeigten alle nach einiger Zeit ein eigentümliches, fast charakteristisches Aussehen dadurch, dass die ganz ebene, hochrote Fläche einen spiegelnden Glanz bekam, gerade wie wenn sie lackiert worden wäre. Bei Fall I transplantierten wir ca. 3 Wochen nach Aussetzen der Behandlung das mehr als handtellergrosse Geschwür; die Läppchen heilten, allerdings etwas langsamer als bei Ulcerationen anderer Art, vollständig an.

Das die Nase nur um ein geringes überschreitende Ulcus bei Fall II nötigte uns einen Monat nach Aussetzen der Bestrahlung wegen seiner Torpidität noch zur Transplantation, die übrigens einen normalen Verlauf nahm und aus der eine glatte, schöne Fläche resultierte. Dieselbe pigmentierte sich nach mehreren Wochen dunkelbraun, um dann nach und nach wieder

abzublassen. In diesem Falle konnten wir auch die von Sehrwald[1]) zuerst beschriebene und auch von Gocht[2]) u. a. beobachtete „Pigmentverschiebung", d. h. die Depigmentierung der bestrahlten Partie der gesunden Haut und Hyperpigmentierung am Rand derselben konstatieren. Dieselbe war ein halbes Jahr nach der letzten Sitzung noch nicht völlig ausgeglichen. In Fall IV war das etwa Fünfmarkstück grosse Ulcus nach 7 Monaten noch nicht überhäutet.

Es ist bekannt[3]), dass nach Durchleuchtung der normalen Haut Ulcera auftreten können, die zu ihrer Heilung Monate brauchen. Beinahe in allen derartigen, ausführlich publizierten Fällen lässt sich aber nachweisen, dass ein Fehler begangen wurde, sei es, dass der Röhrenabstand zu gering, die Expositionszeit zu lang, die Sitzungen zu nah aufeinanderfolgend waren, oder dass die individuelle Disposition, d. h. auftretende Reaktionen nicht genügend berücksichtigt wurden Es liegt daher nahe, anzunehmen, dass, da die an Stelle des Lupus in unseren Fällen entstandenen Ulcerationen wohl auch als Folge zu intensiver Bestrahlung aufzufassen sind, sich auch hier eines der genannten schädigenden Momente nachweisen lassen wird. Für den Fall II, bei welchem schon nach 2 Tagen eine intensive Rötung auftrat und bei dem ohne Zweifel also eine starke individuelle Empfindlichkeit vorlag, ist ohne weiteres zuzugeben, dass durch einen grösseren Röhrenabstand und eine Abkürzung der Expositionszeit vielleicht die Entstehung des Ulcus hätte vermieden werden können. Es ist hier übrigens die Beobachtung von Interesse, dass durch die vorhergehende Bestrahlung die Disposition zur Dermatitis der gesunden Haut für spätere Bestrahlungen vermindert wird. Bei der 17 Tage nach dem Aussetzen stattfindenden zweiten Bestrahlung trat die Dermatitis erst nach 5 Tagen und mit weit geringerer Intensität auf, und bei der nach 5 Wochen vorgenommenen dritten Bestrahlung erst nach einem Monat.

Nicht so verhält es sich mit Fall I und IV. Wie aus den obenstehenden Angaben ersichtlich ist, weicht unsere technische Anordnung von derjenigen der übrigen Autoren nicht wesentlich ab. Kümmell[4]) und Gocht[5]) verwenden Primärströme von 50 Volt bei einem Röhrenabstand von 40—20 cm, 40—20 cm Funkenlänge und einviertel- bis einhalbstündiger Exposition. Die von ihnen verwendeten Röhren mit regulierbarem Vacuum stammen von derselben Firma und waren ebenfalls vorher lange Zeit gebraucht. Albers-Schönberg[6]) wendet an 30 Volt, 4—5 Ampère, 15—25 cm Abstand, ca. eine halbe Stunde Exposition, 15 cm Funkenlänge, Schiff[7]) und Freund[7]) $11^1/_2$—$12^3/_4$ Volt, 2—3 Ampère, 10—20 cm Abstand, 10 bis 25 Min. Dauer.

Fall I wurde täglich eine halbe Stunde bei 20 cm Abstand bestrahlt und erst nach 19 Tagen trat eine Dermatitis auf, worauf sofort aufgehört wurde bis nach Heilung derselben. Erst nach etwa 30 Bestrahlungen ulcerierte die lupöse Stelle, ohne dass eine Dermatitis der gesunden Haut vorangegangen wäre. Ebenso trat in Fall IV, der täglich 15 Min. auf 20 cm Abstand bestrahlt wurde, die Ulceration im lupösen Gebiet schon vor der Dermatitis der gesunden Haut auf.

Es wäre hier also die Ulceration höchstens dadurch zu verhüten gewesen, dass man schon bei der ersten im Lupusgebiet auftretenden Reaktion — denn nach dem oben Gesagten tritt sie in diesem früher und intensiver auf, als in der gesunden Haut — die Behandlung sofort sistiert hätte.

Die intensivsten schädigenden Wirkungen entfaltete die Bestrahlung in Fall III. Schon

[1]) Sehrwald: Deutsche med. Woch. 96. Nr. 41.

[2]) Gocht: l. c.

[3]) Oudin u. Barthélemy: Monatsschr. f. prakt. Dermatol. Bd. XXV. Nr. 9. Lustgarten: Journ. of cut. and genito.-win. dis. 97. p. 515. Kümmell: l. c. Bronson: Ibid. Felder: Corr.-Bl. f. Schweizer Ärzte. 98. Nr. 23 u. a.

[4]) l. c.

[5]) l. c.

[6]) l. c.

[7]) l. c.

nach der ersten Sitzung (20 Min. Dauer, bei 15 cm Distanz) trat Dermatitis auf; später, bei der Wiederaufnahme, nach der 20. Sitzung, und das dritte Mal nach 16 Tagen.

Auch hier ist also eine Abnahme der Empfindlichkeit schon nach einmaliger Bestrahlung zu konstatieren.

In Anbetracht der Empfindlichkeit der Pat. ist jedoch der Röhrenabstand als zu gering anzusehen und beim Auftreten der dritten Dermatitis wäre sofortige Sistierung am Platz gewesen. Erst etwa vier Wochen nach der letzten Sitzung fing der bestrahlte Bezirk, welcher ulceriert war und sich beinahe ganz wieder überhäutet hatte, im Zentrum an gangränös zu werden, und diese Gangrän schritt langsam peripheriewärts weiter, so dass die äussersten Partien noch etwa vier Monate, nachdem sie zum letztenmal von den Röntgenstrahlen getroffen wurden, der Gangrän anheim fielen — gewiss ein eklatantes Beispiel für die cumulative Wirkung der Strahlen. Unter einer dünnen schwärzlichen nekrotischen Schicht fand sich hier eine etwa 6—8 cm dicke, weisse, äusserst derbe Schwarte, dem äussern Aspect nach etwa einem fibrinösen Belag gleichend. Die histologische Untersuchung desselben ergab das merkwürdige Resultat, dass dieses Gewebe nicht als nekrotisch im gewöhnlichen Sinne zu betrachten ist, sondern aus verschiedenen wohlcharakterisierten und gut färbbaren Formelementen besteht. Die Hauptmasse wird von sozusagen normal aussehenden und färbbaren collagenen Faserbündeln gebildet, deren Kerne sich mit den gewöhnlichen Methoden gut färben. Stellenweise findet man ferner Kernfärbung annehmende Degenerationsformen von absonderlichem Aussehen, wie man sie auch sonst in pathologisch verändertem Gewebe antrifft. Bald sind sie zu langen faserartigen Gebilden ausgezogen, bald mit vielen Ausläufern versehen und unregelmässig gezackt oder stellen krümelige Haufen dar. Zwischen diesen Kernen sind zahlreiche mononucleäre Leucocyten und Mastzellen verstreut, am zahlreichsten in der Nähe der spärlichen kleinen Gefässe, an deren Struktur keine deutlichen pathologischen Veränderungen sichtbar sind. Auch mit Blut prall gefüllte Capillaren und grössere Lymphgefässe finden sich in geringer Anzahl. Da und dort findet sich ein Haufen dichtgedrängter mononucleärer Leucocyten oder ein kleines Blutextravasat. Elastische Fasern von gröberem und feinerem Kaliber lassen sich in ziemlich grosser Menge mit der Orcein- sowie Weigertschen Methode nachweisen. Das Fettgewebe zeigt seine gewöhnliche Struktur, und auch einige grössere Muskelbündel mit länglichen, aber nicht stäbchenförmigen Kernen und ohne Querstreifung sind vorhanden. Mit der Weigertschen Methode lässt sich in den Schnitten Fibrin nicht nachweisen.

Ob dieses so beschaffene eigentümliche Gewebe als umgewandeltes subkutanes oder als neu gebildetes und gleich wieder der Degeneration verfallendes zu betrachten ist, wagen wir nicht zu entscheiden; jedenfalls wurde dasselbe durch Kalidampfumschläge vollständig anfgelöst. Das an seiner Stelle entstandene Ulcus überhäutete sich vom Rand her äusserst langsam.

Es ist möglich, dass durch Röntgenstrahlen verursachte Gangrän gar nicht so selten zur Beobachtung gekommen ist. Mitteilungen darüber sind jedoch in der Litteratur sehr wenige niedergelegt. Wir haben nur auffinden können die sieben von Oudin und Barthélemy[1]) aufgeführten Fälle, den Fall von Freund[2]), den von Lassar[3]) erwähnten, welcher mit dem von Plonski[4]) ausführlich beschriebenen wohl identisch ist, und einen von Bronson[5]) berichteten, bei welchem Amputation des geschädigten Beines notwendig wurde. Von diesen sind nur die drei letzten und derjenige von Apostoli[6]) dem unsern ähnlich oder übertreffen ihn noch in Bezug auf Ausdehnung, Tiefe und Torpidität der Läsion.

---

[1]) l. c.
[2]) Freund: Wiener med. Woch. 97. Nr. 10 u. 19.
[3]) Lassar: Berl. med. Ges. 8. Dez. 97.
[4]) Plonski: Derm. Zeitschr. 98. H. 1.
[5]) Bronson: Journ. of Cut. and Gen. Dis. Juli 98.
[6]) Apostoli in Oudin u. Barthélemy, l. c. und New York med. Journ. Okt. 97.

Apostoli schliesst sich der Ansicht derjenigen Autoren an, welche die von der Crookesschen Röhre ausgehenden, hochgespannten elektrischen Ströme für diese Schädigungen verantwortlich machen (Destot, Balthasard, de Tarchanoff, Jankau). Wir glauben, ebenso wie Kümmell, Rieder, Albers-Schönberg, dass hiefür die Röntgenstrahlen selber in Betracht kommen.

Die von der Röhre ausgehenden Entladungen sind schliesslich ja nichts anderes als hochgespannte Wechselströme, gerade wie auch die Teslaströme, und diese letztern kann man doch in sehr intensiver Weise und sehr lange auf die Haut wirken lassen, ohne dass sich die geringste Reaktion zeigt.

Wir erinnern hier übrigens an den Fall von Kümmell, bei welchem am Vorderarm ein ringförmiges Ulcus entstand, also auch die von der Röhre abgewandte Seite in Mitleidenschaft gezogen wurde.

Eine andere Frage ist aber, welche Art der Strahlen hauptsächlich die Dermatitis verursacht. Die eben citierte Beobachtung scheint dafür zu sprechen, dass auch die penetrierenden Strahlen in dieser Weise wirken können, während allerdings gewöhnlich doch nur die den auffallenden Strahlen exponierten Stellen reagieren. Albers-Schönberg[1]) giebt sogar an, bei Anwendung alter, gebrauchter Röhren, welche ja doch als maximal „hart" (evacuiert) zu betrachten sind und daher auch Strahlen von grösster Penetrationskraft liefern, ein späteres Eintreten der Dermatitis beobachtet zu haben. Es müssten dann also die von der Haut absorbierten Strahlen die schädlichsten sein. Immerhin scheint uns die Frage, ob die „harten" oder die „weichen" Röhren geeigneter sind Dermatitis zu machen, noch nicht definitiv erledigt.

Wir kommen nun zu dem wichtigsten Punkt unserer Mitteilung, nämlich den Recidiven. Zwei von unsern Fällen (I u. II) sind recidiv geworden, der erste 7, der zweite 6 Monate nach Aufhören der Bestrahlung. Fall I wurde im ganzen siebenundfünfzigmal, Fall II einundvierzigmal beleuchtet. Dass die Intensität der Behandlung jedenfalls nicht zu gering war, geht aus dem oben gesagten hervor. Der Misserfolg könnte daher nur durch die ungenügende Dauer bedingt sein.

Leider machen Freund und Gocht über die Anzahl und Dauer der Bestrahlungen ihrer ein Jahr lang recidivfrei gebliebenen Fälle[2]) keine genauen Angaben, so dass uns die Vergleichungsmöglichkeit in diesem Punkte fehlt

Jedenfalls scheint für die Behandlung des Lupus mit Röntgenstrahlen eine durch viele Monate hindurch fortgesetzte Behandlung erforderlich zu sein, wenn man Recidive vermeiden will.

Ein zweifellos günstiges und bis jetzt dauerndes Resultat hat die Röntgenbehandlung in unserm V. Fall erzielt. Diese Form der sog. Sycosis gilt mit Recht als eine ausserordentlich hartnäckige, jeder Therapie sehr energisch Widerstand leistende. Auch in unserm Falle waren zahlreiche Behandlungsversuche vergeblich gewesen. Ob der jedenfalls auffallend günstige Erfolg der Röntgen-Therapie auf den Ausfall der Haare zu beziehen ist, müssen wir dahingestellt sein lassen, zumal man über die Ursache dieser Dermatose noch nichts Bestimmtes weiss. Es ist wohl möglich, dass die Radiotherapie gerade auf dem Gebiet deratiger Hautkrankheiten am meisten leisten wird. —

Immerhin ist es vorderhand noch sehr schwer, allgemeingültige Prinzipien für die Röntgen-Therapie aufzustellen. Die Schwierigkeit liegt wesentlich in zwei Punkten. Erstlich ist die individuelle Empfindlichkeit ausserordentlich verschieden; wie bei allen differenten Mitteln wird man also immer mit sehr „geringen Dosen" beginnen müssen um die individuelle Toleranz auszuprobieren. Sodann aber, — und darin liegt die zweite Schwierigkeit — kann sich die Intoleranz auch nach Ablauf der Dermatitis durch eine hochgradige Neigung zu Gangrän äussern, und die Strahlen können in der Tiefe ihre cumulative Wirkung weiter entfalten, ohne dass die

[1]) l. c.

[2]) Freund: Wiener med. Woch. 98. Nr. 22. Albers-Schönberg: Fortschr. auf d. Geb. der Röntgenstr. Bd. II. p. 24.

Oberfläche irgend welche Veränderung zeigt. Wenn sich auch in unsern Fällen die individuelle Überempfindlichkeit durch die schnell auftretende Dermatitis geäussert hat, so bleibt doch abzuwarten, ob dies immer so sein wird und nicht auch schwere Veränderungen in der Tiefe vor sich gehen können, welche sich durch keine sichtbare Reizung der Oberfläche verraten.

Man wird also nicht bloss bei jeder Dermatitis, sondern auch nach deren Abklingen mit dem Wiederbeginn der Bestrahlungen und deren Dosierung ganz besonders vorsichtig sein müssen, um so mehr, als durch vorhergehende Bestrahlungen die Reaktionsfähigkeit in Bezug auf oberflächliche Dermatitis abgeschwächt, die Neigung zu Gangrän aber stark erhöht sein kann.

Wir müssen uns aber darüber klar sein, dass, ganz abgesehen von diesen individuellen und völlig unberechenbaren Faktoren, auch die rein physikalischen Bedingungen, unter denen die Bestrahlungen stattfinden, heute noch nicht mit Sicherheit angegeben werden können.

Durch zahlreiche Versuche ist nachgewiesen, dass die Röntgenstrahlen aus einer Reihe von Strahlen mit ganz verschiedenem physikalischen Verhalten zusammengesetzt sind. Wir wissen auch aus der Praxis, dass sich eine für Durchstrahlung mit dem Fluorescenzschirm gut brauchbare Röhre für Aufnahmen auf die photographische Platte weniger eignet und umgekehrt. Auch das ist längst bekannt, dass die Penetrationskraft der Röntgenstrahlen sich mit dem Evakuationsgrade der sie entsendenden Röhre stark ändert. Eine Ausscheidung der verschiedenen Strahlenarten ist bis dato nicht gelungen, wir wissen auch noch nicht, ob die Wirkung der Röntgenstrahlen auf den menschlichen Körper mit der radiochemischen auf die photographische Platte etwas gemeinsames hat oder nicht.

Auch die technische Anordnung der Röntgen-Bestrahlungen in allgemein giltiger Weise anzugeben, bietet heute noch Schwierigkeiten, die sich in den bis jetzt erfolgten Veröffentlichungen deutlich zeigen. Wir werden im Weiteren einen Vorschlag machen für ein bei Publikationen über die physiologische Wirkung der Strahlen auszufüllendes Schema.

Zunächst ist zu bemerken, dass Röhren von verschiedener Konstruktion, besonders wenn die Antikathode nicht aus gleichem Material besteht, ganz verschieden gut auf die photographische Platte wirken, dass die einen Röhren einen rascheren Wechsel des Evakuationsgrades zeigen, andere einen weniger raschen. Alle diese Punkte kommen bei länger dauernden Bestrahlungen sehr in Betracht. Von grösster Wichtigkeit sind natürlich auch die Stromverhältnisse im Sekundärstromkreis des Induktoriums. Spannung und Stromstärke des Sekundärstromes direkt zu messen, haben wir keine leicht zugänglichen Mittel, wir müssen uns daher darauf beschränken, diejenigen Faktoren anzugeben, die hauptsächlich in Betracht kommen, nämlich Spannung und Stromstärke im primären Stromkreis.

Ferner kommen in Betracht die Zahl der Unterbrechungen und die Maximalfunkenstrecke des Induktoriums. Die letztere bietet uns einigen, wenn auch nur notdürftigen Ersatz für das Transformationsverhältnis des Induktoriums, welch letzteres als von einer grossen Zahl von Umständen (Zahl der Windungen in der Primär- und Sekundärspule, Art der Wickelung, Eisenkern, Kondensator, Isolation etc.) abhängige Grösse sehr schwer zu berechnen ist. Dass die Zahl der Unterbrechungen von Belang ist, ergiebt sich schon aus der einfachen Überlegung dass, je langsamer die Unterbrechungen erfolgen, desto grösser die Pausen zwischen den einzelnen Röntgenstrahlen erzeugenden Entladungen in der Röhre sind. Durch die Praxis wurden wir belehrt, dass für Röntgenaufnahmen auf Platten eine zu grosse Unterbrechungszahl nicht von Vorteil ist. Wir arbeiten daher mit 800—900 Unterbrechungen pro Minute, steigern die Zahl aber bis 1200—1300 bei Durchleuchtungen mit dem Schirm, um ein nahezu kontinuierliches Licht zu erhalten.

Für therapeutische Bestrahlungen ist diese Angabe schon deswegen notwendig, weil bei doppelter Zahl der Unterbrechungen in der gleichen Zeit doppelt so viel einzelne Strahlenbündel die Haut treffen, also ohne Berücksichtigung dieses Faktors die Angaben über die Dauer der Exposition wertlos sind.

Wir machen also den Vorschlag, künftig namentlich bei therapeutischen Bestrahlungsversuchen folgende Angaben zu machen.

1. Art und Herkunft der benutzten Röhre.
2. Dauer der Bestrahlung.
3. Abstand des Körpers von der Antikathode.
4. Spannung der Primärstroms (Volt).
5. Stromstärke des Primärstroms (Ampère).
6. Maximalfunkenlänge des Induktoriums.
7. Zahl der Unterbrechungen pro Minute.
8. Härtegrad der Röhre.

Ad 2. Bei wiederholten Bestrahlungen sollte auch angegeben sein, in welchen Intervallen bestrahlt wird.

Ad 3. Bei Angabe des Röhrenabstandes sollte immer von der Antikathode aus gemessen werden.

Ad 6. Wir halten dafür, dass es notwendig ist, die Maximalfunkenlänge des Apparates anzugeben. Instruktiv wäre es ja sehr während der Dauer der Bestrahlung in kurzen Zwischenräumen mit der parallel geschalteten Hilfsfunkenstrecke die dem Widerstand der Röhre entsprechende Luftsäule zu messen und so die Schwankungen desselben zu verfolgen; es ist dies aber eine sehr langwierige und undankbare Arbeit. Ferner sind bei diesen Messungen die Fehlerquellen ziemlich gross. Ausser von der Spannung im Sekundärstromkreis hängt die Funkenlänge auch von der Beschaffenheit der positiven und negativen Elektrode ab. Es ist nicht gleichgültig, ob die Kathode eine Scheibe, die Anode eine Spitze sei, oder umgekehrt. Wollte man eine solche Messung ausführen, so müsste man die Hilfsfunkenstrecke stets so einstellen, dass die Entladung eben noch durch die Röhre stattfindet. Versteht man unter Funkenlänge der Röhre irgend eine andere, bei der obige Bedingung nicht zutrifft, so ist das unrichtig. Sind z. B. die Elektroden der Funkenstrecke 12 cm auseinander und der Strom geht durch die parallel geschaltete Röhre, so beweist das nichts, als dass der Widerstand der Röhre geringer ist als der Widerstand der 12 cm langen Luftsäule. Keinesfalls aber darf angenommen werden, dass man es mit einer Röhre von 12 cm Funken zu thun habe. Auch die Angabe der Fabriken „Röhre von so und so viel cm. Funken", ist nur so aufzufassen, dass die Röhre noch brauchbar sei, bis ihr Widerstand dem einer Luftsäule von der angegebenen Länge entspricht. Der Widerstand in der Röhre selbst ist stets variabel.

Ad 8. Der Härtegrad der Röhre wird am besten mit dem Skiameter bestimmt. Zuerst ist hier zu bemerken, dass wir von rechtswegen mit dem Skiameter nur die Penetrationskraft der Strahlen messen, nicht aber, wie oft fälschlich angenommen wird, ihre Intensität. Zwei verschiedene Röhren mit genau gleicher Fensternummer, also gleicher Penetrationskraft, wirken meist sehr verschieden auf die photographische Platte, ebenso ist die radiochemische Wirkung bei ein und derselben Röhre bei gleichem Härtegrad aber verschieden starkem Strom sehr verschieden. Ein bequemes Mittel zur Messung der Intensität haben wir leider noch nicht, sind daher auf die subjektive Beurteilung im Kryptoskop angewiesen.

Eingehende Versuche über die radiochemische Wirkung dürften uns vielleicht einen Masstab für die Intensität liefern.

Für die Messung der Penetrationskraft mit dem Skiameter möchten wir speziell noch einen Vorschlag machen. Es wäre nicht schwierig, das Skiameter zu aichen, d. h. die Dicke der Staniolblätter (reines Zinn) genau zu messen und sich für die einzelnen Fensternummern eine Tabelle anzulegen, die erlaubte, ohne weiteres die Dicke der eben noch durchdrungenen Staniolschicht in Millimetern abzulesen. Als Abstand des Skiameters von der Antikathode könnte man z. B. 30 cm festsetzen. Dadurch wäre es jedem möglich, beliebige Angaben für sein Skiameter umzurechnen.

Wir sind uns vollkommen bewusst, dass durch die obigen Angaben noch nicht alles

gewonnen ist, aber wir glauben dadurch die Orientierung über die verschiedenen Versuche zu erleichtern. Auch die Frage, ob harte oder weiche Röhren zu therapeutischen Zwecken vorteilhafter sind, würde sich auf diesem Wege schneller lösen.

Zum Schluss ist es uns eine angenehme Pflicht, Herrn Prof. Jadassohn für die Erlaubnis zur Publikation obiger Fälle und seine wertvollen Ratschläge und Herrn Prof. Forster für seine Unterstützung in physikalischen Fragen unsern ergebensten Dank auszusprechen.

Einige syphilitische Erkrankungen im Röntgenbilde.[1])

Von

Dr. R. Hahn, Hamburg.

(Hierzu Tafel XII, Fig. 3—6.)

M. H. Ich möchte mir erlauben, Ihnen hier einen Fall von tertiärer Syphilis zu demonstrieren, der einige interessante Erscheinungen darbietet. Diese Frau, seit zwölf Jahren verheiratet, acquirierte im ersten Jahre ihrer Ehe Syphilis und wurden die damaligen Erscheinungen bestehend in Primäraffekt und Sekundärerscheinungen durch Hginunktionen mit Erfolg behandelt. Sonstige Erscheinungen sind später angeblich nie aufgetreten. Sie gebar sechs Kinder, das älteste zehn Jahre, das jüngste eineinhalb Jahr alt. Das dritte Kind starb sechs Wochen alt an einer Gehirnkrankheit, das fünfte zwei Jahre alt an einer Pneumonie. Vor drei Jahren entstanden auf der Stirn links und am linken Unterarm Knötchen, die, in Halbkreisen angeordnet, zerfielen, abheilten und am Rande der Narbe serpiginierten. Der damalige behandelnde Arzt diagnostizierte Lupus und ging unter innerlichen Arsengaben mit Feuer und Schwert gegen denselben vor. Aber vergeblich; immer neue Knötchen traten auf und trieben die Patientin einem Homöopathen in die Arme, dessen Kunst erst recht nicht, weder gegen die Knötchen, noch gegen die unterdess aufgetretenen Tumoren an den Extremitäten und gegen die Knochenschmerzen helfen wollte. Die Frau blieb dann unbehandelt bis jetzt. Beachtenswert ist zunächst, dass Patientin im Stadium einer im Fortschreiten begriffenen tertiären Syphilis concipiert und ein lebendes, gesundes zur Zeit eineinhalb Jahr altes in bestem Wohlbefinden befindliches Kind zur Welt gebracht hat. Die zur Zeit manifesten Erscheinungen sind folgende:

Oberhalb der linken Augenbrauen ist ein über thalergrosser Bezirk ziemlich dicht besetzt mit bläulichweissen, etwas vertieften erbsengrossen Narben. Die Randpartien dieses Bezirkes weisen eine Anzahl linsengrosser, derber, kupferfarbener, nicht zerfallener Knötchen auf. Um den linken Ellenbogen herum, sowie auf der Streckseite des linken Unterarmes vom Handgelenk nach aufwärts je ein reichlich handtellergrosser Bezirk, dessen Mitte von zahlreichen blauweissen Bohnen bis pfennigstückgrossen Narben eingenommen ist, während auch hier der Rand besetzt ist mit derben zum Teil bereits zerfallenen, kupferfarbenen Knoten verschiedener Grösse. Eine gleiche zweimarkstückgrosse Stelle befindet sich unter der linken Patella. Es handelt sich also um das bekannte Bild von serpiginierenden Knotensyphiliden, um Hautgummata. Dass dem so ist, sieht man an einer bohnengrossen Stelle am Unterarm, wo das Gumma wohl schon mit der Haut verlötet ist, wo es aber noch nicht zur Entzündung der Haut, zur Bildung eines Knötchens etc. gekommen ist. Die Frau weist dann noch Knochenerkrankungen der Tibien auf. Man fühlt die linke Tibia in toto diffus verdickt mit einer halbwallnussgrossen cirkumskripten Knochenschwellung drei Fingerbreit unterhalb des Kniegelenkes, sowie eine Anzahl Exostosen, auf der Kante der rechten Tibia, so dass der Knochen fast eine sägeartige Beschaffenheit hat. Das interessanteste aber sind eine Anzahl Tumoren, von Kirschen- bis

[1]) Nach einer Demonstration im ärztlichen Verein zu Hamburg am 7. Febr. 1899.

Wallnussgrösse an verschiedenen Theilen der Extremitäten. So oberhalb des rechten Olekranon, drei Finger breit über dem linken Handgelenk über dem Radius, eine Kette von Tumoren entlang dem Verlauf der Flexorenscheide des linken Unterarmes, ferner vier Tumoren auf dem rechten Fussrücken und einer unter dem linken mall. int.

Alle diese Tumoren haben gemeinsam, dass sie weder mit der Haut, noch mit den unter ihnen liegenden Knochen verwachsen sind, sie sind teils sehr deutlich, teils weniger deutlich flucktuierend und bewegen sich mit bei Bewegungen der Finger, des Fusses etc. Es handelt sich also um Erkrankungen der Sehnenscheiden, um einen Hydrops der Sehnenscheiden, um Hygrome. Der Hydrops der Sehnenscheiden entsteht bekanntlich als Folge einer chronischen Entzündung derselben. Die Ursache der chronischen Entzündung kann sein eine akute Tenovaginitis sicca als Folge gelegentlicher Überanstrengungen einzelner Sehnen. Hiernach bleiben öfter seröse Ausschwitzungen mit Erweiterung der Sehnenscheide im Bereich der erkrankten Sehne zurück. Die serös-fibrinöse Sehnenscheidenentzündung und die katarrhalische Entzündung gehen unter heftigen Schmerzen und Fieber einher, führen zu einem sero-fibrinösen ja eitrigen Sekret und bedingen die Operation. Auch die Tuberkulose giebt eine Ursache für die Erkrankung der Sehnenscheiden, doch wird es auch hier früher oder später zu Vereiterungen kommen, die eine Operation erfordern. Jedenfalls wird sich eine tuberkulöse Entzündung der Sehnenscheide nicht so lange Jahre schmerzlos und unverändert erhalten.

Sahen wir, dass von den Gelegenheitsursachen der Hygrome zunächst drei, die ja früher oder später immer zur Operation führen, fortfallen, die vierte, die Tenovaginitis sicca wohl das Auftreten in einer oder auch einer andern besonders angestrengten Sehne, nicht aber in den in unserem Falle beteiligten genügend erklärt, so bleibt als letzte Ursache noch die Syphilis, die denn auch in der That am ungezwungensten, zumal bei dem gleichseitigen Vorhandensein anderer syphilitischer Erscheinungen, die Deutung zulässt. Bekannt sind ja die oft stürmischen Erscheinungen, unter denen bereits im sekundären Stadium eine Tenovaginitis auftreten kann, die sich dann auf geeignete Therapie hin ohne Operation bald verliert. Im tertiären Stadium pflegen die Schmerzen beim Auftreten nicht so heftig zu sein, wenngleich sie auch vorhanden sind, ja, das Produkt der chronischen Entzündung, der Hydrops der Sehnenscheide ist immer schmerzlos, die bedeckende Haut vollkommen normal die Bewegungen der betr. Sehnen vollkommen unbehindert.[1])

Die tertiär syphilitische Erkrankung der Sehnenscheiden ist doch eine relativ seltene. Unter reichlich 600 Fällen von tertiärer Syphilis; die mir von Herrn Dr. Engel-Reimers von seinen Abteilungen zu einer Arbeit zur Verfügung gestellt sind, konnte ich nur vier Fälle finden, in denen es sich gleichfalls um gleiche Erkrankungen handelte. Es waren betroffen: drei Männer und eine Frau. Letztere an einer Tenovaginitis der Sehne des rechten Abductor poll. und des Extensor poll. long. Der eine Mann hatte neben einem Gumma im Biceps eine fast wallnussgrosse Verdickung im Sehnenansatz des Quadriceps femoris, der zweite eine bohnengrosse verschiebliche Verdickung der Sehne links unter dem Lig. cruciatum des linken Fusses, der dritte einen über taubeneigrossen Tumor in der Sehnenscheide des Extensor digitorum communis des linken Fusses. Gewissermassen eine Kombination aller aufgeführten Gegenden zeigt die vorgestellte Patientin, es sind befallen

1. die Sehnenscheide des M. extensor poll. longus links
2. die gemeinsame Sehnenscheide der Handflexoren links
3. die Sehnenscheide des M. Abductor poll. longus und extensor poll. brevis links
4. die Tricepssehne oberhalb des Olekranon rechts
5. die Sehnenscheide des Extensor com. long. des rechten Fusses ober- und unterhalb des Lig. cruciatum

[1]) Bei Abfassung des Manuskriptes sind sowohl die Knötchensyphilide wie die Sehnenscheiden Tumoren unter der eingeschlagenen Behandlung des Traitement mixte in 14 Tagen bereits erheblich abgeheilt, so dass schon ex juvantibus die Diagnose bestätigt ist.

6. die Sehnenscheide des Extensor poll. long. rechts
7. der Ansatz des M. Extensor com. brevis am rechten Calcaneus
8. die Peroneussehne links, direkt unterhalb Mall. int.

Um den Fall in jeder Hinsicht klar zu stellen, hat Dr. Albers-Schönberg die Freundlichkeit gehabt, mir einige Röntgenbilder von den markantesten Stellen anzufertigen. Auf dem Bilde vom linken Unterarm markieren sich die einzelnen Tumoren ganz genau durch ihren Schatten. Jeder Tumor ist vollkommen isoliert, keiner hängt irgendwie mit dem Knochen zusammen. Sie liegen sehr oberflächlich, dicht unter der Haut, die man über einen derselben sehr schön hinwegziehen sehen kann. Auch die einzelnen Tumoren des Fusses sind sehr schön deutlich, allerdings sind die Schatten weniger tief, wohl weil der Inhalt noch nicht so gelatinös eingedickt ist, wie am Unterarm, wenigstens ist die Fluktuation bei den Tumoren des Fusses sehr viel deutlicher ausgeprägt, als an den anderen Stellen. (Tafel XII, Fig. 3 u. 4.)

Ein weiteres Bild lässt sehr schön die Knochenverdickung der Tibia erkennen. Es handelt sich um eine Osteosklerose. Wie schön derartige Knochenstrukturbilder die Verhältnisse wiedergeben, lässt sich aus einer Reihe von Albers-Schönberg und mir angefertigten Röntgenbildern zeigen. So an diesem Ellenbogenbild eines Patienten (Tafel XII, Fig. 6) der eine derartige Knochengeschwulst der Humerus hatte, dass er den Arm nur bis zu einem Winkel von 150° strecken konnte. Es stiess die im unteren Drittel des Humerus vorhandene Knochengeschwulst derartig gegen das Olekranon, dass die Bewegung in eben genanntem Sinne behindert war. Auch der günstige Erfolg der antisyphilitischen Behandlung liess sich durch das Röntgenbild feststellen, denn wie aus dem Bilde hervorgeht (Demonstration) ist die Geschwulst wesentlich zurückgegangen, die Streckung des Armes damit in grösserem Winkel möglich.

Zwei weitere Röntgenbilder zeigen das syphilitisch erkrankte Kniegelenk einer 40jährigen Person. Der Tumor war fast mannskopfgross und imponierte zunächst als eine Neubildung. Stutzig machte das langsame Wachstum, die verhältnismässige Schmerzlosigkeit und im grossen und ganzen leidliche Beweglichkeit, das für das zweijährige Bestehen des Leidens denn doch sehr gute Aussehen der Person. In der Anamnese konnte Lues festgestellt werden und eine Röntgendurchleuchtung ergab dann, dass der Knochen selbst nur indirekt beteiligt war, indem sich auf denselben etwa 10 cm über dem Kniegelenk beginnend und von dort nach abwärts zum Condylus internus ziehend eine bis centimeterdicke periostale Auflagerung gebildet hatte. Dagegen erschien der ganze Condylus internus wie aufgelockert, seine Knorpelknochengrenze wie angenagt, ergab sehr viel helleren Schatten wie der Cond. ext. Ausserdem konnte gleichfalls durch das Röntgenbild ein grosses Exsudat im Kniegelenk konstatiert werden, das die Patella weit nach aussen gedrängt hatte. Eine Aufnahme während der Behandlung zeigt dann das Zurückgehen sämtlicher Erscheinungen (Demonstration).

Ein sehr schönes Beispiel einer cirkumskripten Periostitis tibiae zeigt dann ein anderes Bild (Taf. XII, Fig. 5). Die Lues des Patienten ist von Anfang an von mir beobachtet worden. Das Primäraffekt liegt zwei Jahre zurück. Anfang September 1898 kam er mit osteocopen Schmerzen zur Beobachtung. Damals konnte mittels Röntgenaufnahme von Dr. Albers-Schönberg nur ein leichter Schatten von Halbkugelform und in Höhe von ca. 2 mm festgestellt werden. Aus äusseren Gründen kam Patient erst einige Wochen später wieder und eine abermalige Röntgenaufnahme ergab in schönster Weise nicht nur eine weiter fortgeschrittene Periostitis, sondern unter derselben bereits eine Miterkrankung des Knochens, die sich durch den helleren Schatten sehr deutlich abhebt und wohl als beginnende Eburnisation aufzufassen ist.

Angeregt durch diese und andere Fälle haben Albers-Schönberg und ich weiterhin die syphilitischen Knochenveränderungen studiert und Dank dem liebenswürdigen Entgegenkommen der Herren Dr. Sick und Fränkel, die uns die reichen Schätze der Eppendorfer Sammlung zur Verfügung stellten, konnten wir eine grosse Anzahl von Durchleuchtungen von syphilitisch veränderten Knochen machen, von denen ich kurz die beiden Haupttypen der Osteosclerose und der Osteoporose demonstrieren möchte (Demonstration). Obwohl die Knochen meist nur ein-

mal in der Länge durchsägt sind, lassen sich die beiden Typen doch sehr schön unterscheiden, auch einzelne in den Knochen verstreute Herde sowie periostale Auflagerungen und Stalaktitenbildung sind vorzüglich zu erkennen. Die beiden Knochenquerschnitte endlich bringen in vorzüglichster Weise die Osteoporose und die geradezu elfenbeinartige Osteosclerose zur Anschauung. Ein näheres Eingehen auf diese und die anderen höchst interessanten Bilder der syphilitischen Knochenveränderungen muss ich vorläufig auf eine andere Zeit und eine andere Stelle verschieben.

Aus dem Institute für Radiographie und Radiotherapie in Wien.

I.

Die Behandlung des Lupus erythematodes mit Röntgenstrahlen.

Von

Dr. **Eduard Schiff**, Dozent an der Wiener Universität.

(Hierzu Tafel XIII.)

Wenn wir die physiologischen Eigenschaften der Röntgenstrahlen näher betrachten, so wird uns die Wirkung derselben auf die tieferen Gewebe vor allen anderen Dingen zunächst in die Augen fallen. Die Effekte derselben auf die Körperoberfläche: Erytheme, Pigmentationen, Phlyktaenenbildung sind sekundäre Erscheinungen von geringerer Bedeutung. Die eminente Tiefenwirkung, welche sich im Einflusse der X-Strahlen auf die Haarpapille, Lupusknötchen, elastische und Bindegewebsfasern (Unna) äussert war es auch, welche seit Beginn mich und L. Freund zu den Versuchen veranlasste, Prozesse, die in der Tiefe des Corions ihren Sitz haben durch Röntgenstrahlen zu beeinflussen. Ich habe nicht die Absicht, die diesbezüglichen Arbeiten, die wir zu diesem Zwecke unternahmen, hier nochmals zu berühren; sowohl ich als auch L. Freund haben wiederholt Gelegenheit gehabt, uns hierüber zu äussern. Konstatieren möchte ich nur bei diesem Anlasse, dass es mir zur hohen Befriedigung gereicht, dass unsere Versuche auch an anderen Orten zum Gegenstande von Überprüfungen gemacht wurden, und dass die veröffentlichten Resultate sowohl bei jenen Dermatosen, die von uns selbst der Behandlung unterzogen wurden, als auch solchen, die von uns für diese Behandlung als geeignet erklärt worden waren (z. B. Favus, Furunculosis, Sycosis) mit unseren Angaben im wesentlichen übereinstimmen. So haben Kümmell, Neisser, v. Ziemssen, Albers-Schönberg, Mühsam, Gocht, Iutassy, Pokitonoff, Hahn, Dumstrey u. a. sehr wertvolle Beobachtungen über „Radiotherapie“ veröffentlicht, welche die ausgedehnte Anwendbarkeit derselben deutlich illustrieren.

Die eminente Tiefenwirkung der X-Strahlen veranlasste mich nun in letzter Zeit einen Krankheitsprozess in Angriff zu nehmen, dessen Lokalisation in der Tiefe des Corions seit langer Zeit bekannt und erwiesen ist. Es ist der Lupus erythematodes, dessen Charakter als einen in den erweiterten Capillaren des Corions und des Papillarkörpers begründeten zu Zelleninfiltration und herdförmiger Zellenanhäufung führenden Entzündungsprozess viele Autoren festgestellt haben.

Ein ausserordentlich typischer und ausgedehnter Fall gab mir die Gelegenheit, den Versuch einer Behandlung zu unternehmen.

Barbara A., Kutschersgattin. Krankheitsdauer 7 Jahre. Status praesens vom 14. Juli 1898: Der Prozess hat das ganze Gesicht betroffen, und zwar erstreckt sich der Krankheitsherd links gleichmässig über die ganze Wange bis ca. 2 cm vom äusseren Gehörgange und sendet leichte Ausläufer auf den Nasenrücken. Auf der rechten Wange befindet sich neben der Nase eine thalergrosse Scheibe. Der rechte Nasenflügel ist fast in seiner ganzen Ausdehnung stark affiziert. Alle betroffenen Stellen zeigen auf den ersten Blick das Bild des exquisiten Lupus erythematosus discoides: Scheiben-

förmige Infiltrate mit rotem, nach der Peripherie scharf abfallendem, nach der Mitte allmälich sich verlierendem Wall; das Centrum vertieft, mit trockenen, matten, sehr fest anhaftenden Schuppen bedeckt, so dass die Haut das Ansehen einer getrockneten Schlangenhaut bekommt. Überall sind stark erweiterte Talgdrüsenmündungen sichtbar. In der Umgebung, besonders in der linken Ohrmuschel, an der linken Oberlippenhälfte und am linken Kinnwinkel finden sich kleinere, linsen- bis pfenniggrosse, scharf begrenzte, lebhaft rote Herde, die ein leicht vertieftes Zentrum besitzen, woselbst erweiterte Drüsenmündungen und fest adhärente Schuppen sichtbar werden, welche zapfenartige Fortsätze in die Tiefe entsenden. (Siehe Tafel XIII.)

Es wurde nur die linke Wange in Behandlung genommen, um an der unbehandelten rechten Gesichtshälfte stets ein Kontroll- und Vergleichsobjekt vor Augen zu haben. Die Methode, nach welcher ich vorging, entspricht genau jener, welche ich in meiner Publikation „Über die Einführung und Verwendung der Röntgenstrahlen in der Dermatotherapie" (Archiv f. Derm. u. Syph. XLII. Bd., Heft 1) und gemeinsam mit Dr. Freund in unserem Artikel „Beiträge zur Radiotherapie" („Wiener med. Wochenschrift" 1898, No. 22—24), zur Behandlung des Lupus vulgaris und der Hypertrichose festgesetzt habe. Ich will auf dieselbe noch später mit einigen Worten zurückkommen. Auch der Reaktionsverlauf korrespondierte im allgemeinen mit jenem, welchen ich bei der Radiotherapie des Lupus vulgaris beobachtet habe. Ich notiere zum Beispiel aus dem Behandlungsprotokolle den Status vom 20. August:

Rechter Herd unverändert; der linke stark dunkelrot glatt, in seinem Centrum fehlen die Schuppen und treten einzelne stecknadelkopf- bis linsengrosse Flecke durch besonders intensiv rote Färbung hervor. Der Rand vorzüglich in seinem lateralen Anteile flach.

Am 5. September erfolgte der Abschluss der Behandlung. Das Resultat stellte sich nun in folgendem dar: Die Infiltrate sind an der beleuchteten Partie vollkommen geschwunden. Die Haut daselbst mit Ausnahme einer Pigmentierung, die immer mehr und mehr schwindet, vollkommen glatt und eben, der Norm sich beinahe vollkommen nähernd. Die rechte, unbeleuchtet gebliebene Gesichtshälfte stellt den ursprünglichen Status dar. (Siehe Tafel XIII.)

Die beiden schönen Abbildungen, die mir der hiesige Maler Herr Wenzel von der Patientin anfertigte und welche in ausgezeichneter Reproduktion diesem Hefte angefügt sind, entsprechen vollkommen dem Aussehen des Krankheitherdes vor und nach der Behandlung.

Im allgemeinen wurden bei der Patientin neue Vacuumröhren angewendet, welche sehr intensives Licht aussandten. Die Ströme, welche ich zur Erregung dieser Röhren benutzte, hatten die Intensität bis zu $3^1/_2$ Amp. und bis $12^3/_4$ Volt Spannung, der Abstand der Röhre von der beleuchteten Stelle betrug ca. 10 cm und die Dauer jeder Séance durchschnittlich 10—15 Minuten.

Die Erfahrungen, die ich auf diese Weise über den Einfluss der Röntgenstrahlen auf Lupus erythematodes gewann, sind also, wenn sie auch nur den einen Fall umfassen, sehr günstige. Dieser Fall scheint mir übrigens auch in gewisser Hinsicht prinzipielle Bedeutung zu besitzen. Ist es doch im höchsten Grade interessant, dass die Röntgenstrahlen bei zwei histologisch von einander so verschiedenen Krankheitsprozessen, wie Lupus vulgaris und Lupus erythematodes doch die gleiche günstige Wirkung haben. Diese rätselhafte Thatsache scheint mir Professor Kaposi in der Diskussion gelegentlich der Demonstration dieses Falles in der hiesigen Gesellschaft der Ärzte am 11. November 1898 in zutreffender Weise gedeutet zu haben. Kaposi meinte: „Es ist evident, dass die Beeinflussung sich zunächst geltend macht durch eine Änderung im Gefässtonus, welche klinisch sich als Erythem oder Dermatitis manifestiert. Auch in dem vorgestellten Falle hat es ein solches Erythem gegeben, als dessen Konsequenz eben jener noch sichtbare Pigmenthof um die irradiirte Wange zu betrachten ist. Es ist derselbe Vorgang, den ich behufs Erklärung des Haarausfalles in dem Falle von Naevus pilosus des Rückens durch Röntgenstrahlen (Freund) supponiert habe, derart, dass wie bei Insolation die oberflächlichen (Papillar-) Gefässe paretisch und passiv hyperaemisch werden, so durch Röntgen zunächst die tiefgelegenen, also auch die Haarpapillengefässe und als Konsequenz die Abhebung des Haarbulbus und das Ausfallen des Haares. Und in logischer Folge habe ich auch die

voraussichtliche Erholung des Gefässtonus prognostiziert, damit die neuerliche Epidermis-Regeneration und Aufschichtung zu einem Haarconus, das ist das Wiedererscheinen der Haare. In der That hat sich in allen behandelten Fällen meine Voraussicht erfüllt, indem die Haare wiedergekehrt sind. Der direkte Effekt ist also der gleiche, wie bei durch andere Potenzen erzeugten Hyperaemien und entzündlichen Vorgängen, wie z. B. durch Tuberkulin Koch, wo eine ganze Reihe ähnlich wirkender Körper, oder solche durch äussere Applicationen, z. B. Jodtinktur-Einpinselung, unter welch' letzterer man bei methodischer Anwendung, sowohl Lupus vulgaris als Lupus erythematosus (oder auch andere Infiltrate) schwinden sehen kann. Aber gerade mit Rücksicht auf den prinzipiell grossen Unterschied zwischen Lupus vulgaris und erythematosus drängt sich mir der Gedanke auf, dass vielleicht auch noch eine andere Art der Einwirkung bei Röntgenbestrahlung stattfinden mag, nämlich die auf die zelligen Formelemente der entzündlichen Infiltration, sowie auch des neugebildeten jungen Gewebes in dem Sinne, dass sie etwa fettig degenerieren oder anders wie in ihrer molekularen Zusammensetzung alteriert und so zur Resorption vorbereitet und bestimmt werden."

Von diesem Gesichtspunkte aus betrachtet dürften sich der Radiotherapie noch andere Bahnen erschliessen und es wäre sehr angezeigt, die weiteren Experimente nach dieser Richtung hin zu lenken.

II.

Ein Vorschlag zur Verbesserung von Röntgenaufnahmen des Beckens.

Von

Dr. **Leopold Freund,**

Sekundärarzt des Wiener Allgemeinen Krankenhauses.

Ein Schmerzenskind der Radiographie ist die Untersuchung der Unterleibsorgane des Menschen. Die von denselben aufgenommenen Bilder sind noch immer sehr schwach und undeutlich. Um nun in wichtigen Fällen bei der Untersuchung des Beckens und der Bauchorgane bessere photographische Resultate zu erzielen, möchte ich ein Verfahren empfehlen, das sich mir in letzter Zeit als vorteilhaft erwies. Dasselbe ging von der Anschauung aus, dass die Röntgenstrahlen die Details in diesen Körperteilen deshalb so schlecht differenzieren, weil die Bauchhöhle von Gedärmen erfüllt ist, die alle ausserordentlich blutreich sind und Schwefelwasserstoffgase enthalten. Bekanntlich lässt Blut die Röntgenstrahlen schwer durch; Beweis dessen, die dichten Schatten, welche viel Blut enthaltende Organe werfen, wie es z. B. das Herz und die Leber sind. Auch Schwefelwasserstoff ist, wie mir zu diesem Zwecke angestellte Untersuchungen gezeigt haben, ein für die X-Strahlen schwer penetrables Gas. Um diese hinderlichen Faktoren zu eliminieren, lagere ich daher in den betreffenden Fällen die Patientin analog der Trendelenburg'schen Lagerung bei verschiedenen chirurgischen und gynaecologischen Operationen auf eine schiefe Ebene derart, dass das Becken höher liegt als der Oberleib und der Kopf, dadurch sinken die Eingeweide kopfwärts gegen das Zwerchfell in die von dem letzteren gebildete konkave Höhlung.

Improvisieren lässt sich der Operations- und Lagerungstisch leicht auf die Weise, dass man als solchen eine Chaiselongue verwendet, welche auf der einen Schmalseite mit beiden Füssen auf dem Fussboden steht, mit der anderen Schmalseite aber gehoben, und nun hier an jede Ecke ein Sessel untergeschoben wird. Will man den Winkel, den die Lagerungsebene mit dem Fussboden bildet, vergrössern, so schiebt man die Sessel zum anderen Ende des Ruhebettes vor.

Als zweckmässig erscheint es, einen Winkel von 45° zu wählen und sich vorher noch

durch Percussion zu überzeugen, ob die Gedärme auch thatsächlich nach oben getreten sind; der Patient selbst hat in dem Augenblicke, wo dieser Fall eintritt, oft die deutliche Empfindung davon.

In weiterer Verfolgung dieses Gedankenganges hat Herr Dozent Dr. Eduard Schiff die Verdrängung des Blutes bei der Röntgenuntersuchung der Gliedmassen und auch bei der Radiotherapie mit Erfolg in Anwendung gebracht. Diese Verdrängung wird einfach dadurch erzielt, dass man die Gliedmassen mittels der Esmarch'schen Binde von der Peripherie zum Centrum gehend einwickelt und sodann abschnürt, wodurch zweckentsprechende Blutleere erzielt wird. Die Verdrängung des Blutes von einer circumscripten Stelle kann man noch dadurch erhöhen, dass man an dem betreffenden Orte einen Wattebauschen deponiert, welcher durch eine Binde fest angedrückt wird.

Ebenso wie bei der Phototherapie Finsens ist bei diesem Verfahren die Eliminierung der roten Blutkörperchen von besonderem Vorteil nicht nur zur Erzielung schärferer Bilder, sondern auch zum Erreichen rascherer therapeutischer Effekte.

Röntgographie oder Diagraphie?!

Von

Dr. **Hermann Gocht,**

Sekundärarzt der chir.-orthop. Privatklinik des Prof. Dr. A. Hoffa in Würzburg.

Nachdem die Röntgenuntersuchung eine so weit verbreitete wohlverdiente Anwendung bei allen Ärzten gefunden hat, ist bedauerlicherweise noch immer nicht ein bestimmter Name dafür allgemein acceptiert worden. Ich erlaube mir deshalb noch einmal im Hinblick auf die verschiedenen Wortbildungen und im Interesse einer eventuellen Einigung, wenigstens der deutschen Forscher, darauf zurückzukommen.

Es muss zunächst konstatiert werden, dass in der Mehrzahl der jetzigen Veröffentlichungen rein deutsche Bezeichnungen mit Vorliebe angewandt werden. Wir lesen von Röntgenuntersuchung und Röntgenverfahren, von Röntgenaufnahmen, Röntgenbild, Strahlenbild, ferner von Durchleuchtung, Röntgendurchleuchtung, Durchstrahlung, Schirmuntersuchung, Schattenbild, Schirmbild, Durchleuchtungsbild, Innenbild und dergl. Namen mehr. Ebenso spricht man allgemein von Röntgeneinrichtung und Röntgenzimmer. Neben diesen allen geläufigen und wohlverständlichen Ausdrücken sind noch eine Reihe von Bezeichnungen vereinzelt im Gebrauch, die in sich nicht berechtigt und nicht dazu berufen sind, allgemeiner angenommen zu werden, das sind die einst bei der Neuheit der Methode gesuchten Namen wie Skotographie, Radiographie, Biographie, Pyknographie, Aktinographie, Skiagraphie und noch einige andere. Diese alle treffen das Wesen der Sache zu wenig oder gar nicht. Ausser diesen sind nun noch zwei Bezeichnungsweisen, die mit grösserer Berechtigung gebildet und auch deshalb von der grössten Mehrzahl der Untersucher gebraucht werden. Es sind das die Wortbildungen mit „Dia", wie Diagraphie, Diaskopie, und mit „Röntgen", wie Röntgographie und Röntgoskopie.

Wie bekannt ist der erste allgemeine Vorschlag in dieser Hinsicht von Herrn Ingenieur Dr. Levy-Berlin seiner Zeit auf der Naturforscherversammlung in Frankfurt a. M. gemacht worden, und es soll anerkannt werden, dass die Zusammensetzungen mit „Dia" eine gewisse Berechtigung haben, da der Hauptunterschied zwischen den photographischen und den Röntgenbildern darin besteht, dass die ersteren Oberflächenbilder im reflektierten Lichte, die letzteren Aufnahmen im durchgehenden Lichte darstellen, so sind die Bildungen: Diagraphie und Diaskopie jedenfalls an und für sich gut und bezeichnend, und ebenso die sonstigen analogen Bildungen wie Diagramm, Diagraph u. s. w.

Trotzdem möchte ich noch einmal aus verschiedenen gewichtigen Gründen für die zweitgenannte Art von Wortbildungen plädieren: So weit mir bekannt, sind die Namen Röntgographie und Röntgoskopie zum ersten Male von Herrn Sanitätsrat Dr. C. Thiem-Cottbus eingeführt worden in direkter Anlehnung an den Namen des grossen Entdeckers, und schon aus diesem Grunde müssten uns Deutschen und überhaupt allen Forschern diese Zusammensetzungen sympathisch sein und gern acceptiert werden. Die Bezeichnungsweise Röntgographie und Röntgoskopie und ihre Ableitungen: Röntgograph, Röntgogramm u. s. w. sind unkompliziert, kurz und für jedermann verständlich. Wie die Worte Faradisieren, faradischer Strom in Anerkennung des Entdeckers Faraday geschaffen und überall Aufnahme gefunden haben, ebenso sollte es mit den genannten Worten sein. Denn nichts liegt doch wirklich näher und ist gerechter, als den Namen Röntgen in jeder Beziehung mit seiner Entdeckung und praktischen Verwertung zu verknüpfen.

Noch ein Punkt muss aber hervorgehoben werden, der den Gebrauch der Zusammensetzungen mit „Dia" vollkommen ausschliesst. Bereits im Jahre 1893 ist eine grössere Veröffentlichung erfolgt von Unna-Hamburg über die „Diaskopie der Hautkrankheiten" (Berliner klinische Wochenschrift Nr. 42, S. 1016.) Unna versteht unter Diaskopie folgendes: zum Studium der Hautkrankheiten ist es erwünscht und notwendig, die einzelnen Hautstellen längere Zeit in aller Ruhe in anämischem und hyperämischem Zustande zu vergleichen. Für das erstere genügt das feste und dauernde Andrücken eines durchsichtigen festen Gegenstandes, und dazu hat Unna analog dem gläsernen Plessimeter ein Glasplättchen (2 cm lang, 12 mm breit) mit aufgebogenen Enden anfertigen lassen, dem er den Namen Diaskop gegeben hat.

Es wird also hiermit konstatiert, dass die Ausdrücke Diaskop, Diaskopie, Diaskopieren in der Medizin bereits seit Jahren existierten, als Dr. Levy diese selben Namen für die Röntgenuntersuchung vorgeschlagen hat, natürlich in gutem Glauben, ohne dass er von der Anwendung dieser Ausdrücke wusste. Nun muss man doch einmal, wie allgemein üblich, einem Forscher die Berechtigung zugestehen, einer Untersuchungsart, um deren praktische Verwertbarkeit und deren Bekanntwerden er besonders verdient ist, einen Namen zu geben. Wir dürfen demgemäss nicht vergessen, dass der Name Diaskopie bereits seit Jahren in die med. Nomenklatur von Unna eingeführt und angenommen ist, und dürfen schon deshalb nicht das Wort plötzlich für eine ganz andere Untersuchungsart in Anspruch nehmen. Ausserdem würde man ganz unberechtigter Weise dadurch Verwirrung in die Begriffe bringen.

Auch aus diesen Gründen wollen wir noch einmal die Ausdrücke Röntgographie Röntgoskopie und ihre Ableitungen einer allgemeinen Aufnahme empfehlen, zumal sich gegen dieselben auch nicht ein einziger stichhaltiger Grund anführen lässt. Wenn von einigen Seiten gesagt wird, diese Ausdrücke seien nicht schön, nicht wohlklingend, so kann man das doch nicht als wirklich berechtigten ernstlichen Einwurf gelten lassen. Uberhaupt ist mir ganz unbegreiflich, warum diese Worte unschön sein sollen! Sie sind eben kurz und sinngemäss, ein Missverstehen ist vollkommen ausgeschlossen, und das ist doch die Hauptsache.

Zum Schluss will ich noch bemerken, dass auch andere Forscher, mit denen ich diesbezüglich korrespondiert habe, ganz und gar auf dem von mir vertretenen Standpunkte stehen und schon längst gestanden haben[1]): und es wäre recht erwünscht, wenn diese ebenfalls einmal das Wort ergreifen wollten, damit endlich die sporadisch noch üblichen, unnötigen und unberechtigten Ausdrücke verschwinden und eine bestimmte Bezeichnungsweise bei allen Anerkennung und Aufnahme findet.

[1]) Levy-Dorn, Deutsche med. W. 1897 Nr. 50, p. 800.

Bemerkungen zur Technik der therapeutischen Anwendung der Röntgenstrahlen.

Von

Dr. **Albers-Schönberg**, Hamburg.

Die Fehler, welche bei Applikation der Röntgenstrahlen zur Behandlung von Hautkrankheiten gemacht werden und die dadurch infolge Schädigung des Patienten bewirkte Diskreditierung des Verfahrens, dürfte genügend Veranlassung geben, nochmals die Technik der Methode zu besprechen.

Es ist zunächst ein Grundfehler, bei der Behandlung des Lupus die Strahlen so lange und so intensiv wirken zu lassen, dass eine Excoriation resp. eine Dermatitis entsteht. Wie ich in meinem Vortrag auf der diesjährigen Naturforscher-Versammlung in Düsseldorf bereits auseinandersetzte, darf eine Excoriation bezw. Dermatitis absichtlich nur dann erzeugt werden, wenn es sich um kleine circumscripte Krankheitsherde handelt, die der milden Behandlung nicht weichen wollen. In solchen Fällen konstatiert man nach Abheilung der Excoriation fast regelmässig eine wesentliche Besserung. Sollte wirklich bei einem kleinen bestrahlten Herd gelegentlich die Dermatitis gegen Erwarten heftig auftreten oder Gangraen entstehen, so hat man bei Herden die beispielsweise Zehnpfennigstück-Grösse nicht überschreiten, die Behandlung doch so ziemlich in der Hand. In der Behandlung grosser Lupuspartien, um es zu präcisieren von ca. Einmarkstück-Grösse an, soll jede Dermatitis vermieden werden, da sie für den Verlauf überflüssig, in vielen Fällen zwar unschädlich, in vielen dagegen geradezu schädlich sein kann. Die Dermatitis lässt sich nach meinen Erfahrungen bei der nötigen Vorsicht vermeiden, wenn man genau auf die Zeichen der beginnenden Reaktion achtet. Nach einer gewissen Anzahl von Bestrahlungen empfindet der Patient ein leichtes Jucken oder Wärmegefühl resp. ein leichtes Brennen. Dieses ist das erste Zeichen der beginnenden Reaktion. Bei fortgesetzter Bestrahlung rötet sich das bestrahlte Feld, worauf die Reaktion eingetreten ist. Im Zeitpunkt der beginnenden Rötung muss die Bestrahlung so lange ausgesetzt werden, bis die Rötung abgezogen resp. bis weder Wärme noch Juckgefühl mehr vorhanden sind. Es wird bei diesem Verfahren die kumulative Wirkung in Berücksichtigung gezogen, welche die Reaktion noch einige Zeit ansteigen lässt. Ist rechtzeitig aufgehört, dann wird auch die kumulative Wirkung nicht mehr zur Dermatitis führen. In diesem Stadium fortgesetzte Bestrahlung führt zur Excoriation, Dermatitis, Gangraen u. s. w. Es kommt wie bei jeder Medikation auf die richtige und vorsichtige Dosierung an, vor einem „Zuviel“ kann nicht genug gewarnt werden. Bei dieser mit grossen Pausen fortgesetzten Behandlung wird man die oft beschriebenen therapeutischen Wirkungen der Röntgenstrahlen meist nicht vermissen.

Ein zweiter Punkt von Wichtigkeit ist die Wahl des richtigen Röhrenabstandes. Der Anfänger wird 25—30 cm, der Geübte 5—25 cm weite Abstände vorziehen. Bei nahem Abstand ist die Wirkung eine wesentlich schnellere und intensivere, es kommt daher hier besonders auf genaue Beobachtung an, um den Zeitpunkt des Eintrittes der Reaktion nicht zu übersehen. Auch die Röhre muss ihrer Qualität nach bekannt sein. Mir hat sich die Levy'sche Röhre Constans sowohl was Lebensdauer wie Wirksamkeit betrifft am besten bewährt.

Die sorgfältige Abdeckung der nicht zu bestrahlenden Partien, eine eigentlich selbstverständliche Vorsicht, wird nicht selten zum Schaden des Patienten ausser acht gelassen. Die Folge ist Reaktion, Dermatitis, Defluvium capillitii am falschen Ort. Ich bediene mich bei Bestrahlungen des Armes eines senkrecht stehenden mit Stanniol beklebten Papierschirmes, unter welchen der Arm durchgeschoben wird, der Patient ist also vollständig vor den Strahlen geschützt. Auf den Arm lege ich mit Stanniol beklebte Pappschilder, aus denen ein Loch, an Grösse dem zu bestrahlenden Teil entsprechend, ausgeschnitten wird. Bei Bestrahlungen des Gesichtes verwende ich mit Stanniol beklebte Pappmasken, welche nach oben die Stirn weit überragen und dadurch eine Kappe zum Schutz des Haares überflüssig machen. Brust und Hals

schütze ich sorgfältig durch grosse Stanniol Pappschilder, die nach Art einer Serviette umgebunden werden.

Die Dauer der täglichen Sitzungen bemesse ich verschieden. Im Beginn, d. h. den ersten und zweiten Tag, wird nicht länger als 10 Minuten bestrahlt, um eine event. gesteigerte Empfindlichkeit des Patienten nicht unberücksichtigt zu lassen. Verhält sich die Haut des Patienten bei diesem Versuch normal, so verlängere ich die Sitzungen bis zu einer $^1/_2$ Stunde im Maximum. Längere Sitzungen sind absolut zu vermeiden.

Die Gesamtzeit der Behandlung ist entsprechend den zu behandelnden Krankheiten eine verschiedene. Am längsten muss, wie es in der Natur der Sache liegt, der Lupus behandelt werden. Es dürften unter allen Umständen Monate erforderlich sein, wobei die Pausen bei eingetretener Reaktion mitzurechnen sind. Eine kurze Behandlungszeit verlangen die Ekzeme, 12—20 Sitzungen werden vielfach vollständig genügen. Gerade bei den Ekzemen kann nicht genügend vor dem Zuviel gewarnt werden und auch hier dürften Pausen einzuschalten sein; (event. empfehlen sich nur ein um den anderen Tag vorgenommene Behandlungen). Bei zwei juckenden Ekzemen besserte sich das Jucken bereits nach einmaliger viertelstündiger Bestrahlung bei 20 cm Abstand und verschwanden völlig nach einigen weiteren Sitzungen.

Bei der Bestrahlung der Psoriasis wird man die Bemerkung machen, dass schon nach ca. viermaliger Bestrahlung die Schuppen sich ohne zu bluten leicht abheben lassen. Ist dieses der Fall, dann empfiehlt sich eine Pause, da gerade die psoriasiskranke Haut besonders zur Excoriation unter Röntgenbestrahlung neigt.

Man verwendet sowohl beim Lupus wie bei dem Ekzeme und der Psoriasis die notwendigen Pausen am besten zur Applikation von Lanolin- oder Vaselinsalben-Verbänden, die nach 24 Stunden durch Amylum-Streupulververbände ersetzt werden. Der Wechsel dieser beiden Verbände wird wiederholt. Sehr zweckmässig wendet man diese Verbände auch während der Bestrahlungskur an. Etwaige Excoriationen heilen gut unter v. Bardelebens (Wismuth) Brandbinde.

Aus dem Hopital Cantonal Genève.

Von

Prof. Dr. **G. Julliard.**

(Hierzu Tafel XII, Fig. 1 u. 2.)

Homme de 34 ans en parfaite santé est pris tout à coup d'une rétention d'urine complète pour laquelle il est amené à l'Hopital. — La vessie remonte à l'ombilic. On pratique le cathéterisme et à l'entrée de la vessie on sent un corps dur pierreux qui est déplacé par la sonde. — A partir de ce moment le malade a uriné avec facilité.

Le lendemain avec la sonde métallique je constate la présence d'un calcul.

Le malade est soumis à l'examen par les Rayons Rœntgen qui donnent une image très nette du calcul, de sa place, de sa forme et de son volume. — Sur la photographie prise sur le malade on distingue fort bien les couches concentriques dont le calcul est formé.

Le calcul fut extrait par la taille hypogastrique avec un plein succès. — Il a une forme ovoïde, une longueur de 25 millimètres, une largeur maximum de 15 mill.: il pile 4 grammes. Il est constitué peu du phosphate ammoniaco-magnésien et d'oxalate de chaux. De consistance dure et de coloration jaunâtre.

Le calcul examiné aux Rayons on voit une formation par couches concentriques qui apparait à la Radiographie. — Il est scié en deux parties par le milieu et les couches révélées par la Radiographie se retrouvent alternativement blanches et grises.

Kann man mittelst Röntgenstrahlen Lungenschwindsucht schon zu einer Zeit erkennen, in der es durch die bisherigen Untersuchungsmethoden noch nicht möglich ist?

Von

Dr. **Immelmann** in Berlin.[1])

Dadurch, dass die Röntgenstrahlen die einzelnen Teile des menschlichen Körpers je nach ihrer Dichtigkeit verschieden durchdringen, ist es uns möglich auf dem Schirm ein differenziertes Bild von denselben zu erhalten. Durchleuchten wir den Brustkorb, so sehen wir einmal Schatten, welche durch die knöcherne Wandung desselben, dann solche, die durch Herz und Gefässe auf den Schirm geworfen werden. Die gesunden Lungen bilden fast keine Schatten, da die Strahlen durch das lufthaltige Organ einfach frei hindurchgehen. Während rechts vorn und hinten das helle Bild der Lunge bis zum dunklen Schatten des Zwerchfelles reicht, ist links der innere mittlere und untere Teil der Lunge fast ganz von dem dreieckigen Herzschatten verdeckt. Bei der Atmung sieht man deutlich die Verschiebung der Lungenränder unten zugleich mit der Thätigkeit des Zwerchfells. Es liegt nun nahe anzunehmen, dass eine Erkrankung, die mit Verdichtung des Lungengewebes einhergeht, sich durch einen Schatten auf dem Schirm dokumentieren muss. Dabei dürfen wir aber nicht vergessen, dass wir nur ein Schattenbild vor uns haben, dass alle Teile des Körpers, die auf dem Wege liegen, den die Strahlen nehmen und die ebenfalls einen Schatten werfen, auf ein und dieselbe Ebene projiziert werden. Es brauchen demnach Schatten, die im Lungenbilde auftreten, nicht unbedingt von diesem Organ auszugehen. So finden wir bei den meisten gesunden Individuen längliche Schatten etwas rechts von der Wirbelsäule, welche von den Ästen des rechten Hauptbronchus verursacht werden; auch die Lymphdrüsen des Mediastinums, besonders wenn sie vergrössert sind, werfen einen Schatten. Reichliche Entwicklung der Muskulatur und des Fettgewebes können ebenfalls die Helligkeit des Lungenbildes beeinträchtigen; hauptsächlich kommen in dieser Beziehung der musculus-trapecius und pectoralis mayor, sowie die weiblichen Brüste in Betracht. Einmal aber werden ja die Patienten, bei denen es sich um Feststellung der Diagnose Lungentuberkulose handelt, nicht allzu muskulös sein, andererseits lässt sich eine doch etwa hierdurch hervorgerufene Verdunklung dadurch ausschliessen, dass man den zu Untersuchenden bei der Durchleuchtung die Arme heben und senken lässt. Um sich dieses letzteren Hilfsmittels bedienen, dann auch um den Patienten von verschiedenen Seiten betrachten zu können, ziehe ich die direkte Durchleuchtung mit dem Schirm vor im Gegensatz zu denen, die nur das für beweisend erachten, was die photographische Platte bietet. Wir sehen, dass wir bei unseren Untersuchungen in der Deutung eventueller Schatten ganz besonders vorsichtig sein müssen. Ich brauche daher wohl kaum hervorzuheben, dass nur Ärzte die Untersuchung mit Röntgenstrahlen ausführen sollen, da ja gute allgemeine medizinische Kenntnisse die Grundbedingung für die richtige Deutung der Bilder sind. Unkenntnis der anatomischen Verhältnisse wird stets zu Fehldiagnosen führen.

Die Röntgendiagnose der Lungen- und Brustfellerkrankungen, von denen hauptsächlich Pneumonie, Gangraen, Tumoren, Tuberkulose und Pleuritis im stande sind, Schatten auf den Schirm zu werfen, ist eine Diagnose per exclusionem im wahren Sinne des Wortes. Im Gegensatz zu unserer sonstigen Gewohnheit vor jeder körperlichen Untersuchung die Anamnese aufzunehmen, ist es bei der Röntgenuntersuchung ratsamer, dies nach der letzteren zu thun; wir gehen so unbefangener an die Untersuchung und sind besser im stande unsere Beobachtungen auf dem Schirm zu deuten. Hören wir erst nach der Durchleuchtung, dass unser Patient eine Brustfell- oder Lungenentzündung durchgemacht hat, so werden wir etwaige Schatten anders

[1]) Vortrag, gehalten auf dem XX. Balneologen-Kongress.

deuten, als wenn wir im Sputum Tuberkelbazillen, oder Eiter, Lungenteilchen aber keine Tuberkelbazillen finden und schliesslich anders bei jemandem, der der Lungentuberkulose nur verdächtig ist. Um nun unsere Frage beantworten zu können, wollen wir uns erst noch einmal vor Augen führen, in welchem Stadium der Lungenschwindsucht es mit den bisherigen Untersuchungsmethoden möglich ist, eine unantastbare Diagnose zu stellen.

Auf die Perkussion können wir uns nicht verlassen; ihre Ergebnisse stehen oft in gar keinem Verhältnis zur Schwere der Erkrankung. Ganz abgesehen davon, dass wir die primären Herde, selbst kleine Kavernen, die in lufthaltiges Gewebe eingebettet sind, überhaupt nicht perkutieren können. Nicht viel anders steht es mit der Auskultation; kein Respirationsgeräusch ist für den phthisischen Prozess charakteristisch. Erst wenn der im Zerfall begriffene tuberkulöse Herd sich in die Bronchien geöffnet hat und dadurch die Möglichkeit gegeben ist den Tuberkelbazillus im Sputum nachzuweisen, sind wir im stande eine sichere Diagnose zu stellen. Dass schon oft vor diesem Zeitpunkt von erfahrenen Ärzten die Krankheit erkannt wird, kommt für die Beantwortung unserer Frage nicht in Betracht, es bleibt doch immer nur eine Mutmassung.

Ich habe nun folgende Versuche angestellt:

1. Habe ich elf Patienten durchleuchtet, bei denen vor kurzer Zeit zum ersten Male Bazillen im Sputum nachgewiesen wurden; bei sämtlichen konnte ich feststellen, dass sich Infiltrationen und Herde der Lungen als dunkle Stellen im lufthaltigen Lungengewebe unterscheiden liessen.

2. Bei acht Patienten, welche an Lungenkatarrh litten, aber noch keine Bazillen im Sputum hatten, habe ich beobachtet, dass die Lungenspitzen bei der Durchleuchtung weniger durchsichtig als normalerweise erschienen; von diesen haben jetzt (ca. 3—4 Monate nach der ersten Durchleuchtung) vier Patienten Bazillen im Auswurf.

3. Von 17 Patienten, welche ebenfalls an Lungenkatarrh litten, deren Lungen aber normal erschienen, sind jetzt (3—4 Monate nach der ersten Durchleuchtung) 13 vollständig gesund, während bei den übrigen vier die Spitzen undurchsichtiger geworden sind.

Soweit meine Versuche bei Lebenden; was nun meine Untersuchung der Lungen von Leichen betrifft, so war vorauszusehen, dass dieselben infolge ihres geringen Luftgehaltes und ihres grösseren Feuchtigkeitsgehaltes bedeutend undurchsichtiger waren, ein Umstand der die Schattenbildung des infiltrierten Lungengewebes am Lebenden begreiflich erscheinen lässt.

Wenn wir daher bei der Untersuchung der Lungen die Transparenz der Spitzen herabgesetzt finden, wenn wir sehen, dass sich dieselben nicht so ausgiebig an der Atmung beteiligen, oder gar so geschrumpft sind, dass sie — ein richtiges Einstellen der Lampe vorausgesetzt — oberhalb der Schlüsselbeine nicht mehr zu sehen sind und wenn wir dann noch überlegen, dass die Lungenschwindsucht regelmässig in dem oberen Dritteil der Lungen beginnt, so werden wir mit an Gewissheit grenzender Wahrscheinlichkeit die Diagnose auf beginnende Phthise stellen, und dies können wir dann um so mehr, wenn wir bei der nun folgenden physikalischen Untersuchung weitere Anzeichen für unseren Befund finden. Ich will auch erwähnen, dass ich bei einigen suspekten Patienten erst durch die Röntgenstrahlen den Sitz der Erkrankung gefunden habe und dort dann durch Perkussion und Auskultation Veränderungen nachweisen konnte, die vor der Durchleuchtung an einer anderen Stelle der Lunge vergeblich gesucht waren. Auch auf die Möglichkeit will ich noch hinweisen, eine Erscheinung direkt mit dem Auge beobachten zu können, die für den phthisischen Habitus charakteristisch ist, ich meine die Kleinheit des Herzens. Natürlich wird es nun nicht in jedem Fall gelingen die Diagnose mit Röntgenstrahlen zu stellen. Irrtümer sind hier ebenso und jedem möglich, wie bei allen anderen Untersuchungsmethoden, auch hier macht Übung den Meister.

Meine Herren! wenngleich ich mein eigentliches Thema erschöpft habe, so will ich doch noch ein paar Worte sagen über die Möglichkeit vorgeschrittene tuberkulöse Herde, sowohl wie auch Kavernen in ihrer ganzen Ausdehnung ohne Mühe diagnostizieren zu können,

mögen sie nun mehr oberflächlich oder tief mitten in der Lunge sitzen. Während die ersteren Schatten werfen, erscheinen die Kavernen, weil sie lufthaltig sind, als helle, ja als fast hellere Stellen, als die noch intakten Lungenpartien.

Zum Schluss möchte ich kurz den grossen Vorteil der Durchleuchtung des Brustkorbes für die Prognose der Lungentuberkulose erwähnen. Einmal werden wir eine vollständige Heilung erwarten können, wenn die Therapie eingreifen kann zu einer Zeit, wo die tuberkulösen Veränderungen sich noch lediglich auf die Spitzen beschränken, sodann wird bei vorgeschrittenen Fällen die Röntgenuntersuchung massgebend sein, ob wir den Patienten noch entweder nach dem Süden oder in eine geschlossene Heimstätte für Lungenkranke schicken sollen. (Demonstration.)

Physikalisch-technische Mitteilungen.

Redigiert von

Dr. **B. Walter** in Hamburg.

Über die Natur der Röntgenstrahlen.

Trotzdem die Röntgenstrahlen nunmehr bereits seit mehr als drei Jahren zu einem recht ausgiebig benutzten Gemeingut der Wissenschaft und Technik geworden sind, und trotzdem auch über ihre wesentlichsten Eigenschaften bei den Physikern keine grossen Meinungsunterschiede mehr bestehen, so herrschen doch über die Natur derselben noch recht verschiedene Anschauungen. Hat doch sogar die ursprünglich von Herrn Röntgen bei der ersten Mitteilung seiner Entdeckung ausgesprochene Vermutung, dass wir es in seinen Strahlen vielleicht mit einer longitudinalen Schwingungsbewegung des Äthers zu thun haben könnten, noch heute in Herrn Zehnder einen warmen Verteidiger gefunden, obgleich die Mehrzahl der Physiker sich mit dieser Hypothese nicht befreunden konnte, und obgleich auch Herr Röntgen selbst, — nach seiner letzten Mitteilung zu schliessen — dieselbe endgültig aufgegeben zu haben scheint. In diesem Sinne wenigstens glaube ich die daselbst ausgesprochene Vermutung, dass Kathodenstrahlen und Röntgenstrahlen „Vorgänge derselben Natur sind" auffassen zu müssen. Die genauere Ausführung der Zehnder'schen Theorie ist den Lesern dieser Zeitschrift aus der auf Seite 1 dieses Bandes zu findenden ausführlichen Darlegung des Herrn Sehrwald bekannt, und ich brauche also darauf nicht näher einzugehen. Dass aber gerade diese Anschauung auf recht erhebliche Schwierigkeiten stösst, geht wohl schon daraus hervor, dass sie, wie bereits erwähnt, von keinem der massgebenden Physiker geteilt wird; denn die grosse Mehrzahl derselben, soweit sie sich bisher in diesem Punkte deutlicher ausgesprochen hat, zieht die Hypothese einer transversalen Schwingungsbewegung des Äthers vor.

Nach dieser letzteren Anschauung würden wir es demnach in der neuen Strahlung mit einer Erscheinung zu thun haben, welche mit den gewöhnlichen Lichtstrahlen dem Wesen nach identisch ist und sich von ihnen nur durch die Länge der Wellen unterscheidet. Auch hiergegen ist indessen zu bemerken, dass speziell für die Wellennatur der neuen Strahlenart bisher auch noch nicht der Schatten eines experimentellen Beweises geliefert ist; denn, wenn auch verschiedene Beobachter vor längerer Zeit wohl geglaubt haben, aus ihren, nach Analogie optischer Beugungsversuche angestellten Beobachtungen direkt die Länge der Wellen unserer Strahlen bestimmen zu können, so besteht heute doch wohl kein Zweifel mehr darüber, dass allen diesen Schlüssen nur eine mangelhafte Bekanntschaft mit den nicht ganz einfachen Strahlungsverhältnissen einer Röntgenröhre zu Grunde lag; und die gänzliche Unsicherheit auf diesem Gebiete wird denn auch am besten dadurch gekennzeichnet, dass Herr Zehnder noch heute die fragliche Wellenlänge als unendlich gross, die Vertreter der transversalen Schwingungstheorie dagegen dieselbe als unendlich klein annehmen.

Als ein besonders wichtiger Beweisgrund für die letztere Theorie wird ferner wohl noch der Umstand angeführt, dass die Röntgenstrahlen ebenso wie die des gewöhnlichen Lichtes sehr lebhafte Phosphorescenzerscheinungen zu erwecken im stande sind; indessen kann die Beweiskraft desselben doch nicht als eine sehr schwerwiegende betrachtet werden, wenn man bedenkt, dass z. B. auch die Kathodenstrahlen, die doch heutigen Tages wohl niemand mehr als eine dem gewöhnlichen Lichte gleichwertige Erscheinung auffassen dürfte, dieselbe Eigenschaft — und zwar in einem noch viel höherem Masse — besitzen. Geht man aber erst daran, die übrigen Eigenschaften der X-Strahlen auf Grund der beiden erwähnten Ätherwellentheorien erklären zu wollen, so stösst man sehr bald auf ernste Schwierigkeiten, wenn man nicht dem Äther Eigenschaften beilegen will, die wieder die Erklärung der optischen Erscheinungen erschweren.

Schon aus diesen Gründen wird man es daher als einen Vorzug einer Theorie der Röntgenstrahlen zu betrachten haben, wenn sie des Äthers überhaupt nicht bedarf; und eine solche Theorie giebt es nun in der That. Wenn dieselbe dann aber ausserdem die weiteren Vorzüge hat, dass sie auch nicht einer einzigen neuen Annahme benötigt, dass sie sich ferner sozusagen als die logische Konsequenz der heute allgemein anerkannten Crookes'schen Theorie der Kathodenstrahlen darstellt, und dass dieselbe schliesslich auch, was die Hauptsache ist, die wichtigsten der bisher über die Röntgenstrahlen festgestellten Thatsachen mit einer oft geradezu überraschenden Einfachheit erklärt, so wird man zugeben müssen, dass eine solche Theorie wohl den Anspruch erheben kann, neben den bisher allein kultivierten Äthertheorien zum mindesten einen gleichberechtigten Platz einzunehmen.

Thatsächlich hat denn auch die hier angedeutete und sogleich näher auszuführende Theorie der Röntgenstrahlen, die von mir vor etwa einem halben Jahre zuerst in Wiedemann's Annalen der Physik und Chemie der physikalischen Welt unterbreitet wurde, in den mir bisher bekannt gewordenen Besprechungen der Fachblätter eine durchaus günstige Aufnahme gefunden, und ich darf daher wohl annehmen, dass eine Darlegung derselben auch den Lesern dieser Zeitschrift nicht unwillkommen sein wird.[1])

Nach dieser Auffassung sind nun die Röntgenstrahlen nichts anderes als die von der Antikathode nach allen Seiten hin auseinander geschleuderten Kathodenstrahlenteilchen, die sich jedoch an ersterer in einem sehr wichtigen Punkte verändert haben: darin nämlich, **dass sie daselbst ihre elektrische Ladung abgegeben haben.**

Auf diesen letzteren Umstand, der sich übrigens durch die Natur der Verhältnisse von selbst versteht, ist ein ganz besonderes Gewicht zu legen, weil sich nämlich schon hieraus alle die bekannten Unterschiede, welche zwischen den Röntgenstrahlen und den Kathodenstrahlen bestehen, in sehr einfacher Weise erklären. Als wichtigster von allen gilt in dieser Beziehung gewöhnlich der, dass die erstere Strahlengattung nicht mehr wie die letztere von dem Magneten abgelenkt wird. Von unserem Standpunkte aus ist dies nun ganz selbstverständlich, da ein sich bewegendes Teilchen, welches keine elektrische Ladung mit sich führt, eben auch nicht mehr vom Magneten beeinflusst werden kann.

Ein zweiter sehr wichtiger Unterschied ist der, dass die Röntgenstrahlen erheblich viel leichter durch alle körperlichen Stoffe hindurchdringen als die Kathodenstrahlen. Auch dies kann nach unserer Auffassung nicht mehr befremden, da ein Teilchen, welches eine starke elektrische Ladung mit sich führt, offenbar schon durch diese selbst von den Teilchen des zu durchdringenden Körpers angezogen werden muss und sich somit jedenfalls schwerer durch sie hindurchwinden wird als ein ungeladenes Teilchen, ein „Röntgenstrahl". Freilich wird man dieser letzteren Beweisführung wohl schon von vornherein den Einwurf machen, dass es jedenfalls eine unerhörte Zumutung an den gesunden Menschenverstand darstellt, daran glauben

[1]) Es soll indessen auch hier nicht unerwähnt bleiben, dass der Grundgedanke dieser Anschauung ohne mein Wissen schon früher von A. Vosmaer und F. L. Ortt (Nature Bd. 56, pag. 316, 1897) ausgesprochen wurde.

zu sollen, dass von der Antikathode einer Röntgenröhre körperliche Teilchen abgeschleudert werden, die nicht bloss durch das Glas der Röhre, sondern auch durch den ganzen davorstehenden Menschen und noch vieles andere mehr hindurchzufliegen im stande sind. Und doch ist diese Annahme nicht bloss notwendig sondern, wie ich sogleich zeigen werde, aus mehreren Gründen sogar sehr wahrscheinlich.

Durch die neueren Arbeiten über die Kathodenstrahlen nämlich, über welche ich in Band 1, Seite 188 dieser Zeitschrift im Zusammenhange berichtet habe, ist nicht bloss eine sehr weitgehende Bestätigung der Crookes'schen Theorie dieser Strahlen, sondern auch zugleich der Nachweis erbracht worden, dass die Masse der in denselben dahin fliegenden körperlichen Teilchen sehr viel kleiner ist, als selbst diejenige der Atome der Chemie und Elektrolyse, aus denen wir uns ja auch die physikalischen Moleküle der Körper zusammengesetzt zu denken haben. Verbindet man nun aber hiermit die weitere Thatsache, dass die Geschwindigkeit der Kathodenstrahlenteilchen — und mithin nach meiner Auffassung auch die der Röntgenstrahlenteilchen — eine ganz ausserordentliche ist, da sie die der körperlichen Moleküle, trotzdem schon diese nicht ganz klein ist, doch um mehr als das 100000fache übertrifft, und berücksichtigt man schliesslich, dass die Absorption unserer Strahlen, wie ich Bd. 1, S. 143 näher begründet habe, überhaupt nicht durch die Zusammensetzung der Moleküle, sondern vielmehr durch die der chemischen Atome der Stoffe bedingt wird, so wird man wohl zugeben, dass alle diese Erscheinungen zu der Folgerung drängen, dass die Röntgenstrahlenteilchen unserer Theorie nicht bloss durch die Zwischenräume zwischen den einzelnen Molekülen, sondern sogar mitten durch die Moleküle hindurchzufliegen vermögen, da sie doch auf diese Weise zugleich in unmittelbare Beziehung zu den Atomen treten.

Eine weitere, und wohl die wichtigste Stütze unserer Annahme bildet ferner der Umstand, dass für die Kathodenstrahlen, die doch in dieser Beziehung thatsächlich das sind, was wir für die Röntgenstrahlen hier erst beweisen wollen, sogar schon der experimentelle Beweis einer solchen körperlichen Durchdringung geliefert worden ist. Es lässt sich nämlich die Thatsache, dass die in diesen Strahlen dahinfliegenden Teilchen mitsamt ihrer elektrischen Ladung durch ein mit der Erde in leitender Verbindung stehendes, luftdicht schliessendes Metallstück, das sogenannte Lenard'sche Fenster, hindurch gehen, schlechterdings nicht anders verstehen, als eben durch die Annahme, dass einerseits die Kathodenstrahlenteilchen selbst klein und andererseits die Abstände zwischen den körperlichen Molekülen des Metalls gross genug sind, um ein vollkommen freies Hindurchfliegen der ersteren durch die letzteren zu gestatten. Bei jeder Berührung nämlich müsste offenbar sofort eine Ableitung der elektrischen Ladung derselben zur Erde hin stattfinden. Was aber hiernach den elektrisch geladenen Kathodenstrahlenteilchen möglich ist, muss, wie bereits oben erwähnt, für die ungeladenen Röntgenstrahlenteilchen offenbar noch um ein erhebliches leichter sein.

Zum Schluss aber darf ich in dieser Beziehung auch wohl noch darauf hinweisen, dass ja die Optik für ihren Äther, der doch schliesslich auch eine Masse besitzen muss — da ohne Masse eine Arbeitsübertragung nicht möglich ist — ein noch viel weitgehenderes Durchdringungsvermögen annimmt, da dieser sich sogar mit der grössten Leichtigkeit durch unsere ganze Erde hindurch bewegen soll. Wenn aber dies letztere sich wirklich so verhält, so würde demnach das Verhalten der Kathoden- und Röntgenstrahlen darauf hindeuten, dass wir es bei ihnen mit körperlichen Teilchen zu thun haben, welche in Bezug auf die Grösse ihrer Masse etwa die Mitte halten zwischen denjenigen des Äthers und denjenigen der gewöhnlichen Stoffe, ein Umstand, der uns die ersteren natürlich doppelt interessant machen würde.

Kommen wir indessen zu der Begründung unserer Theorie der Röntgenstrahlen zurück, so verstehen wir nun auch weiter auf Grund derselben leicht die jedem Diagraphen bekannte Erscheinung, dass das Durchdringungsvermögen unserer Strahlen um so grösser wird, je höher die Schlagweite der Röhre ist, aus welcher sie stammen. Es wächst nämlich, wie ich in meinen bereits oben erwähnten Darlegungen über die Kathodenstrahlen ausführlich auseinandergesetzt

habe, mit der Schlagweite einer Röhre nach der Crookes'schen Theorie auch die Geschwindigkeit der darin erzeugten Kathodenstrahlen, so dass also nach unserer Anschauungsweise dasselbe auch für die daraus hervorgegangenen Röntgenstrahlen gelten muss. Da nun aber ein mitten zwischen den Molekülen eines Körpers hindurchfliegendes Massenteilchen von diesen natürlich eine noch stärkere mechanische Anziehung erfährt, als diese Moleküle schon auf einander ausüben — und diese kann bei einem festen Körper jedenfalls nicht unbedeutend sein — so wird mithin jenes Teilchen dieser Einwirkung eben nur deshalb entschlüpfen, weil es eine so ungeheure Geschwindigkeit hat, und dies wird ihm daher auch um so besser gelingen, je grösser diese Geschwindigkeit ist.

Auch das diesbezügliche Verhalten der verschiedenen körperlichen Stoffe selbst, d. h. also die verschiedene Grösse der von ihnen auf die Röntgenstrahlen ausgeübten Absorption ist nach unserer Anschauung ebenso leicht zu verstehen. Es werden nämlich von diesen dahin fliegenden Teilchen offenbar um so mehr durch die körperlichen Moleküle aufgefangen werden müssen, je grösser die Zahl der letzteren in der Volumeneinheit oder — mit anderen Worten — je grösser die Dichte des zu durchdringenden körperlichen Stoffes ist; und thatsächlich hat ja auch schon Herr Röntgen in seiner ersten Mitteilung festgestellt, dass die Absorption seiner Strahlen „von keiner anderen Eigenschaft der Körper so beeinflusst wird, als von ihrer Dichte." Wenn dann aber später die Untersuchungen anderer Beobachter weiter noch gezeigt haben, dass auch das Atomgewicht der die körperlichen Stoffe zusammensetzenden chemischen Elemente in dieser Beziehung einen massgebenden Einfluss besitzt — man vergleiche darüber meine Darlegungen in Band 1, Seite 143 dieser Zeitschrift — so müssten wir, um auch hierüber vom Standpunkte unserer Theorie Rechenschaft zu geben, natürlich zuvor noch über die Bedeutung des Atomgewichtes selbst eine bestimmte Annahme machen, eine Notwendigkeit, in die aber natürlich jede andere Theorie der Röntgenstrahlen ebensowohl versetzt wäre. In unserem Falle freilich könnten wir uns unmittelbar an die bekannteste der hierüber bestehenden Hypothesen anschliessen, wonach nämlich sogar die Atome der Chemie noch nicht die kleinsten Teilchen der Natur darstellen sondern noch wieder aus einer mehr oder weniger grossen Anzahl von Individuen des noch viel kleineren „Uratomes" bestehen sollen — und zwar eben aus einer um so grösseren, je höher ihr Atomgewicht ist. Dass sich nun aber für uns nach dieser Hypothese die grössere Absorptionsfähigkeit der Elemente mit höherem Atomgewicht sozusagen von selbst verstehen würde, braucht nach den obigen Darlegungen wohl nicht weiter ausgeführt zu werden.

Damit sind dann aber auch die wichtigsten Thatsachen, welche bisher über die Absorption der Röntgenstrahlen festgestellt sind, von dem Standpunkte unserer Theorie aus zur Genüge erklärt, und wir gehen jetzt dazu über, auch die weiteren an der neuen Strahlenart zu beobachtenden Erscheinungen mit derselben in Einklang zu bringen. Auch dies gelingt uns ohne jede weitere Annahme; denn was zunächst das gänzliche Fehlschlagen aller derjenigen Versuche anbetrifft, die darauf ausgingen, bei den Röntgenstrahlen ebenso wie bei denjenigen des Lichtes eine Beugung, Ablenkung oder gar Polarisation nachzuweisen, so ist dieser Umstand von unserem Gesichtspunkte aus natürlich ganz selbstverständlich. Wir können nämlich unsere kleinen, in irgend einen Körper eindringenden Röntgenstrahlenteilchen etwa mit einer dichten Schar von Flintenkugeln vergleichen, welche in die zerstreut stehenden Stämme eines Waldes abgeschossen wurden; und es ist dann sofort klar, dass alle diejenigen Geschosse, welche an diesen Stämmen nicht nach rückwärts oder zur Seite hin prallen, ihren geradlinigen Weg unbeirrt fortsetzen. Dagegen führt dieser Vergleich allerdings zu der Forderung, dass unsere Röntgenstrahlenteilchen an den körperlichen Molekülen eine recht lebhafte Reflexion erfahren müssen, und dies ist denn auch wirklich der Fall — ja dieselbe ist sogar so gross, dass sie die Klarheit unserer diagraphischen und diaskopischen Bilder oft in einem recht bedauerlichen Masse beeinträchtigt. Beteiligen sich doch nach Herrn Röntgen's späterer Entdeckung sogar die Teilchen der uns umgebenden Luft in einem sehr lebhaften Grade daran! Diese

Reflexion ist ferner stets eine diffuse, d. h. es werden selbst die in derselben Richtung aufprallenden Teilchen von den reflektierenden Molekülen nach allen Seiten hin auseinandergeschleudert, eine Thatsache, die wegen der äusserst geringen Grösse der ersteren im Vergleich zu derjenigen der letzteren ohne weiteres einleuchtet.

Am überzeugendsten spricht aber für die Richtigkeit dieser Auffassung das Verhalten der Kathodenstrahlen in dieser Beziehung. Denn da es sich bei diesen nach unserer Theorie um dieselben Teilchen wie bei den Röntgenstrahlen handelt, so werden wir deshalb bei den ersteren eine ganz ähnliche diffuse Reflexion zu erwarten haben wie bei den letzteren, nur dass dieselbe dort sogar noch erheblich stärker sein muss als hier, da doch die Kathodenstrahlenteilchen nach unserer Anschauung eben wegen ihrer elektrischen Ladung stärker von den Atomen der körperlichen Stoffe angezogen werden sollen und mithin auch stärker von ihnen zurückgeworfen werden müssen als die ungeladenen Röntgenstrahlenteilchen. Alles dieses ist ist denn auch thatsächlich der Fall, wie für die luftförmigen Körper speziell schon seit längerer Zeit durch die schönen Versuche des Herrn Lenard bewiesen wurde, der die Kathodenstrahlen bekanntlich zuerst durch sein Aluminiumfenster in die gewöhnliche Luft hinausstrahlen liess und hier durch die äusserst starke diffuse Reflexion derselben nicht wenig überrascht wurde. Dass aber ferner auch an den festen Körpern eine äusserst starke diffuse Reflexion von Kathodenstrahlen stattfindet, können wir alle Tage an unseren gewöhnlichen Focusröhren beobachten; denn die lebhafte Phosphorescenz, welche die eine Hälfte des Glases derselben zeigt, ist geradezu auf die an der Antikathode diffus reflektierten Kathodenstrahlen, nicht aber etwa, wie man bisher wohl meistenteils geglaubt hat, auf die daselbst durch das Glas hindurchdringenden Röntgenstrahlen zurückzuführen.

Diese Anschauung, welche ich bereits bei der oben erwähnten, ersten Darlegung meiner Theorie eben auf Grund derselben entwickelt hatte, hat denn auch inzwischen schon durch die fast gleichzeitig veröffentlichten Versuche zweier vollständig unabhängig von einander arbeitender Physiker, der Herren Starke und Merritt, eine ausgezeichnete Bestätigung erhalten. Der erstere wies nämlich nach, dass die Strahlung, von der jene Phosphorescenz herrührt, eine elektrisch negative Ladung mit sich führt, und der zweite ferner, dass dieselbe magnetisch ablenkbar ist, beides Eigenschaften, die nur den Kathodenstrahlen, nicht aber den Röntgenstrahlen zukommen.[1]) Ich selbst endlich schloss auf die Existenz dieser von der Antikathode diffus reflektierten Kathodenstrahlen am angeführten Orte ausser den oben angeführten Gründen hauptsächlich auch noch aus dem Umstande, dass jene stark phosphorescierenden Teile der Glaswand unserer Focusröhren nicht bloss dieses Phosphorescenzlicht, sondern auch zugleich eine recht lebhafte Röntgenstrahlung aussenden (vergleiche darüber meine Darlegungen Band 1, Seite 84), was nach meiner Theorie eben darauf hindeutete, dass auch hier noch eine Entladung von Kathodenstrahlenteilchen stattfinden musste, die ihrerseits natürlich nur von der Antikathode her reflektiert sein konnten.

Alle diese Schlüsse schienen mir um so sicherer, als ja auch die starke Zerstreuung, welche die positive Elektrizität bekanntlich im Innern der Röhre über die Glaswände derselben erfährt, von vornherein erwarten liess, dass nicht die gesamte negative Elektrizität, welche derselben durch die Kathode zugeführt und von dieser in den Kathodenstrahlen nach der Antikathode hin übertragen wird, schon auf letzterer zur Neutralisation gelangt, sondern dass dieser letztere Vorgang sich zu einem nicht unerheblichen Teil erst an der inneren Glaswand der Röhre abspielen wird. Im weiteren Verfolg dieses Gedankenganges konnte ich dann auch noch darauf hinweisen, dass in den besonders stark entleerten Röhren diese Neutralisation selbst noch nicht einmal nach dem ersten Anprall der von der Antikathode reflektierten Kathodenstrahlenteilchen an die Glaswand vollzogen sein könne, da bei diesen Röhren auch die hinter der Antikathode gelegenen Teile derselben bereits lebhaft zu phosphorescieren anfangen

[1]) Am Schlusse dieses Heftes habe ich etwas ausführlicher über diese beiden Arbeiten berichtet.

und dann auch, wie man sich mit Hülfe des Bariumplatincyanürschirmes leicht überzeugen kann, eine lebhafte Röntgenstrahlung aussenden. Für die diagraphische Wirkung der Röhre kann diese Eigenschaft natürlich nur eine ungünstige genannt werden, da es hier vielmehr darauf ankommen muss, von dem ursprünglichen Kathodenstrahlenbündel soviel als möglich schon auf der Antikathode selbst zur Neutralisation, d. h. zur Umwandlung in Röntgenstrahlen zu bringen.[1])

Alle diese Schlüsse, die nunmehr durch die oben erwähnten experimentellen Arbeiten eine sozusagen vollendete Bestätigung erhalten haben, wurden von mir lediglich auf Grund meiner neuen Auffassung der Natur der Röntgenstrahlen abgeleitet, und man wird also wohl zugeben, dass dieselbe hierbei eine nicht unbedeutende heuristische Fähigkeit gezeigt hat, eine Fähigkeit, in der ja der eigentliche Wert einer jeden Theorie liegt.

Um indessen wieder zur Begründung der unserigen zurückzukehren, so lassen sich nun auch noch andere Eigenschaften der Röntgenstrahlen anführen, welche derselben in einem hohen Masse als Stütze dienen können. Es ist dies vor allem noch die schon vor längerer Zeit von Herrn Villard gemachte Beobachtung (siehe Seite 48 dieses Bandes), dass das Bariumplatincyanür unserer Leuchtschirme nach längerem Einwirken der Röntgenstrahlen eine ähnliche Ermüdung aufweist wie die Glaswände einer Crookes'schen Röhre nach einem längeren Bombardement mit Kathodenstrahlen — ja es ist hier ferner sogar noch zu beobachten, dass auch in beiden Fällen diese Ermüdung mit der Zeit von selbst wieder verschwindet. Diese Erscheinungen deuten nämlich offenbar auf eine grosse Verwandtschaft zwischen den beiden in Rede stehenden Strahlenarten hin, wie sie nach unserer Auffassung ja auch thatsächlich vorhanden ist, für die Äthertheorien dagegen in keiner Weise besteht. Auch die neueste interessante Entdeckung des Herrn Villard, die derselbe kürzlich im Anschluss an die soeben besprochene gemacht hat (siehe auch das betr. Referat dieses Heftes), die Entdeckung nämlich, dass die Wirkung, welche die X-Strahlen auf die photographische Platte ausüben, durch eine nachträgliche längere Einwirkung von Lichtstrahlen wieder rückgängig gemacht wird, sodass wir auf diese Weise bei geeigneter Wahl der Bestrahlungszeiten statt eines negativen Röntgenbildes direkt ein positives auf der Platte erhalten können —, auch diese Entdeckung, sage ich, spricht durchaus nicht etwa, wie man vielleicht nach dem ersten Anschein annehmen möchte, für eine nahe Verwandtschaft zwischen den Licht- und den Röntgenstrahlen; denn dann müsste man offenbar ein ähnliches Resultat auch auf dem umgekehrten Wege erhalten können, d. h. es müsste ein mit Lichtstrahlen hergestelltes Negativ durch die nachträgliche Behandlung mit Röntgenstrahlen in ein Positiv zu verwandeln sein. Dies ist indessen nach meinen Versuchen in keiner Weise der Fall, so dass wir also nach dieser neuesten Villard'schen Entdeckung eher auf eine ungleiche, als auf eine gleiche Natur der beiden Strahlenarten schliessen dürfen. Dass aber ferner überhaupt die Wirkung der Röntgenstrahlen

[1]) Beiläufig möchte ich hier noch bemerken, dass eine weitere Folge der oben vorgetragenen Thatsachen auch die ist, dass selbst in unseren besten Röhren die Antikathode stets mit negativer Elektrizität überladen ist und daher so zu sagen zu einer sekundären Kathode wird, die ihre eigenen Kathodenstrahlen entwickelt. Dies ist denn auch der Grund, warum in unseren Röhren das Platin der Antikathode so schnell zerstäubt und die Röhre infolge dessen immer luftleerer wird, wie von Herrn Wildt auf S. 68 dieses Bandes richtig auseinandergesetzt worden ist. Dass aber nicht, wie derselbe annimmt, an dieser Zerstäubung die Schliessungsströme des Induktors die Schuld tragen, davon überzeugt man sich leicht, wenn man bei einer dreipoligen Röhre die aus Aluminium bestehende Hilfsanode allein als Anode benutzt. Da nämlich dann der eventuelle Schliessungsstrom des Induktors überhaupt nichts mehr mit dem Platin der Antikathode zu thun hat, so müsste mithin jetzt nach der Wildt'schen Anschauung auch ein Leererwerden der Röhre ausgeschlossen sein. In Wirklichkeit aber geht dieselbe jetzt noch schneller zu Ende als bei der normalen Schaltungsweise; und dies erklärt sich nach unserer Auffassung einfach daraus, dass die Antikathode, wenn ihr die positive Elektrizität nur indirekt durch den Gasinhalt und die Glaswände der Röhre zugeführt wird, sich natürlich noch leichter mit negativer Elektrizität überladet und daher eine noch stärkere Kathodenwirkung ausübt, als wenn sie direkt mit der Anode des Induktors verbunden ist.

auf die photographische Platte auch vom Standpunkte unserer Bombardementstheorie leicht zu verstehen ist, wird man zugeben, wenn man wieder in Rücksicht zieht, dass nach unseren obigen Darlegungen die in diesen Strahlen dahin fliegenden Teilchen mitten durch die Moleküle der Stoffe hindurchrasen, und dass mithin durch den Anprall derselben zunächst nicht das ganze Molekül, sondern vielmehr nur die einzelnen Atome desselben erschüttert und daher bei losem Zusammenhange auch wohl leicht einmal aus dem Molekularverbande herausgerissen werden. Auch die weitere Thatsache, dass die X-Strahlen die Moleküle der Luft durch ihren Anprall „ionisieren", d. h. in elektrisch verschiedene Teilchen zu spalten vermögen (siehe Band 1, Seite 242 und Band 2, Seite 50) ist wohl von einem ähnlichen Gesichtspunkte aus aufzufassen.

Besonders schön zeigt sich sodann die Tragweite unserer Theorie auch noch darin, dass sie uns einen höchst plausibelen Grund für die bekannte Thatsache liefert, dass die Fähigkeit, Phosphoreszenzlicht zu erregen, den Kathodenstrahlen in einem weit höheren Grade zukommt als den Röntgenstrahlen. Es erklärt sich dies nämlich für uns in sehr einfacher Weise daraus, dass bei dem Auftreffen der letzteren Strahlung nur die Wirkung des Anpralls, bei dem der ersteren dagegen ausserdem auch noch die einer elektrischen Entladung in Frage kommt.

Schliesslich sei noch erwähnt, dass sogar die schädlichen Wirkungen der X-Strahlen in einem besonders hohen Masse zu Gunsten unserer Auffassung sprechen, da es sich eigentlich von selbst versteht, dass eine derartige heftige Beschiessung des menschlichen Körpers mit Röntgenstrahlenmaterie nicht ganz harmlos sein kann; und dieselbe würde auch — bei der ungeheuren Geschwindigkeit dieser Teilchen — jedenfalls noch weit gefährlicher sein, wenn die Masse der letzteren nicht so ausserordentlich klein wäre.

Nach allem diesen glaube ich daher auch jetzt noch wie früher behaupten zu können, dass die wichtigsten der bisher über die neue Strahlenart bekannten Thatsachen durch die hier vorgetragene Theorie derselben in einfacher und ungezwungener Weise erklärt werden, und dass der Annahme der letzteren deshalb um so weniger im Wege zu stehen scheint, als sie, wie bereits erwähnt, die naturgemässeste Fortsetzung der jetzt wohl allgemein anerkannten Crookes'schen Theorie der Kathodenstrahlen bildet.

Konstruktion eines neuen einfachen Röntgeninventariums.

Von

Friedrich Dessauer in Aschaffenburg.

Wenig über drei Jahre sind verflossen, seit jene denkwürdige Mitteilung Röntgens weiteren Kreisen die erste Kunde brachte von einer Entdeckung, die sich in Bezug auf den Nutzen, den sie der menschlichen Gesellschaft gebracht hat, jeder anderen Erfindung wohl an die Seite stellen kann.

Und wenn wir auf diese drei Jahre zurückblicken, so können wir sagen, dass der allgemeine Fortschritt sich auch auf das Gebiet der Röntgenstrahlen erstreckte, und zwar in hohem Masse, wovon ja auch gerade diese Blätter ein ständiges Zeugnis ablegen.

Aber trotz dieses Fortschrittes ist die Einführung der Röntgenstrahlen in die medizinische Praxis keine so allgemeine geworden, wie man im Anfange angenommen hat und heute noch vielfach glaubt. Die Verwendung der X-Strahlen erstreckt sich noch immer fast ausschliesslich auf grössere Krankenhäuser und grössere Institute, während in der Privatpraxis der Ärzte von dieser grossen Entdeckung ein leider allzuseltener Gebrauch gemacht wird.

Und trotzdem bieten ja die Röntgenstrahlen einen so hervorragenden Nutzen, so ungemein grosse Vorteile, auch in der kleineren Praxis! Es dürfte an dieser Stelle nicht nötig sein, darauf näher einzugehen. Denn jeder Arzt kennt sie schon zur Genüge; es dürfte in der

That wenige Ärzte geben, die nicht selbst gerne ein Instrumentarium besässen, wenn ein solches nur nicht — zu teuer wäre.

Ja, nicht etwa an einer schuldbaren Apathie und Gleichgültigkeit der Ärzte, wie man oft von verschiedener Seite hören muss, gegen die grosse Erfindung liegt die Ursache, dass die Verwendung von Röntgeninstrumentarien in der Praxis eine noch verhältnismässig seltene ist, nicht daran, sondern trotz der unzweifelhaft grossen Fortschritte im Bau der Instrumentarien, noch immer an der ungünstigen Konstruktion der Apparate.

Es ist kein Zweifel, dass die Apparate, wie sie z. B. Max Kohl in Chemnitz baut die höchste Stufe der Vollkommenheit in ihrer Konstruktion erreicht haben; in ihrer Konstruktion: denn ich will nicht sagen, dass durch eine andere Konstruktion vielleicht nicht noch mehr erreicht werden könne. Ein Kohlscher Apparat für 2000 Mark leistet alles, was man von einem ausgezeichneten Apparate rechtlich verlangen kann.

Jedenfalls dürfte ein Arzt sich erst lange besinnen, bevor er sich entschliesst, 2000 Mark zu bezahlen, umsomehr, als es keineswegs mit der einmaligen Zahlung von 2000 Mark gethan ist. Denn die Akkumulatoren müssen stetig neu geladen werden, überhaupt erfordert die Instandhaltung des Apparates immer neue Ausgaben, die um so grösser sind, je grösser, je intensiver, und damit je teurer der Apparat ist.

Es ist gewiss, dass der Preis von 1200 bis 2000 und mehr Mark ein zu hoher für den Beutel des einfachen Arztes ist. Man begnügt sich daher mit dem Apparate, den das Krankenhaus besitzt und verzichtet, wenn auch ungern, auf den Gebrauch eines Röntgeninstrumentariums, trotzdem man recht wohl weiss, das eine vollständig exakte Heilung eines gebrochenen Gliedes nur einzig und allein mit Sicherheit durch einen solchen Apparat erzielt werden kann, weil nur auf diesem Wege die stete Kontrolle, ob das Glied sich nicht etwa im Verbande verschob, möglich ist.

Wir erkennen also als Ergebnis unserer Betrachtung, dass noch ein wirklicher Mangel vorhanden ist, dass es bis heute noch kein Instrumentarium giebt, das für den praktischen Arzt, auch was die Geldseite anlangt, genügend wäre.

Nicht als ob damit gesagt sein sollte, es gäbe keine billigen Röntgeninstrumentarien, gewiss es giebt solche, aber sie sind nicht für den Arzt geeignet; ein wirklich gutes Instrumentarium, das den Anforderungen des einfachen praktischen Arztes vollauf genüge leistet, kostet eben heute zum mindesten 1000 Mark.

Wie ist nun diesem Mangel abzuhelfen? Auf dieselbe Weise zweifellos, wie jedem Mangel in der Technik abgeholfen werden kann, durch Betrachten der jetzigen Konstruktion in ihren Vorteilen und Mängeln einerseits, andererseits durch die Untersuchung wie den einmal gefundenen Mängeln abgeholfen werden, wie der als mangelhaft erkannte Teil durch einen neueren und besseren ersetzt werden könne.

Wenn wir die Konstruktion der einzelnen zum Röntgeninstrumentarium gehörigen Apparate, so wie sie jetzt im Gebrauch sind, betrachten, so ist der zunächst ins Auge fallende Apparat die primäre Stromquelle. An ihr werden wir den Hebel nicht ansetzen können. Die Akkumulatoren, die am meisten benutzte primäre Stromquelle, sind auf einer hohen Stufe der Vollendung angelangt. Ebenso wird man bei Benutzung der Centrale an den Ausgaben nicht viel mindern können. Wir müssen also den Fehler bei den Strom verbrauchenden Apparaten suchen.

Um zum Gebrauche für die Erzeugung der Röntgenstrahlen geeignet zu sein, müssen die Ströme bekanntlich erst transformiert werden, was durch eine besondere Art von Transformator geschieht, der unter dem Namen Rhümkorffscher Funkeninduktor bekannt ist.

Auf die Verbesserung dieser Funkeninduktoren haben die Physiker seit Entdeckung der Röntgenstrahlen ihr Augenmerk gerichtet. Besonders wurde nach einer möglichst zuverlässigen Isolation der beiden Spulen gestrebt und darin eine solche Vollkommenheit erreicht, dass bei guten Induktoren ein Isolationsfehler selbst bei unvorsichtiger Behandlung nicht leicht

vorkommen kann. Vielleicht dürfte es noch möglich sein, durch Verbesserung der Specialmaschinen eine Verbilligung des Apparates herbeizuführen, eine Verbesserung wird kaum mehr erzielt werden können.

Der einzige wichtige Teil des Instrumentariums, der während des Arbeitens eine Bewegung auszuführen hat, der daher auch der Abnützung unterworfen ist, das ist der Unterbrecher. Seine Verbesserung wurde von sehr vielen der tüchtigsten Physiker erstrebt, sehr viele Konstruktionen erdacht und bei keinem Apparate gingen und gehen auch heute noch die Konstruktionen und Ansichten der einzelnen Fabriken so weit auseinander, wie bei diesem.

Schon allein der Umstand, dass so ungemein viele Techniker ihre Zeit und Arbeit der Verbesserung dieses Apparates zugewendet haben, kann uns von der Wichtigkeit des Unterbrechers eine Andeutung geben. Wir wollen es schon zum Voraus gestehen, die Neukonstruktion betrifft den Unterbrecher. Wenn wir uns daher zum Ziele setzten, das ganze Röntgeninstrumentarium zu verbessern und nur den Unterbrecher verbessern, so müssen wir vor allem von der Wichtigkeit des Apparates sprechen und betrachten, inwiefern durch seine Verbesserung das ganze System verbessert wird.

Es ist Thatsache, das von der Güte des Unterbrechers die Brauchbarkeit des ganzen Instrumentariums in hohem Masse abhängt. Niemals wird es möglich sein, mit einem schlechten Interruptor eine einigermassen gute Durchleuchtung zu stande zu bringen. Jedoch wird auch ein kleiner Röntgenapparat, der mit einem guten Unterbrecher ausgerüstet ist, oft noch recht gute, ja sogar sehr gute Aufnahmen und Durchleuchtungen ermöglichen. Es vermag nämlich eine grosse Funkenmenge, eine grosse Frequenz der Schläge die Schlagweite zu ersetzen, insofern, als sich auch mit einem kleineren Induktor, der eine geringere Schlagweite besitzt, dasselbe oder doch beinahe dasselbe erreichen lässt, wie mit einem grossen, wenn nur die Zahl der Funken beim kleineren Apparate eine recht grosse und die Funkenschläge recht kräftige sind. Beides hängt vom Unterbrecher ab.

Wie muss also ein guter Interruptor beschaffen sein? Welche Eigenschaften und Vorzüge muss er besitzen? In erster Linie zwei. Er muss eine grosse Zahl von Unterbrechungen ermöglichen und jede dieser Unterbrechungen muss eine vollkommene sein, sie muss eine möglichst starke Funkenentladung hervorbringen.

Unter welchen Bedingungen erfüllt nun der Unterbrecher diese beiden Forderungen?

Damit zunächst die Unterbrechung eine solche sei, die einen möglichst starken Funkenschlag erzeuge, muss der Interrupter den Strom in der primären Spule einen möglichst hohen Betrag annehmen lassen. Der Primärstrom braucht nämlich bei seinem Durchgang durch die primäre Spule eine gewisse Zeit, die sich nach tausendel von Sekunden beziffert, um die hindernde Selbstinduktion zu überwinden und seine hinreichende Stärke zu erreichen. Dabei soll aber doch die Häufigkeit der Unterbrechung eine recht grosse sein, der Interruptor kann also, da nur bei einem kleinen Teile seiner Schwingung Stromschluss stattfindet, die Schwingung aber wegen der schnellen und häufigen Unterbrechung recht schnell vor sich gehen muss, den Kontakt nicht sehr lange schliessen. Wenn wir daher auf eine grosse Intensität der Entladung reflektieren, so müssen wir fast durchweg auf grosse Frequenz verzichten, wenn wir eine grosse Menge „Frequenz“ der Funken erzielen wollen, so werden die einzelnen Funken nicht so stark sein können, weil nur während eines Teiles der Schwingung Stromschluss stattfindet, und dieser Teil sehr rasch durchlaufen wird.

Die erste Bedingung zur Verbesserung einer Unterbrechungsvorrichtung kann also auch so ausgesprochen werden: Bessere Ausnützung der Schwingungsperiode, Andauer des Kontaktes während eines grösseren Teiles derselben.

Wir können uns diese Erwägungen leicht durch ein sogenanntes Diagramm klar machen. Verbinden wir mit der schwingenden Feder eines Platinunterbrechers einen Stift, der die Schwingung der Feder genau mitmacht, und dessen Spitze nach abwärts gerichtet auf ein darunter gelegtes Papierstreifchen schreibt, so werden beim Arbeiten des Unterbrechers auf dem Papiere Linien

gezeichnet werden; wenn sich das Papier bewegt, ähnlich wie der Streifen bei der Morse-Telegraphie, so werden Kurven gezeichnet, die das Aussehen der in Figur 1 dargestellten haben. Die Linie, an welche die Kurven sämtlich anstreifen, ist die „Kontaktlinie." Im jedesmaligen Totpunkt der Feder, nach einer vollendeten Schwingung, schlägt die Feder an die Kontaktschraube an. Je schneller die Feder schwingt, desto kürzer wird das Anliegen und der Kontakt dauern. Wenn die Interruptionsvorrichtung zum Beispiel 400 Schwingungen in der Minute vollendet, so wird auf jede Schwingung nur ein vierhundertel Minute kommen, auf jeden Totpunkt daher nur eine äusserst geringe Zeit, da der Totpunkt blos ein kleiner Teil der Schwingung ist. — Wie wäre es jetzt möglich, diesen kurzen Zeitraum der Kontaktgebung zu verdoppeln?

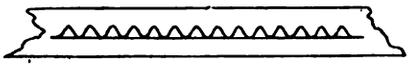

Fig. 1.

Bekanntlich ist beim einfachen Platinunterbrecher blos ein Totpunkt benutzt, das heisst, es findet nur während der Dauer eines solchen Kontakt statt. Der andere Totpunkt ist nicht benutzt. Wenn wir es nun ermöglichen könnten, dass bei jeder Schwingung der Feder der Strom zweimal geschlossen würde, dass also am zweiten Totpunkte der Strom durch eine neue Kontaktschraube und durch die Feder wieder seinen Weg fände, so würde sich bei gleichschnellem Schwingen ergeben, dass diese Anordnung den Strom doppelt so oft schliesst und öffnet, wie die gewöhnliche mit nur einem Kontakte in einer Schwingung. Ein Diagramm würde daher so aussehen, wie in Figur 2 dargestellt.

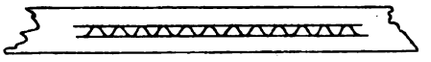

Fig. 2.

Nun haben wir allerdings in der Theorie erreicht, dass bei jeder Schwingung ein doppelter Kontakt, ein doppelter Funkenschlag des Induktors eintritt. Das ist aber nicht das, was wir zunächst beabsichtigten. Wir wollten den Kontakt länger andauern lassen, als bisher der Fall. Denken wir uns die Schnelligkeit der Federschwingung durch irgend welche Vorrichtung z. B. durch Vermehrung des Ankergewichtes auf die Hälfte reduziert, so wird zunächst bei der alten Anordnung mit einem Kontakte die Dauer des Kontaktes selbstverständlich vermehrt, auf den doppelten Betrag erhöht, da ja die Feder bei ihrer langsamen Schwingung die doppelte Zeit braucht, um den Kontaktpunkt wieder zu verlassen. Dies ist ja leicht bei jedem Platinunterbrecher erreichbar, bewährt sich in der Praxis aber aus dem einfachen Grunde nicht, weil dann die Unterbrechungsanzahl eine zu kleine wäre. Bei der neuen Anordnung kann man aber diesen langen Kontakt gut anwenden, weil ja zwei Unterbrechungen in jeder Schwingung stattfinden und daher bei halber Schwingungsschnelligkeit die Anzahl der Kontakte gerade so gross ist, wie bei der einfachen Anordnung bei doppelter Schwingungsanzahl.

Ist dieser Schluss richtig — und in den Folgerungen steckt keine Lücke —, so geht hervor, dass durch die neue Anordnung die Schwingungsperiode viel besser ausgenützt ist, als durch die alte. Man kann erreichen, dass

1. die Anzahl der Unterbrechungen bei gleicher Dauer derselben und gleicher Schwingungsgeschwindigkeit die doppelte des einfachen Systeme sei, oder

2. dass bei halber Schwinggeschwindigkeit und ebenso häufiger Unterbrechung die Kontaktdauer die doppelte sei.

In der Praxis wird ein Mittel aus beiden sich am besten eignen, so, das einerseits die Unterbrechungsanzahl eine grössere, aber nicht ganz doppelt so grosse, andererseits die Kontaktdauer eine längere, aber nicht ganz doppelt so lange ist. Auf jeden Fall ist aber, wie ja leicht ersichtlich die Ausnützung der Schwingperiode eine um 50% bessere.

Durch diese Anordnung wird also der Apparat die oben aufgestellten zwei Grundbedingungen erfüllen: er ermöglicht eine grosse Zahl von Unterbrechungen und jede derselben ist eine recht vollkommene, bringt eine starke Funkenentladung hervor. Aber bevor wir den Wert oder Unwert dieser Konstruktion auch praktisch prüfen, müssen wir uns fragen, ob denn keiner der bisherigen Unterbrecher dies auch leistet.

Bei der Untersuchung dieser Frage können die einfachen Platinunterbrecher und die Modifikationen nach Deprez natürlich nicht in Betracht kommen. Denn sie arbeiten ja nach der in unserem ersten Diagramme dargestellten Weise und nützen die Schwingungsperiode sehr schlecht aus. Vielmehr wenden wir uns gleich dem besten der heute in Gebrauch befindlichen Unterbrecher, dem sogenannten Motorunterbrecher zu.

Wie nützt der Motorunterbrecher die Schwingungsperiode aus? Zunächst sehen wir ein, dass die Ausnützung eine an und für sich bessere sein muss, als die des Platinunterbrechers, da der Quecksilberunterbrecher überhaupt, und deswegen auch der mit einem Motor versehene nicht nur während der Dauer eines Totpunktes, sondern auch einen Teil der Schwingung hindurch, den Strom schliesst. Aber der grösste Teil der Schwingung wird doch ausser Kontakt zugebracht, und je schneller der Motor läuft — und man stellt gegenwärtig sehr hohe Anforderungen an seine Geschwindigkeit — desto kürzer wird der Kontakt, desto schwächer die Funkenentladung.

Aber kann man hier nicht dasselbe anwenden, wie beim Platinunterbrecher? Kann man hier nicht auch noch eine zweite Kontaktstelle der ersten hinzufügen? Gewiss. Diese Konstruktion ist bekannt und wurde nach Prof. Boses Angabe zuerst von Reiniger, Gebbert & Schall in Erlangen hergestellt. Gegenwärtig baut man diesen Unterbrecher nur mehr wenig, denn er hat sich nicht bewährt. Er hat sich nicht bewährt, trotz der besseren Ausnützung der Schwingungsperiode, trotz anderer ungemein grosser Vorteile, der doppelten Funkenmenge, des geringeren Stromverbrauches, der geringeren Verschmutzung u. s. w. Der Grund aber war der, dass die Einstellung und Regulierung eine zu schwierige war. Wenn nämlich bei diesem Systeme der Kontakt in beiden Gefässen nicht genau gleich lang ist, so flackert und zuckt die Röntgenröhre ungemein, und dabei ist es eine schwierige und lästige Arbeit, die beiden Gefässe immer gleichhoch einzustellen, ja auf die Dauer gar nicht auszuführen. Wird nämlich die Geschwindigkeit des Motors geändert, so muss auch die Einstellung der Gefässe neu vorgenommen werden und man muss von neuem wieder beide Gefässe einstellen und die richtige gleichmässige Höhe herausprobieren. Es ist dies in der Praxis für den Arzt geradezu auf die Dauer unausführbar und die obengenannte Firma hat daher die Konstruktion wieder verlassen.[1])

Der Motorunterbrecher ist trotz alledem für die grösseren Funkeninduktoren von 30 cm Schlagweite der meist benutzte, ja wir können sagen der einzig brauchbare Apparat. Es lassen sich mit ihm die höchsten Funkenmengen erzielen, er ergiebt die grösste Schlagweite, und so kommt es, dass er trotz seines ungemein hohen Preises, trotz der Aufmerksamkeit, die er erfordert, trotz des Bedarfes einer eigenen Akkumulatorenbatterie fast ausschliesslich in Anwendung kommt.

Trotz seines hohen Preises, trotz der grossen Aufmerksamkeit, die er erfordert: dies sind zwei neue Umstände, von denen wir noch nicht gesprochen haben, die aber äusserst wichtig sind für die Benutzung des Instrumentariums. Der Preis des Motorunterbrechers mit Zubehör stellt sich auf ca. 300 Mark, ein Umstand, der ihn, auch abgesehen von der Aufmerksamkeit die er erfordert und des beständigen Ladens der zweiten Batterie, für unsere Zwecke unbrauchbar macht. Der Motorunterbrecher ist eben ein neues eigenes Instrumentarium im Röntgeninstrumentarium. Man hat mit neuen Faktoren zu rechnen, man muss einer zweiten Stromquelle seine Aufmerksamkeit schenken, muss sie ein und ausschalten, muss die Geschwindigkeit des Motores regulieren, muss den Motor selbst pflegen, muss ihn ölen, muss das Quecksilbergefäss hoch und tief stellen, muss das Quecksilber reinigen, füllen, auswaschen, die Deckflüssigkeit erneuern — kurz für ein einfaches, billiges und stets dienstbereites Instrumentarium

---

[1]) Der Verfasser beschäftigt sich zur Zeit mit der Konstruktion eines neuen Motorunterbrechers mit doppeltem Kontakt und einfacher Regulierung und wird sich erlauben, in diesen Blättern über die bis jetzt ausgezeichnet gelungenen Versuche zu referieren.

halte ich den Motorunterbrecher für ungeeignet, mögen seine Vorteile beim grossen Apparate sein, wie sie wollen.

Wie aber steht es betreff der Einfachheit mit unserem Platinunterbrecher? Bevor wir zur Beantwortung dieser Frage schreiten, müssen wir einige Augenblicke die Ausführung des Interruptors in der Praxis betrachten.

Man könnte überhaupt die Möglichkeit der Benutzung eines zweiten Kontaktes leugnen. Betrachten wir unsere dritte Figur. Sie giebt ein Schema der Ausführung des Apparates wieder. Die Feder F, welche an einem Ende befestigt ist, während das andere, welches den Anker trägt, frei schwingt, ist in der Mitte mit zwei Kontaktplättchen aus Platina p_1 und p_2 versehen. Diesen gegenüberstehend sind zwei Kontaktschrauben K_1 und K_2 angebracht. Die Arbeitsweise wäre nun folgende: Zunächst stösst K_1 an p_1. Der Strom ist geschlossen, der Eisenkern der Induktionsrolle wird magnetisch und zieht den Anker und damit die Feder heran. Die Feder schwingt kräftig nach vorne und die Folge ist zunächst, dass p_1 von K_1 sich loslöst, die erste Unterbrechung eintritt. Bis hierher sind also die Vorgänge in der Theorie genau gleich denen beim einfachen Platinunterbrecher. Beim Vorschwunge nun stösst die Kontaktplatte p_2 an die Schraube K_2, der Kontakt wird wieder geschlossen, es findet wieder Stromfluss statt, der Eisenkern des Induktors N wird wieder magnetisch, zieht den Anker wieder an, sucht ihn noch mehr zu nähern, da er aber durch die entgegenstehende Kontaktschraube gehindert wird, so wird die Feder sich recht fest an diese schliessen, der Kontakt wird ein andauernder sein und in einen schädlichen Kurzschluss übergehen, eine Unterbrechung wird überhaupt nicht zu stande kommen, es ist daher die Anordnung einer zweiten Kontaktstelle unmöglich, alle Mühe vergebens. Ja, gerade so und noch mehr haben mir im Anfange manche Fachmänner geantwortet und die ganze Erfindung für illusorisch gehalten. Aber der Schluss ist falsch!

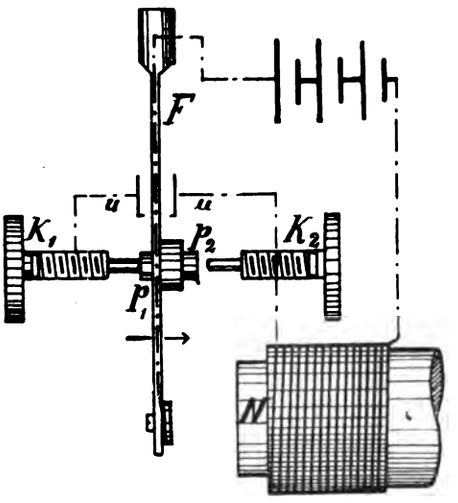

Fig. 3.

Eine Unterbrechung kommt nämlich sofort zu stande, trotz der Entgegenwirkung des Magnetismus. Der Grund ist der folgende:

Wenn die Feder in ihrer vorderen Stellung an die zweite Kontaktschraube stösst, so sucht der Magnetismus sie allerdings in ihrer Stellung festzuhalten, aber der magnetischen Kraft wirkt die Elastizität entgegen und diese sucht die Feder wieder in die Ruhelage zurückzubewegen. Da nun der Magnetismus, wenn er auch an und für sich stärker ist als die Elastizität, nur auf die halbe Feder wirken kann, auf den Teil von p bis zum Anker, die Elastizität aber auf die ganze Feder sich erstreckt, so ist die Wirkung der Elastizität grösser als die des Magnetismus, und die Feder bewegt sich zurück. Es findet daher auch die zweite Unterbrechung statt, und das Problem von der besseren Ausnützung der Schwingungsperiode, das wir im Diagramme aufgestellt haben, ist als gelöst zu betrachten. Zwei wichtige Eigenschaften ergeben sich aus dieser Überlegung für den neuen Unterbrecher: Einmal eine viel häufigere Kontaktgebung, die je nach Bedürfnis die doppelte Frequenz des Platinunterbrechers noch übersteigt, andererseits eine viel längere Kontaktdauer, und damit ein kräftiger Induktionsstoss.

Aber bei kurzer Überlegung können wir noch manche gute Eigenschaft des neuen Unterbrechers wahrnehmen. Dadurch, dass die Leistung der Arbeit, die früher eine einzige Kontaktstelle allein zu tragen hatte, nunmehr auf zwei Platinstücke verteilt ist, ist eine allzuhohe Erhitzung des Platins unmöglich gemacht. Die hohe Erhitzung war einer der schwer-

wiegendsten Nachteile des alten Unterbrechers und machte ihn fast ganz unbrauchbar für die Praxis. Thatsächlich ist die Abnützung und Unregelmässigkeit des Betriebes bei diesem Apparate so gemindert, dass ein wochenlanges, tägliches Arbeiten, ohne irgend eine Regulierung möglich ist und hiermit ist die Frage der Einfachheit gelöst.

Ich will nun zum Schlusse noch in aller Kürze einige praktische Versuche, die mit einem auf Grund des neuen Systemes von E. Leybolds Nachf. in Köln, welcher Fabrik ich das alleinige Recht der Fertigung meines Apparates übertragen habe, gebauten Apparate angestellt wurden, beschreiben.

Das Instrumentarium bestand aus einer Stromquelle von 6 Akkumulatorenzellen, einem kleinen Funkeninduktor von nur 15 cm Funkenlänge, ferner einer ausgezeichneten Röntgenröhre mit regulierbarem Vakuum von Müller in Hamburg, und dem dazu gehörigen Stative.

Wenn jemand sonst versucht hätte, mit einem Induktor von 15 cm eine für den Arzt brauchbare Durchleuchtung zu erhalten, so hätte man seinem Unternehmen jeden Erfolg zum Voraus abgesprochen. Ich erhielt mit meinem Instrumentarium vorzügliche Resultate und habe dasselbe auch Ärzten gezeigt, welche über die hervorragenden Leistungen desselben erstaunt waren.

Der Unterbrecher wurde einmal eingestellt und dann lange ohne irgend welche Regulierung gelassen. Die ganze Arbeit an dem Stromgeber bestand in der Ein- und Ausschaltung des Apparates.

Der Induktor gab mit meinem „Schnellunterbrecher" nahezu 20 cm lange Funken. Die Röntgenröhre gab ein sehr gleichmässiges und helles Licht. Die Durchleuchtungen zeigten ungemein scharfe Bilder, wie man sie ohne den Unterbrecher selbst mit der peinlichsten Regulierung nicht leicht erhalten hätte. Es gelangen auf schärfste Durchleuchtungen der Hände und Füsse, Arme und Beine, des Kiefers und des Halses, kurz aller derjenigen Teile, welche dem Bruche am meisten ausgesetzt sind, und deren Heilung dem Arzte am häufigsten zur Aufgabe gemacht wird. Es ergab sich als Schlussresultat, dass schon ein so kleines Instrumntarium wegen seiner grossen Leistungsfähigkeit und der leichten Handhabung für den Arzt recht gut brauchbar ist, dass die alltäglich vorkommenden Durchleuchtungen mit demselben vorzüglich ausgeführt werden können, kurz, dass das Problem gelöst war, einen billigen und doch gut brauchbaren Apparat für Ärzte zu konstruieren.

Es existiert damit ein Apparat, der die Mittel des Arztes nicht übersteigt und dennoch sehr wohl brauchbar ist. Sein Preis beträgt etwa 500 Mark. Er ermöglicht die meistens vorkommenden Durchleuchtungen, und überhebt den Arzt und den Patienten der Unannehmlichkeit, wegen der geringsten vorkommenden Durchleuchtung immer das Spital angehen zu müssen. Freilich für die seltener vorkommenden, schwierigen Arbeiten, wie eventuell Durchleuchtung der Hüfte eines ausgewachsenen Mannes reicht dieser Apparat meist nicht aus. Doch gelingen diese schwierigen Untersuchungen auch mit dem grossen Apparate nicht immer und schliesslich steht als letztes Mittel noch immer der grosse Apparat zur Verfügung, der sich im Spital in der Regel befindet, und den man früher für jede Kleinigkeit anzugehen gezwungen war. Für die meisten Fälle erfüllt der Apparat aber seinen Zweck. — Wenn durch diese Neukonstruktion eine allgemeinere Einführung der Benutzung von Röntgenstrahlen in der medizinischen Praxis erreicht wird, wenn der Konstrukteur manchem Arzte dadurch einen Dienst geleistet und einen schon lang gehegten Wunsch erfüllt hat, so ist sein sehnlichster Wunsch erfüllt. — —

Bücherbesprechungen.

Silvanus P. Thompson: **Über sichtbares und unsichtbares Licht.** Deutsch von O. Lummer. Halle. W. Knapp. Mk. 9.—.

Wenn auch das vorliegende Buch sich hauptsächlich mit optischen Fragen beschäftigt, so ist doch die sechste und letzte Vorlesung desselben den Röntgenstrahlen gewidmet, die eben als eine sehr kurzwellige, dem Lichte verwandte Ätherbewegung oder also kurz als „unsichtbares Licht" bezeichnet werden. Die Darlegungen des Verfassers auf diesem Gebiete treffen nun allerdings nicht mehr in allen Stücken zu, immerhin lassen dieselben aber doch in vielen Beziehungen eine eigenartige und beachtenswerte Auffassung erkennen, wie es ja auch von dem Vorsitzenden der Londoner Röntgengesellschaft nicht anders erwartet werden konnte.

In seinen übrigen speciell optischen Vorlesungen hat der Autor sich ersichtlich bemüht, möglichst moderne Fragen zu behandeln, wie er z. B. die Photographie in natürlichen Farben, die Hertzschen Schwingungen, die elektromagnetische Theorie des Lichtes u. a. m. in populärer Weise erörtert.

Die deutsche Ausgabe hat durch die grosse Zahl der Anmerkungen des Übersetzers eine wertvolle Bereicherung erfahren. Walter (Hamburg).

Rudolf Mewes: **Licht-, Elektrizitäts- und X-Strahlen.** Berlin 1899. M. Krayn.

Der Verfasser beschwert sich in vorliegendem Buche mehrfach darüber, dass seinen Theorien von seiten tonangebender Physiker zu wenig Berücksichtigung geschenkt werde. Wenn man indessen sieht, wie er hier auf Grund rein oberflächlicher Ähnlichkeiten auf die vollständige Gleichheit der verschiedenartigsten physikalischen Vorgänge schliesst, so kann man sich über jene Thatsache freilich nicht mehr wundern. Weil nämlich die allmähliche Zerstreuung der Elektrizität eines geladenen Körpers in die umgebende Luft hinein nach derselben mathematischen Gleichung verläuft wie die Erkaltung eines erwärmten Körpers oder die Emission des Phosphoreszenzlichtes, so sollen nach Ansicht des Verfassers alle drei Vorgänge einander „wesensgleich" sein. Dass dies indessen nicht der Fall ist, ergiebt sich z. B. schon daraus, dass bei jener Elektrizitätszerstreuung die den Körper umgebende Luft eine wesentliche Rolle spielt, während die Ausstrahlung von Licht und Wärme lediglich durch den Äther vermittelt wird.

Auch des Verfassers Spekulationen über die Röntgenstrahlen verraten einen solchen Mangel an Kritik bei der Benutzung der experimentellen Resultate anderer Beobachter, dass keine Veranlassung vorliegt, sich mit den ersteren näher zu beschäftigen. Walter (Hamburg).

W. Eugen Englisch-Stuttgart: **Archiv für wissenschaftliche Photographie.** Halle a. S. W. Knapp. Preis vierteljährlich Mk. 4.—.

Diese neue, vornehm ausgestattete Zeitschrift, für welche bereits eine grosse Reihe von angesehenen Forschern aus den verschiedensten Gebieten der Wissenschaft ihre Mitarbeit zugesagt haben, füllt zweifellos eine Lücke in der wissenschaftlichen Litteratur Deutschlands aus, da es uns bisher thatsächlich an einem Organe gefehlt hat, in welchem die Methoden und Theorien der Photographie lediglich mit Rücksicht auf die Bedürfnisse der wissenschaftlichen Forschung behandelt werden. Das Archiv scheint daher in erster Linie dazu berufen, zwischen den verschiedenen Gebieten der Wissenschaft eine Art von Tauschverkehr mit photographischen Erfahrungen zu vermitteln, wie denn auch der das erste Heft eröffnende, interessante Aufsatz des Potsdamer Astronomen Prof. Scheiner bereits in diesem Sinne geschrieben ist. Eine derartige Zeitschrift muss aber offenbar der immer mehr zunehmenden Abschliessung der einzelnen wissenschaftlichen Fächer gegeneinander in besonders wirksamer Weise entgegenarbeiten, und schon von diesem Gesichtspunkte ist dieselbe auf das freudigste zu begrüssen.

Walter (Hamburg).

Vereine und Kongresse.

Vereinigung niederrheinisch-westfälischer Chirurgen. Sitzung vom 19. November 1898.

Müller-Aachen demonstrierte das Actinogramm eines **Nierensteines.** Betreffender Patient hatte seit 30 Jahren einen lokalisierten Schmerz in der linken Bauchseite. Das Röntgenbild ergab das Vorhandensein eines runden Schattens links neben der Wirbelsäule in der Höhe der zwölften Rippe. Durch die Operation wurde ein Markstückgrosser Oxalatstein aus der Rindensubstanz extrahiert.

Hahn (Hamburg).

Freie Vereinigung der Chirurgen Berlins. Sitzung am 14. November 1898.

Wolff: Über die unblutige Reposition der **angeborenen Hüftverrenkung** mit Demonstration von Röntgenbildern mittels des Projektionsapparates. Gegenüber der Ansicht einer Reihe von Autoren, die, nachdem durch das Röntgenverfahren eine genaue Kontrolle des Erfolges ermöglicht ist, sich dem Lorenzschen unblutigen Verfahren gegenüber zum mindesten sehr skeptisch verhalten, zeigt Wolff an seinen Fällen, die natürlich gleichfalls durch Röntgogramme kontrolliert sind, dass er in vielen Fällen ein ideales Resultat d. h. eine dauernde Einrenkung der Luxation mit normalen Geherfolgen erzielt hat. Von 88 Kranken war bei 13 der Erfolg ein idealer, bei sieben ein fast idealer. Bei 47 Kranken ist die Behandlung noch nicht abgeschlossen. Neun Kranke sind nach geschehener Reluxation fortgeblieben, zwei Fälle müssen als Misserfolg bezeichnet werden. Hahn (Hamburg).

Gesellschaft der Charitéärzte. Sitzung vom 1. XII. 98.

Jacob stellt eine Patientin mit einem typischen **pied. tabétique** vor. Das Aktinogramm zeigt die teilweise Usurierung des Mittelfussknochen. Atrophie derselben auf der lateralen, Hypertrophie auf der medialen Seite. Die Tabes besteht seit $1^1/_2$ Jahren.

Physiologischer Verein in Kiel. Sitzung vom 6. VI. 98.

v. Starck spricht über **Akromegalie** und **Syringomyelie** und legt Röntgenphotographien von beiden Krankheiten vor. Hahn (Hamburg.)

Sitzung vom 21. X. 98.

Hildebrandt: **Über Amputationsstümpfe.** H. bespricht zunächst die Veränderungen, die regelmässig an den Amputationsstümpfen vor sich gehen, die die Folge von Atrophien sind, weil der Stumpf nach der Operation noch auf Zugfestigkeit von seiten der noch funktionierenden Muskulatur beansprucht wird. Ihr Einfluss erstreckt sich naturgemäss am meisten auf den proximalen Teil des Stumpfes, dort wo noch am meisten funktionierende Muskulatur vorhanden, nach dem Ende zu wird ihre Wirkung immer schwächer, um schliesslich gleich Null zu werden.

Bei den tragfähigen Amputationsstümpfen tritt keine oder nur geringe Atrophie ein, doch werden sich bei ihnen Änderungen in der Architektur des Knochens finden. Jedoch treten diese Veränderungen durchaus nicht immer ein.

Sodann demonstriert H. Röntgenphotographien von Bierschen Stümpfen, Jahre nach ausgeführter Operation, welche beweisen, dass am Stumpfe keine Atrophie eingetreten und erörtert im Anschluss daran die Ursachen der Tragfähigkeit der Stümpfe. Er kommt auf die Ansicht Biers zurück, dass in der Knochennarbe der Grund für die Tragfähigkeit des Stumpfes oder das Fehlen dieser Eigenschaft sei. Liegt die Narbe ausserhalb der Unterstützungsfläche, also vor Druck geschützt, wie bei den osteoplastischen Operationsmethoden, so kann der Amputierte auf seinem Stumpfe gehen.

Die Tragfähigkeit der Epiphysenstümpfe liegt in der grossen Unterstützungsfläche, die sie bieten, hier verteilt sich der Druck auf eine grössere Fläche und kann daher leichter ertragen werden. Wenn Epiphysenstümpfe nicht tragfähig sind, so erklärt sich dies einmal aus individuellen Verschiedenheiten, andrerseits dadurch, dass ein unregelmässiger Callus, der wenig geeignet erscheint das Körpergewicht zu tragen, gebildet ist.

Der Knochen vermag deswegen an Stellen, die vor der Operation keinen Druck ertrugen, nach derselben ihn zu ertragen, weil einmal der Druck ein intermittierender ist, dann aber auch, weil sich der Blutgehalt der Organe nach dem Bedürfnis regelt, nachdem dem gesteigerten Drucke unterliegenden Periost also auch eine gesteigerte Blutzufuhr stattfindet. Hahn (Hamburg).

Biolog. Abt. des ärztl. Vereins Hamburg. Sitzung vom 6. XII. 98.

Wiesinger demonstriert das Aktinogramm eines Kindes mit **„Rachitis congenita“**. Die Knochen der Extremitäten sind auffallend kurz gegenüber dem Körper. Die Entwickelungsstörungen liegen in diesem Fall an den Knorpeln. wie durch mikroskopische Untersuchungen nachgewiesen, nicht an den Knochen.

Ärztl. Verein Hamburg. Sitzung vom 21. I. 99.

Waitz demonstriert ein Kind, bei dem er vor einem Jahr die unblutige Einrenkung einer **kongenitalen Hüftluxation** nach Lorenz ausgeführt hat mit Röntgenbildern vor und nach der Operation.

Fränkel demonstriert eine Reihe von Wirbelsäulendurchschnitten mit Carcinommetastasen. Röntgenbilder bringen die dabei aufgetretenen Strukturveränderungen prachtvoll zur Anschauung.

Hahn (Hamburg).

Sitzung vom 7. März 1899. Diskussion über den Vortrag des Herrn Unna: **Über Lupustherapie.**

Albers-Schönberg: Demonstration von 3 mit Röntgenstrahlen behandelten und geheilten Lupuskranken.

1. Der Knabe P., 12 Jahr alt, litt seit Jahren an Lupus der Nase. Im März 1898 wurde er in der Kinderpoliklinik operativ behandelt. Ungefähr im Juni oder Juli vorigen Jahres stellte sich ein Recidiv ein. Am 8. Dez. v. J. kam der Patient in die Behandlung des Vortragenden. Auf dem Nasenrücken fanden sich Knötchen, welche sich herab auf die Nasenflügel erstreckten, rechts seitlich ein kleiner

erbsengrosser Knoten. 19malige Bestrahlung.[1]) Mit der Unnaschen diaskopischen Methode (Glasdruck) keine lupusverdächtigen Stellen nachzuweisen.

2. Knabe R., 14 Jahr, Lupus der l. Handrücken, wurde am 29. XI. bereits in Ä.-V. vorgestellt. Er befand sich damals im Stadium der Reaktion. Er ist in der oben beschriebenen Weise im ganzen ca. 22mal bestrahlt, wobei es mehrfach zu Reaktionen, vereinzelt auch zu geringen Exkoriationen kam. Die Zwischenbehandlung bestand abwechselnd in Puder- und Salbenverbänden. Z. Zt. kein Lupus nachweisbar.

3. Fräulein B. (publ. Fortschr. a. d. Gebiete der Röntgenstrahlen B. II. Heft 1). Lupus der Nase. Perforation des Septum, am stehengebliebenen Stück des Septum ein Ulcus, die ganze Nase ist infiltriert, an den beiden Nasenflügeln Geschwüre. An der rechten Seite Knötchen. Auf der infiltrierten Oberlippe ein Ulcus. Alte Narben auf beiden Wangen. Seit 12 Jahren stets in ärztlicher Behandlung. Im Krankenhaus Tuberkulinkur. Patientin wurde im ganzen 46mal innerhalb ca. 3 Monaten bestrahlt. Reaktion nach 7 Sitzungen. Erst am Schluss der Behandlung eine schnell heilende Exkoriation. Patientin heilte vollkommen ab und konnte einer plastischen Operation unterzogen werden. Sie wurde im Mai 1898 geheilt entlassen, seitdem hat sich kein Lupus wieder gezeigt.

Kümmell: Demonstration einer grösseren Zahl **mit Röntgenstrahlen behandelter Lupusfälle.** Die Behandlungsmethode hat sich in dem länger als zwei Jahre betragenden Zeitraume sehr bewährt und ist als die mildeste und am meisten Erfolg versprechende warm zu empfehlen. K. verhehlt sich nicht, dass die Heilung des schweren, ausgedehnten Tiefenlupus an Nase, Augenlidern und am Halse für jede Methode noch ein pium desiderium sei und verwahrt sich vor einer allzu sanguinischen Auffassung. Gleichwohl hat er unter Bestrahlung, deren Intensität zu regeln man mit der fortschreitenden Ausbildung dieser Methode gelernt hat, oftmals gerade in solchen Fällen eine relativ vorzügliche Heilung eintreten sehen, die allen übrigen Antilupusmitteln unzugängig blieben. Auch die Dauererfolge, soweit man jetzt schon von solchen sprechen darf, sind durchaus befriedigend. Sympathisch steht K. dem Gedanken gegenüber, die von Unna inaugurierte „Spichmethode" — punktuelle Tiefenätzung durch Einbohren feiner in Ätzmittel, namentlich Liquor stibii chlorati, getauchter Hölzchen in die diaskopisch leicht erkennbaren, subkutanen, restierenden Lupusherde — mit der Bestrahlungsbehandlung zu kombinieren. Für die hartnäckig zurückbleibenden Reste in der Tiefe dürfte Unnas Vorgehen bequemer und einfacher sein, als die Benutzung der Finsenschen circumscripten Lichtkegel.

1. Lupus der Nase, auf beide Wangen übergreifend, seit 1 Jahre in Behandlung, geheilt bis auf vereinzelte restierende Knötchen an den Rändern. Übrigens völlig glatte Narbe.

2. Lupus der Nase mit Defekt der Nasenspitze und Nasenscheidenwand, in Abheilung begriffen, zeigt noch leichte Dermatitis.

3. Ausgedehnter Geschwürslupus des ganzen Gesichts, glatte Heilung mit weicher, weisser Narbe, wird zeitweise ambulant behandelt wegen einzelner neu auftretender Knötchen an der Oberlippe. Seit 2 Jahren beobachtet.

4. Schwerer Lupus beider Arme, seit vielen Jahren mehrfach chirurgisch erfolglos behandelt, auch Tuberkulin ohne Effekt. Abheilung nach längerer Behandlung vom Centrum aus gegen die Peripherie zu. Keine Geschwüre mehr.

Fall 5. Tiefer Geschwürslupus der ganzen rechten Wange mit Zerstörung des Ohres. Abheilung bis auf vereinzelte Knötchen in einem 5 Pf.-Stück grossen Bezirk der Wange. Sekundäre Ohrenplastik.

Die Bestrahlung wird täglich 1—2mal $^1/_4$ Stunde ausgeübt. Eine grössere Zahl von Patienten steht in ambulanter Behandlung und ist bei dieser Methode in ihren Berufsgeschäften nicht gestört.

Werner (Hamburg).

Berliner med. Gesellschaft. Sitzung vom 1. II. 99.

Plonski demonstriert einen Mann, der nach Röntgendurchleuchtung eine **Teleangiektasie** bekommen hat.

Joachimsthal demonstrierte Befunde der Röntgendurchleuchtung bei **cretinenhaften Kindern.**

Ärztlicher Verein in Nürnberg. Sitzung vom 16. VI. 98.

Göschels demonstriert zwei Fälle von operativer **Fusswurzeltuberkulose** mit vorzüglichem funktionellem Resultat. Die anatomischen Verhältnisse werden durch Röntgenbilder klargestellt.

Ebendort demonstriert Hahn eine Reihe Röntgenbilder von einer doppelten **Spontanfraktur** eines Oberarms einer Luetischen, eine Periostitis syphilitica metatarsi II, sowie einige Aufnahmen von ausgedehnten Fusswurzelresektionen wegen Tuberkulose.

No. 7. Morian beschreibt einen Fall von **Myositis ossificans progressiva** und giebt dabei ein Röntgenbild der gleichzeitig vorhandenen Mikrodactylie.

---

[1]) Levys Röhre „Konstanz", 15—20 cm Funkenlänge, ca. 10 cm Röhrenabstand, 30 Volt, 2—3 Ampère, 15—20 Min. täglich. Nach 13maliger Bestrahlung reaktive Rötung, subjektiv Brennen. Nach 22 Tagen Reaktion zurückgegangen. Wiederbeginn der Behandlung, 6malige Bestrahlung, alsdann ausgesetzt.

Journallitteratur.

Wiedemann's Annalen. Bd. 66, p. 49. 1898.

Starke: **Über die Reflexion der Kathodenstrahlen.** Dass von einem Kathodenstrahlenbündel stets auch ein Teil in unveränderter Form reflektiert wird, wurde schon im Jahre 1881 von Goldstein (Wied. Ann. 15. p. 246. 1882) durch Phosphoreszenzerscheinungen in entsprechend gebogenen Röhren nachgewiesen und derselbe konnte auch bereits feststellen, dass diese Reflexion eine diffuse ist, d. h. also nach allen Richtungen hin geschieht. Verf zeigt nun weiter, dass diese reflektierten Strahlen ebenso wie die direkten, eine negative Ladung mit sich führen, wodurch also bewiesen ist, dass es sich bei jenen Erscheinungen nicht etwa um eine Wirkung der gleichfalls gegenwärtigen Röntgenstrahlen handelt. Dabei war die reflektierende Wand genau so wie die Antikathode einer Röntgenröhre in der Mitte eines kugelförmigen Raumes angebracht, während die reflektierten Kathodenstrahlen ebenso wie früher die direkten von Perrin (s. Bd. I, S. 189) mittelst eines sog. Faradayschen Doppelcylinders aufgefangen wurden, dessen innerer Teil durch einen isolierten Draht mit einem elektrischen Messapparate in Verbindung stand. Da ferner die Antikathode bei Starke sich auswechseln liess, so konnte derselbe auch noch das Reflexionsvermögen verschiedener Metalle miteinander vergleichen und z. B. feststellen, dass das Kupfer die Kathodenstrahlen erheblich stärker als das Aluminium, das Platin hingegen dieselben nur wenig mehr als das Kupfer reflektiert. Walter (Hamburg).

Physical Review. Bd. 7, p. 217. 1898.

Merrit: **Die magnetische Ablenkbarkeit reflektierter Kathodenstrahlen.** Verf. macht — ebenso wie dies bereits vom Referenten in Wied. Ann. Bd. 66. p. 81. 1898 geschehen ist — darauf aufmerksam, dass die Phosphorescenz des Glases unserer Röntgenröhren nicht etwa von den X-Strahlen sondern von den sich zugleich mit ihnen in der Röhre ausbreitenden reflektierten Kathodenstrahlen herrührt (s. auch voriges Referat). Einen neuen experimentellen Beweis für diese Behauptung liefert derselbe dadurch, dass er die magnetische Ablenkbarkeit der in Rede stehenden Erscheinung nachweist. Zu diesem Zwecke bringt er an seiner Röhre der Antikathode gegenüber im rechten Winkel zu dem ursprünglichen Kathodenstrahlenbündel ein langes cylindrisches Ansatzrohr an, in welchem er vermittelst eines durchlochten Metallschirmes ein schmales kegelförmiges Bündel der von der Antikathode strahlenförmig nach allen Seiten hin ausgehenden Erscheinung auffängt, die an den von ihr getroffenen Stellen der Glaswand dieses Rohres natürlich einen Phosphorescenzfleck von derselben Stärke hervorruft, wie wir sie auch an der einen Hälfte der Glaswandungen unserer gewöhnlichen Röntgenröhren beobachten. Durch Annäherung eines Magneten an dieses Ansatzrohr konnte Verf. dann ohne weiteres den Nachweis liefern, dass jener Phosphorescenzfleck magnetisch ablenkbar ist, so dass der letztere also nicht durch Röntgenstrahlen sondern durch die gleichfalls von der Antikathode ausgehenden reflektierten Kathodenstrahlen veranlasst sein muss. Schliesslich hat Verf. seine Röhre auch noch dazu benutzt, um die Ablenkbarkeit dieser letzteren Strahlen mit derjenigen der entsprechenden Verlängerung des ursprünglichen Bündels unter genau denselben Umständen auch quantitativ zu vergleichen. Dabei ergab sich dann, dass sich beide in dieser Beziehung vollständig gleich verhielten. Walter (Hamburg).

Wiedemann's Annalen. 66. p. 954. 1898.

Riecke: **Über den Reaktionsdruck der Kathodenstrahlen.** Da bisher für die quantitative Bestimmung der bei den Kathodenstrahlen in Betracht kommenden Grössen nur die magnetische und elektrostatische Ablenkbarkeit derselben benutzt worden ist, so verdienen die Versuche des Verf., in denen der mechanische Reaktionsdruck, welchen die abgeschleuderten Kathodenstrahlenteilchen auf die Kathode selbst ausüben, gemessen wurde, ein besonderes Interesse. Als Kathode wurde zu diesem Zwecke ein bewegliches Flügelrad genommen, aus dessen Trägheitsmoment und Flächenausdehnung zusammen mit der Messung der Umdrehungsgeschwindigkeit des Rades zu verschiedenen Zeiten sich ein Schluss auf die Grösse jenes Druckes ziehen lässt. Verf. findet dafür etwa 0,04 Dynen — bezogen auf die Flächeneinheit der Kathode. Am Schlusse seiner Abhandlung gerät Verf. allerdings mit diesem Werte zu dem seltsamen Resultate, dass die gesamte von der Kathode ausgehende negative Ladung etwa 30mal so gross ist wie die der Röhre überhaupt zugeführte Elektrizitätsmenge, so dass mithin seine Resultate wohl nur unter Vorbehalt zu benutzen sind. Walter (Hamburg).

Nature 59. p. 270 u. 368. 1899.

Morton: **Die Dichtigkeit des Stoffes, welcher die Kathodenstrahlen zusammensetzt.** In der ersten Mitteilung leitet Verf. aus verhältnismässig einfachen Betrachtungen einen Grenzwert für die Dichte der Kathodenstrahlenmaterie ab und findet, dass dieselbe kleiner als 10^{-15} sein muss. Um einen Massstab für diese Grösse zu geben, erwähnt derselbe, dass die Dichte der Luft in unseren gewöhnlichen Röntgenröhren etwa 10^{-7} ist, so dass also die Kathodenstrahlenmaterie demnach mindestens noch 100 Millionen mal dünner wäre als der Luftinhalt der sie erzeugenden Röhre. In der zweiten Mitteilung beruft Verf. sich auf die oben besprochene Arbeit von Riecke und berechnet aus dem von diesem gefundenen Werte des Reaktionsdruckes p der Kathodenstrahlen in Verbindung mit der Geschwindigkeit

v der letzteren die gesuchte Dichtigkeit m einfach nach der Gleichung $m v^2 = p$ und findet $m = 4 . 10^{-20}$, ein Wert, der ja thatsächlich noch weit kleiner ist als der früher vom Verf. gefundene Grenzwert (vgl. indessen das vor. Referat). Walter (Hamburg).

Comptes rendus. 128. p. 237. 1899.

Villard: **Über die chemische Wirkung der X-Strahlen.** Im Anschluss an die früher festgestellte Thatsache, dass die Veränderungen, welche die Röntgenstrahlen an den Bariumplatincyanürschirmen bewirken, durch Lichtstrahlen wieder rückgängig gemacht werden können (s. S. 48 dieses Bandes), machte Verf. die höchst bemerkenswerte Entdeckung, dass dieselbe Eigenschaft auch unseren gewöhnlichen photographischen Trockenplatten zukommt — und zwar in einem noch weit ausgesprochenerem Masse. Setzt man nämlich eine solche Platte, nachdem auf ihr in gewöhnlicher Weise eine Diagraphie hergestellt worden ist, vor der Entwickelung längere Zeit einer mittelstarken Lichtquelle aus, so kann man dieselbe nunmehr ruhig am Lichte entwickeln und erhält sofort ein positives Bild! Aus dieser interessanten Thatsache ergiebt sich, dass die obige Auffassung, wonach die Wirkung der Röntgenstrahlen durch diejenige des Lichtes wieder rückgängig gemacht werden soll — für die photographische Platte wenigstens — nicht mehr zutrifft, sondern dass wir hier vielmehr sagen müssen, dass das Bromsilber an denjenigen Stellen, wo es von einer besonders starken Röntgenstrahlung getroffen wurde, durch eine darauf folgende weitere Behandlung mit Lichtstrahlen besonders leicht „solarisiert", d. h. in eine, dem Entwickler gegenüber unempfindliche Modifikation übergeführt wird. Die ganze Erscheinung ist daher für die chemische Theorie des photographischen Prozesses von höchstem Interesse. Ein praktischer Nutzen für die diagraphische Bilderzeugung dürfte indessen schwerlich daraus zu ziehen sein, da man z. B. bei Abkürzung der diagraphischen Expositionszeit — nach den Versuchen des Referenten wenigstens — auf diesem Wege überhaupt kein brauchbares Bild mehr erhält. Verf. benutzt als Lichtquelle für die nachträgliche Belichtung der diagraphisch behandelten Platte einen Auerbrenner und stellt die Platte in 40 cm Abstand davon 50 Sekunden lang auf. Das dann nach der Entwicklung erhaltene positive Bild soll vollständig schleierfrei sein und ebenso gute Halbtöne aufweisen wie eine gewöhnliche negative Diagraphie. Nach den Versuchen des Referenten ist dies allerdings nicht ganz der Fall, immerhin kamen aber z. B. die Struktur der Handknochen auch auf jenem Wege noch ganz gut zum Vorschein.

Walter (Hamburg).

Il Nuovo Cimento (4). 8. p. 299. 1898.

Pettinelli: **Wirkung der X-Strahlen auf die Verdampfung und Abkühlung in der Luft.** Verf. liess die Strahlen einer Röntgenröhre auf die mit einem feuchten Tuch umgebene Kugel eines Thermometers fallen, das natürlich gegen die thermischen und elektrischen Einflüsse der Röhre genügend geschützt war. Es zeigte sich dann, dass dasselbe stets einige Hundertstel eines Grades niedriger zeigte als ohne Bestrahlung, woraus also folgt, dass die Verdunstung des Wassers unter dem Einfluss der X-Strahlen ein wenig schneller vor sich geht als ohne dieselben. Ferner konnte P. noch nachweisen, dass auch die Abkühlung eines vorher erwärmten Thermometers, wenn die die Kugel desselben umgebende Luft von Röntgenstrahlen durchsetzt wird, um nicht ganz 2% schneller vor sich geht als ohne Bestrahlung. Aus beiden Versuchen muss man also schliessen, dass die X-Strahlen die Leitungsfähigkeit der Luft um ein weniges vermehren. Walter (Hamburg).

Deutsche Zeitschrift für Chirurgie. XV.

Reinhardt: **Über Unterschenkelbrüche.** R. veröffentlicht eine Reihe von Röntgenaufnahmen von Unterschenkelbrüchen, die in der Charité auf Königs Abteilung zur Beobachtung kamen.

Er stellt folgende Typen auf:

a) Infraktionen und Fissuren. Die Möglichkeit, diese bis dahin für sehr selten gehaltene Verletzungen durch das Röntgenbild zu erkennen, leuchtet ohne weiteres ein. Eine beigegebene Skizze zeigt, dass die Bruchlinien nicht durch den ganzen Querschnitt des Knochens gehen. Der Verlauf der Bruchlinien entspricht genau den Bildern, die Bruns von den Biegungsbrüchen giebt. Da zur Entstehung einer Infraktion ein gewisser Grad von Elastizität notwendig ist, so sind naturgemäss dieselben bei Kindern häufiger als bei Erwachsenen.

Fissuren der Knochen kommen als Begleiterscheinungen von Knochenbrüchen häufiger vor. Sie sind die Folge von starken, direkten Gewalteinwirkungen durch Stösse und Schläge gegen den Knochen oder solche des Knochens gegen feste Körper. Isolierte Fissuren ohne weitere Knochenbrüche sind selten. Ein Röntgenbild demonstriert einen derartigen Fall. Die Knochenverletzung bestand in einem System von Sprüngen und Spalten, die Bogenlinien beschrieben, die alle ihre Konkavität nach der Aussen-, ihre Konvexität nach der Innenfläche des Schienbeines richten. Von der Höhe der Konvexität des grössten Bogens geht ein Sprung durch den Rest des Knochens hindurch, so dass thatsächlich der ganze Querschnitt gebrochen ist, so dass man das Bild als Fraktur ohne Dislokation oder auch als unvollkommenen Splitterbruch deuten könnte.

b) Querbrüche. Querbrüche an den Diaphysen der langen Röhrenknochen sind selten. Drei Bilder demonstrieren die Möglichkeiten. Die Bruchlinie kann glatt und ungezahnt sein, Tibia und Fibula

können in derselben oder verschiedener Höhe gebrochen sein. Es kann eine Dislokation stattgefunden haben oder auch nicht. Von den drei Querbrüchen gehörten zwei solchen Personen an, die denselben Knochen kurz hintereinander zweimal gebrochen haben, sodass bei ihnen entweder die Callusbildung keine normale war, oder überhaupt eine hochgradige Brüchigkeit der Knochen vorlag, so dass bei einer derartigen Disposition gerade Querbrüche leichter entstehen als Schrägbrüche.

c) Schrägbrüche. Der Schrägbruch der Tibia und Fibula ist der typische Bruch des Unterschenkels im unteren oder auch noch im mittleren Drittel. Entweder bricht die Tibia allein, oder die Fibula mit, oder schliesslich die Fibula allein. Die ersteren Fälle, ein Drittel von 13, in denen die Fibula unversehrt ist, weisen übereinstimmend gerade in einer glatten Bruchlinie verlaufende Schrägfrakturen auf, während bei den Splitterbrüchen, bei denen die Gewalt eine stärkere war, auch die Fibula mit gebrochen ist. Der Verlauf der Bruchlinie ist von aussen oben und hinten nach innen unten und vorn mit Überragen des oberen Endes über das untere. Das obere Ende läuft spitz zu. Die Art der Gewalteinwirkung kann sein eine direkte oder eine indirekte.

In dem Falle, in dem die Fibula allein durchgebrochen war, war die Gewalt eine ganz direkte. In allen übrigen Fällen von Schrägbrüchen waren beide Knochen durchbrochen.

Beide Knochen sind als ein Ganzes aufzufassen, dann ist infolge der starken und plötzlichen Gewalteinwirkung die Bruchlinie des einen Knochen einfach die Fortsetzung von der des anderen.

Sind Tibia und Fibula als einzelne Knochen jeder für sich gebrochen, so können beide in gleicher Höhe gebrochen sein, die Gewalt hat auf beide nacheinander in gleicher Richtung eingewirkt, die Bruchlinien laufen einander parallel. Sind Tibia und Fibula in gleicher Höhe gebrochen, hat aber die Gewalt nicht in gleicher Richtung auf beide Knochen eingewirkt, so treffen sich die Bruchlinien im spitzen Winkel.

Sind die beiden Knochen nicht in gleicher Höhe gebrochen, so verläuft der Fibulabruch entweder höher oder tiefer als der Tibiabruch.

Abweichend von den Angaben der Lehrbücher konnte R. konstatieren, dass die Schrägbrüche ebensogut durch direkte als durch indirekte Gewalteinwirkung entstehen können. Bestimmte Formen für bestimmte Entstehungsarten können bei den Schrägbrüchen des Unterschenkels nicht aufgestellt werden. Die Verschiebungen der Bruchenden sind oft beträchtlich, doch bleiben in der Regel die Bruchenden der beiden Knochen auch bei Verschiebungen zueinander parallel. Die erhebliche Verschiebung erfordert zu ihrer gewaltsamen Begleichung der Narkose.

d) Supramalleolarbrüche. Während es sich beim Malleolarbruch nur um ein Abreissen oder Abknicken eines Malleolus handelt, sind die supramalleolaren Frakturen nach Meinung der Autoren schwere Brüche der Tibia, oft gemeinsam mit der Fibula, die einige Centimeter oberhalb des Gelenks stattgehabt haben und deren Fissuren bis ins Gelenk hinein penetrieren. Zum Unterschied von den tiefen Unterschenkelbrüchen, zu denen es offenbar allmähliche Übergänge giebt, sitzen die supramalleolaren Brüche hauptsächlich in der Diaphyse.

Die Entstehungsart der Supramalleolarfrakturen ist eine auffallend übereinstimmende. Sie sind alle indirekt entstanden. Sie sind im Grunde Biegungsbrüche. Der Fuss wird fehlerhaft in Abduktion oder Adduktion auf den Boden gesetzt, die Schwere des Körpers drückt auf den fixierten und schräg gestellten Unterschenkel und knickt ihn dicht oberhalb des Knöchels ab. Doch sind die Biegungsbrüche nicht typisch, es fehlen die dieser Bruchform eigentümlichen Fissuren, es fehlt das Abspringen eines keilförmigen Stückes an der Konkavität und der bogenförmige Verlauf der Bruchlinie; es sind also die Supramalleolarbrüche Schrägbrüche ohne die für Biegungsbrüche charakteristischen Symptome. Die Bruchlinie verläuft zwar schräg, doch wechselt die Ebene. Die Bruchlinien der Tibia und der stets mitgebrochenen Fibula stellen sich in verschiedener Weise zueinander, zumeist sind beide Knochen auf gleicher Höhe und in paralleler Richtung gebrochen. Querbruch der Tibia mit Sprung ins Gelenk und Bruch mit Abreissen eines Stückes von der lateralen Seite der Tibia konnte nicht beobachtet werden. Das Talocruralgelenk war in der Hälfte der Fälle mit ergriffen. Subluxationen des Fusses im Talocruralgelenk waren dreimal vorhanden.

e) Malleolarbrüche. Dieselben waren einmal durch direkte, sonst stets durch indirekte Gewalt entstanden.

Einmal war nur ein Knöchel gebrochen (sogenannte Inversionsfraktur), in einem andern Fall waren bei einer Luxation des Fusses nach hinten die Malleolenspitzen eingerissen und lag die Bruchlinie an beiden Knöcheln gleich hoch. In den übrigen Fällen lag der typische Knöchelbruch vor: Abriss der Mall. int. in der Höhe der Gelenklinie und Abknickung der Fibula 3—4 cm oberhalb des Knöchels.

Einmal lag die seltene Adduktions- oder Supinationsfraktur vor, der innere Mall. war abgebrochen und nach oben gedrängt, der äussere zeigte etwa in der Höhe der Gelenklinien eine Infraktion.

Die Dislokation des Fusses beim Knöchelbruch ist eine verschiedene.

Hahn (Hamburg).

Münchener med. Wochenschrift. 1898. No. 50.

No. 57. Alsberg: **Über einen mit Hilfe des Röntgenbildes diagnostizierten Fall von Nierensteinen mit Operationsbefund.**

Seit zehn Jahren bestanden bei einem 34jährigen Schiffszimmermann Schmerzen in der rechten Seite unterhalb des Rippenbogens. Eigentliche Kolikanfälle oder irgend welche Urinbeschwerden hat Patient nicht gehabt. Der untere Teil der rechten Niere ist ohne irgend welche Besonderheit zu fühlen, Urin sauer, ohne Eiweiss und Zucker, mikroskopische Untersuchung negativ.

Die Röntgenaufnahme ergab rechts von der Wirbelsäule, 4 cm von ihr entfernt, einen scharf umgrenzten, gleichmässigen Schatten von der Pfeifenkopf ähnlichen Gestalt eines Nierenbeckensteines, nach unten aussen davon befand sich ein zweiter kleinerer Schatten. Die Operation förderte ausser dem grösseren Stein noch ein Konglomerat von sieben kleineren Steinen aus dem Nierenbecken. Der grössere Stein deckte sich in seinen Umrissen genau mit dem Schatten des Röntgenbildes. Es handelte sich, wie die chemische Untersuchung ergab, um Oxalatsteine. Hahn (Hamburg).

Centralblatt für innere Medizin. No. 1. 1899.

Rosenfeld: **Klinische Diagnostik der Grösse, Form und Lage des Magens.** In der Einleitung betont R. die Wichtigkeit, Form, Lage und Grösse des Magens zu kennen. Es sei nicht richtig, weiterhin dem Usus zu folgen, die Grösse des Magens nach dem Nabel zu definieren, da die Lage des Nabels am Bauch durchaus inkonstant sei. R. schlägt deshalb folgende drei Knochenlinien zur Definition vor:

1. Die Bikostallinie (die Verbindungslinie der Spitzen der beiden zehnten Rippen),
2. die Bikristallinie (die Verbindungslinie der höchsten Punkte der Cristae ossis ilei beiderseits),
3. die Bispinallinie (die Verbindungslinie der Spinae ant. sup. beider Ossa ilei).

Zunächst stellt R. nach seinen Leichenuntersuchungen fest, dass der Magen senkrecht steht, in seinem Fundusteil leicht nach links und unten gerichtet, im Pylorusteil, dem Fundus minor, nahezu horizontal; der Magen hat also eine senkrechte C oder Hakenform. Demgemäss giebt es eine Dilatation in der Längsrichtung, sowie eine in der horizontalen. Dann natürlich aber auch alle mögliche Übergänge und Zwischenformen. Die Gastroptose fasst R. als Dilatation in der Längsrichtung auf. Die Methoden der klinischen Untersuchung über Grösse, Form und Lage des Magens, die Aufblasung mit Kohlensäure und Luft, die Methoden der Perkussion und Palpation incl. der Palpation eingeführter Sonden, ja sogar die Gastrodiaphanie ergeben alle wechselnde und unsichere Resultate. Hatte man doch früher beim Aufblasen mit Kohlensäure den hervortretenden Pyloruswulst schlankweg immer für den „Magen" gehalten. Deswegen geht R., das Röntgenverfahren benutzend, jetzt so vor: Als Sonde wird ein weicher am unteren Ende geschlossener Gummischlauch benutzt, in den man grobes Schrot bis zu 30 cm Länge gefüllt hat. An den Schlauch wird oben ein Gummigebläse armiert. An der untersten Spitze bis zur Länge von 10 cm ist die Sonde von vielen feinen, die Wandung schräg durchsetzenden Löchern durchbohrt. Die Sonde wird nun tief in den Magen eingeführt und kommt der Schrotteil auf den tiefsten Punkt zu liegen. Nun sucht man sie mit dem Baryumschirm auf, bildet sich aus einem Zinnstab die Form der Sonde nach, bringt die Sondenfigur und die Zinnnachbildung zur Deckung und fixiert die Linie mit dem Dermatographen auf der Haut. Nun wird allmählich Luft in den Magen getrieben. Es erscheint eine grosse Luftblase, die von der Milz taillenartig eingeschnürt, allmählich bis zur Kurve der Schrotsonde vordringt. Bei weiterem Auftreiben gelingt es, die Pylorusregion wie einen lufterfüllten Schlauch vor der Wirbelsäule sichtbar zu bekommen. Bei wenig gefülltem oder leerem Magen gelingt die Sichtbarmachung am besten. Die Aufblasung soll zur Feststellung der Grösse des Magens nicht weitergehen als bis zu der in ihrer Lage unverrückt bleibenden Sonde, ferner ist jede Verzerrung des Magens zu vermeiden. Photographisch lässt sich die Luftblase schwer fixieren. Hahn (Hamburg).

The medical news. 19. Februar 1898.

Beck: **Colles' fracture and the Roentgen rays.** Verf. betont, welche Umwandlungen durch die skiagraphischen Studien die Lehre von den Frakturen erfahren hat und wie die vor der Röntgenschen Entdeckung geschriebenen Lehrbücher und Abhandlungen nur noch bedingte Gültigkeit haben und allzu rasch veraltet sind. Die gewöhnlichste aller Frakturen, fr. radii loco classico, weist unter Beleuchtung mit X-Strahlen mehrere Typen auf, deren genaue lokalanatomischen Verhältnisse ohne Skiagramm nicht erkennbar waren. Von März 1896 bis Oktober 1897 studierte Verf. 44 Brüche des unteren Radiusendes. In 19 Fällen bestand daneben eine distinkte transversale Fissur über dem capitulum ulnae, die symptomlos verlaufend, erst durch die Aufnahme erkannt wurde. In sieben Fällen handelte es sich um eine Fraktur des processus styloideus der ulna. Sechsmal fand sich ausser dem typischen Querbruch ein senkrechter Radiusbruch bis ins Radiocarpalgelenk. In 14 Fällen bestand trotz grosser Ausdehnung der Brüche keine Dislokation. Für die Behandlung aller Frakturen gelten die Grundsätze: 1. die dislozierten Bruchenden in die physiologische Lage zurückzubringen und 2. sie darin zu halten. Für beide Manipulationen dienen die Röntgenuntersuchungen als Kontrolle. Zeigt sich im Bilde keine Dislokation der Fragmentenden, so ist die Reduktion natürlich unnötig. Hier sind die Resultate stets gut, ganz gleich, ob und wie die Fraktur behandelt wird. Bisweilen wird gar die Behandlung des Kurpfuschers ein besseres

Resultat erzielen als die durch einen allzu vorsichtigen Arzt, der durch zu langes Immobilisieren das Zustandekommen versteifender Adhäsionen begünstigt. Die Behandlungsmethode für die Reduktion der dislozierten Bruchenden in die physiologische Lage stützt sich im wesentlichen auf die Verwendung von Drahtschlingen, mehreren dünnen Holzschienen, Fixierung durch Klebpflasterstreifen und Bandagen. Die Kontrolle, ob die auf diese Weise reponierten Knochenfragmente in richtiger Lage sich vorfinden, mit Röntgenaufnahmen auszuführen, kann nicht genügend empfohlen werden. Besonders in forensisch wichtigen oder Unfallsfällen wird diese Methode ungemein wertvoll. Bleibt in einem oder dem anderen Falle ein dauernder Schaden in der Beweglichkeit der Extremität, so exculpiert den Arzt nichts mehr, als ein Röntgenbild, das ad oculos demonstriert, dass die Bruchenden ordnungsgemäss aneinanderliegen.

Werner (Hamburg).

Drasches Bibliothek der medizinischen Wissenschaften.

Scheier: **Röntgenuntersuchung in der Rhino-Laryngologie.** S.-A.

Wiener medizinische Presse. 1898. No. X.

Scheier: **Über die Sondierung der Stirnhöhle.** — Nach einem Vortrage in der Berliner Laryngolog. Gesellschaft.

Allgemeine medizinische Centralzeitung. 1898. No. 37.

Scheier: **Zur Anwendung der Röntgenstrahlen für die Physiologie des Gesanges.** — Nach einer Mitteilung in der Berliner Laryngolog. Gesellschaft.

Der um die Anwendung der Röntgenstrahlen auf rhino-laryngologischem Gebiete verdiente Autor, dessen Arbeiten den Lesern dieser Zeitschrift durch Originalbeiträge und Referate schon zum Teil bekannt sind, giebt in vorstehenden Arbeiten einen Gesamtüberblick über die diagnostische Verwertbarkeit der in Rede stehenden Methode. Der genauen Erkennung der Larynxgestalt stehen mangels Momentaufnahmen noch technische Schwierigkeiten entgegen. Dagegen lassen sich die Nebenhöhlen der Nase gut erkennen, die Bewegungen des Gaumensegels erscheinen deutlich. Der Nachweis von Fremdkörpern in der Nasenhöhle, in den Gaumenmandeln, im Larynx, in Stirn- und Highmorshöhle gelingt unschwer. Die Frage, ob normaler Weise eine Sondierung der Stirnhöhle möglich ist, ist gelöst (unter 40 Fällen fünfmal). Die Eröffnung der Stirnhöhle von der Nase aus nach Schäffer lässt sich durch diese Methode leicht kontrollieren, wodurch „das ihr anhaftende Unheimliche" beseitigt wird. Sehr beachtenswert sind die kritischen Bemerkungen des Verfassers und die Ratschläge zu einer gewissen Vorsicht in der Deutung der Bilder. Dass in der Anwendung der X-Strahlen auf die Physiologie der Sprache und des Gesanges neue Bahnen dem Studium erschlossen sind, geht aus der einen Thatsache schon genügend hervor, dass die Gestalt des Ansatzrohres früher nicht in solcher Vollkommenheit und Schärfe erkennbar war. Ebenso ist die Lehre von der Physiologie der Atembewegungen und des Schlingaktes wesentlich gefördert.

Werner (Hamburg).

Centralbl. f. d. Krankheiten der Harn- und Sexualorgane. IX. Bd. Heft 11 u. 12. November-Dezember 1898.

Manasse: **Echinokokken in den Harnwegen.** M. vermehrt die Kasuistik dieser seltenen Affection um einen an einem 62jährigen Schäfer beobachteten und operativ geheilten Fall. Der Kranke entleerte mit dem Urin Hydatidencysten, die aus einer Echinococcusblase der rechten Niere stammten. Die Lokalisation des Tumors gelang durch Cystoskopie und Röntgenphotographie. Die Vorstellung von der Grösse und Ausdehnung der Geschwulst wurde durch diese Methode wesentlich gefördert, um so mehr, als sich Echinokokkencysten, bezw. deren verkalkte Wand als undurchgängig für X-Strahlen erweisen. Der Arbeit sind zwei Reproduktionen von Durchleuchtungsbildern vor und nach der Operation beigefügt. Durch eine Kritik der bisher publizierten Fälle sucht M. nachzuweisen, dass der Durchbruch von Leberechinokokken in das Nierenbecken, der allerdings theoretisch denkbar wäre, ungemein zweifelhaft sei, dass es sich dabei wohl meist, wie in seinem Falle um Nierenechinokokken handle. An der Hand von 52 einschlägigen Fällen wird die Symptomatologie der in Rede stehenden Affektion präzisiert.

Werner (Hamburg).

Druck von Hesse & Becker in Leipzig.

Aus dem physikalischen Institut der Universität Greifswald.

Magnetische Kraftlinienbilder.

Von

Dr. W. Leick.

(Hierzu Tafel XIV, XV und XVI.)

Im folgenden ist eine neue Anwendung der Röntgenphotographie auf ein physikalisches Gebiet, nämlich auf die Fixierung magnetischer Kraftlinienbilder beschrieben.

Eine Magnetnadel in der Nähe von Magnetpolen nimmt an jeder Stelle des Raumes eine bestimmte Richtung an, welche die Richtung der Kraft an der betreffenden Stelle angiebt. Bewegt man von einer Stelle ausgehend die Nadel in ihrer Längsrichtung, so bilden ihre aufeinanderfolgenden Lagen im allgemeinen keine gerade Linie, sondern eine Kurve, welche man eine magnetische Kraftlinie nennt; der von ihnen durchzogene Raum heisst ein magnetisches Kraftfeld. Eine einfache Darstellung der Kraftlinien in einem ebenen Querschnitt dieses Feldes kann man bekanntlich folgendermassen erhalten. Bedeckt man einen Magneten mit Kartonpapier und streut Eisenfeilspäne oder ganz feines Eisenpulver (ferrum limatum) darauf, so werden die kleinen Eisenteilchen magnetisiert, stellen sich jedes einzelne in die Richtung der Kraft an seiner Stelle, hängen sich aneinander und ordnen sich so in die regelmässigen Kurven der Kraftlinien an.

Die Wichtigkeit derselben für viele Fragen aus der Lehre von der Elektrizität und vom Magnetismus hat schon frühzeitig den Wunsch erweckt, die in der beschriebenen Weise hergestellten Kraftlinienbilder zwecks eines genaueren Studiums dauernd festhalten, fixieren, zu können. Eine ganze Reihe verschiedener Verfahren ist dazu vorgeschlagen worden. Die gebräuchlichsten sind folgende.

1. Fixieren durch Erweichen der Unterlage: Ein Blatt Kartonpapier wird mit einem hellen Lack überstrichen, nach dem Trocknen in ein magnetisches Feld gebracht und mit Eisenfeilspähnen bestreut. Das Bild wird dann mittels eines Zerstäubers durch einen Sprühregen von Silberlack fixiert. Auf solche Weise hergestellte trefflich gelungene Abbildungen zeigt z. B. eine Arbeit von Lindeck.[1]) Statt des Kartons kann man auch Glasplatten als Unterlage nehmen. Auch mit einer dünnen Paraffinschicht überzogene Glasplatten, die durch Erwärmen und nachheriges Erkalten fixiert werden, sind bisweilen benutzt worden. Die so entstandenen Bilder haben den Vorzug, dass sie auch zur Projektion geeignet sind.

2. Fixieren durch Abdrücken auf Klebepapier: Auf das Feilichtbild legt man ein mit Stärkekleister oder Gummi arabicum gleichmässig und dünn bestrichenes Papier, drückt es eine Weile an und zieht dann das Bild ab. Auch Abdrücke in Gips sind von E. Gerland[2]) vorgeschlagen worden.

3. Photographische Fixierung. Auf photographischen Platten oder auf hochempfindlichem Bromgelatinepapier werden im Dunkelzimmer die magnetischen Kurven in der üblichen Weise erzeugt, mit Lampenlicht einige Sekunden lang belichtet, das Eisenpulver entfernt, und

---

[1]) Zeitschr. für Instrumentkunde 1889, p. 352 vergl. a. Poske, Zeitschr. für phys. u. chem. Unterricht III. 1889/90, p. 88.

[2]) E. Gerland: Zeitschrift für Elektrotechnik III, 694.

das nach dem Entwickeln erhaltene Negativ fixiert. — Schliesslich sei noch ein Verfahren erwähnt, das von E. Mach[1]) angegeben wurde, der darnach verfertigte Bilder 1883 auf der Wiener elektrischen Ausstellung vorgelegt hat. Kartonpapier wird mit ferrum limatum bestreut, das zuvor mit einer alkoholischen Lösung von Anilinfarbe abgerieben und dann getrocknet worden ist. Das Blatt wird darauf Alkoholdämpfen ausgesetzt, nach etwa einer Minute das ferrum limatum abgeklopft und das Bild ist fertig.

Das neue Verfahren nun, das von dem Verfasser schon seit längerer Zeit angewandt wurde, ist bei Benutzung einer stets zum Gebrauch fertigen Röntgeneinrichtung ausserordentlich einfach und bequem und giebt recht scharfe und kontrastreiche Bilder.[2]) Es schliesst sich am nächsten der unter 3. angegebenen Methode an und besteht in folgendem.

Auf eine in schwarzes Papier oder in eine Holzkassette eingeschlossene photographische Platte wird ein Magnet etc. gelegt, darauf ein Blatt Kartonpapier, das mit Eisenfeilspänen bestreut wird. Hat man durch vorsichtiges Klopfen das gewünschte Bild erhalten, so wird es etwa 20 bis 30 Sekunden lang der Einwirkung von Röntgenstrahlen ausgesetzt. Die Platte wird dann in der üblichen Weise entwickelt und Positive hergestellt. Man erhält so zugleich das Bild des Magneten selbst. (Tafel XIV, Fig. 4, Tafel XV, Fig. 5.) Will man das vermeiden (Fig. 1, 2 u. 3), so muss man entweder den Magneten unter die photographische Platte legen, oder aber das Kartonpapier mit dem Feilichtbild vorsichtig vom Magneten abheben und für sich allein photographieren. Wie man sieht, eignen sich die durch Röntgenphotographie erhaltenen Negative auch zur Projektion.

Um die Brauchbarkeit des Verfahrens zu zeigen, ist eine Anzahl von Kraftlinienbilder auf den Tafeln XIV, XV, XVI beigefügt, die alle in der erwähnten Weise durch Röntgenphotographie hergestellt sind. Die Originale sind alle bedeutend grösser. Einige kurze Erklärungen mögen genügen.

Fig. 1 zeigt einen einzelnen Pol, von dem die Kraftlinien gleichmässig nach allen Richtungen strahlenförmig ausgehen.

Fig. 2 stellt das Feld zweier ungleichnamiger Pole dar. Die Kraftlinien beider Pole streben einander zu. Im allgemeinen macht sich nur die richtende Kraft der Pole auf die Eisenspäne geltend. In der Nähe eines Poles aber ist auch die Anziehung auf den zugekehrten Pol eines Spanes wegen der grösseren Nähe erheblich stärker als die Abstossung auf den abgekehrten Pol. Infolgedessen sind die Späne aus der unmittelbaren Umgebung eines Poles an diesen selbst herangezogen.

Fig. 3 ist das Bild für zwei gleichnamige Pole. Die von den beiden ausgehenden Kraftlinien weichen einander aus. (Die Kurven sind annähernd ein System von allen möglichen gleichseitigen Hyperbeln, welche alle durch die beiden Pole hindurchgehen und deren jede den Mittelpunkt der ganzen Figur auch zu ihrem speziellen Mittelpunkt hat.)

Fig. 4 zeigt einen Stabmagneten, der infolge unregelmässiger Magnetisierung auch noch in der Mitte Pole, sogenannte Folgepunkte aufweist. Von dieser Besonderheit abgesehen, ist der Verlauf der Kraftlinien ähnlich dem von Fig. 2. Denkt man sich den Magnetismus der beiden Enden in punktförmigen Polen koncentriert, von welchen die Kraftlinien ausgehen, so darf man sich diese Punkte nicht in die äussersten Ränder oben und unten gelegt denken, wie aus dem Verlauf der Kraftlinien ersichtlich, sondern von den Rändern etwas nach der Mitte zu. Man nimmt den Polabstand gleich etwa 5/6 der Länge des Stabmagneten an.

In Fig. 5 ist das Bild eines gewöhnlichen Hufeisenmagneten dargestellt. Die Kraftlinien verlaufen vorwiegend von einem Pol zum andern.

---

[1]) Vergl. Poske: Zeitschr. für phys. u. chem. Unterricht III, 1889/90, p. 160.

[2]) Die ersten derartigen Aufnahmen habe ich bereits im Sommer 1896 angefertigt; Professor Richarz hat Reproduktionen derselben mehrfach Fachgenossen gezeigt. Nach einem Referate in dieser Zeitschrift Bd. I, p. 210, 1898 sind später auch von anderer Seite solche Aufnahmen gemacht worden; Maier, Natur und Offenbarung, Münster. i. W., Bd. 44, pp. 29. 223. 239. 1898.

Fig. 6 u. 7 gehören wiederum zusammen. In Fig. (6) haben wir zwei Hufeisenmagnete, deren ungleichnamige Pole einander zugekehrt sind, in (7) sind dagegen die gleichnamigen, also abstossende Pole einander zugewandt. Man sieht hier wieder, zwischen den einander zugekehrten Polen, ähnlich wie bei 2 u. 3 die Anziehung resp., Abstossung der Kraftlinien. Ferner entstehen in Fig. 6 in der Mitte des Ganzen sich durchkreuzende Kraftlinien, welche, durch die Pole hindurch verfolgt, die Gestalt einer liegenden Acht (∞) haben. In der Mitte von Fig. 7 entsteht annähernd das, was man ein homogenes magnetisches Feld nennt, durchzogen von einer Schar paralleler und äquidistanter Kraftlinien.

Fig. 8 erläutert die magnetische Durchlässigkeit oder Permeabilität. Ein rechteckiges Stück weiches Eisen befindet sich zwischen zwei entgegengesetzten Polen, welche am oberen und unteren Rande der Figur liegen. Eisen ist imstande, weit mehr Kraftlinien in sich aufzunehmen als Luft; seine „Permeabilität" für Kraftlinien ist grösser. Man sieht, insbesondere beim Vergleich mit Fig. 2, wie die Kraftlinien aus der Luft in das Stück weiches Eisen hineinbiegen; sie thun dies nicht nur, wie direkt sichtbar, von beiden Seiten her, sondern auch von oben und unten her, so dass die Stelle des Kartons über dem weichen Eisenstück selbst an Kraftlinien ganz verarmt erscheint.

Etwas ähnliches haben wir in Fig. 9. In dem Felde zweier ungleichnamiger Pole befindet sich ein Ring aus weichem Eisen. Man erkennt in der Figur nur den äusseren Rand; der innere Rand markiert sich nicht. Denn die Kraftlinien, welche vorwiegend in den Metallring hineingezogen werden, verlaufen in dessen Substanz, treten aber nicht in den inneren Hohlraum aus, so dass in dem, von dem Ringe eingeschlossenen Raum fast gar keine magnetische Wirkung vorhanden ist. Oberhalb der Eisensubstanz des Ringes sieht man keine Kraftlinien, weil sie fast alle in das Eisen hineingetreten sind; oberhalb des eingeschlossenen Luftraumes sieht man keine, weil dort keine vorhanden sind. Solche Eisenringe können daher als Schutz gegen äussere magnetische Einflüsse dienen.

Die Figuren 10, 11, 12 gehören zu einer Erläuterung des Prinzips des sogenannten Drehstromes, welche Prof. Richarz in seinen Vorlesungen zu geben pflegt. Zum Verständnis sei folgendes vorausgeschickt. Wenn ein mit Drähten umwickelter Anker aus weichem Eisen, z. B. der Siemenssche Doppel-T-Anker, zwischen den Polen eines feststehenden Hufeisenmagneten rotiert, entstehen bekanntlich durch Induktion in den Ankerwickelungen Ströme von abwechselnder Richtung. Hat man zwei solcher Anker auf derselben Achse befestigt, aber so, dass ihre Längsrichtungen einen rechten Winkel miteinander bilden, so giebt jeder Anker einen Wechselstrom, die getrennt abgeleitet werden sollen. Beide stimmen in ihrem Tempo nicht miteinander überein, sondern wenn der eine ein Maximum hat, ist der andere gleich Null, und umgekehrt. Man nennt eine solche Kombination zweier in getrennten Leitungen vorhandener Wechselströme „Zweiphasenstrom". Den einen der Ströme, Strom A, denke man sich um zwei parallele Eisenkerne geleitet (etwa die in den Fig. horizontal liegenden), den anderen, Strom B, um zwei andere, die in den Fig. vertikal stehenden. Alle vier bilden zusammen die Seiten eines Quadrates. Die mit der Stromrichtung wechselnde Magnetisierung prägt sich in den Kraftlinienbildern aus; dieselben stellen drei in Intervallen von je $^1/_8$ Periodendauer aufeinanderfolgende Momente dar, und zwar sind die Stromstärken für:

	Strom A	Strom B
Fig. 10	Mittelstark.	Mittelstark.
Fig. 11	Maximum in derselben Richtung.	Null.
Fig. 12	Mittelstark ebenso.	Mittelstark in entgegengesetzter Richtung.

Die dem Strom B, in dem Augenblick der Fig. 11, in welchem er gleich Null ist, entsprechenden Kerne sind einfach weggelassen worden. In der Mitte der Figuren verlaufen die Kraftlinien allemal auf einem mehr oder weniger grossen Gebiet parallel, drehen sich dabei aber successive

im selben Sinne wie ein Uhrzeiger; es entsteht ein sogenanntes „Drehfeld". Bringt man in dasselbe eine Magnetnadel, so folgt sie der Drehung der Kraftlinien. Zur Demonstration erhält man ganz dasselbe, wenn man vier gleiche Magnetstäbe in der Weise wie Fig. 10 angiebt, zusammenlegt, dann das eine Paar wegnimmt (Fig. 11) und in umgekehrter Lage wieder hinlegt (Fig. 12). Man würde fortfahren mit Wegnahme des anderen Paares u. s. f.

Die zugehörigen Aufnahmen der Kraftlinien mit Röntgenstrahlen zeigen sehr interessante Einzelheiten, auf welche näher einzugehen an dieser Stelle zu weit führen würde.

Aus dem Vereinshospital in Hamburg.

Zur Kasuistik der Frakturen am unteren Humerusende.

Von

Dr. **H. Waitz**, chirurg. Oberarzt.

(Hierzu Tafel XVII, Fig. 3—5.)

1. der supracondyläre Bruch.

Für den Bruch oberhalb der Kondylen unterscheidet Kocher[1]) die Extensionsfraktur und die Flexionsfraktur, die je nach der einwirkenden Gewalt in der Dislokation der Fragmente und dem Verlauf der Bruchlinie verschieden sind. Die erstere kommt zu stande durch Fall auf die gestreckte Hand und Stoss gegen das untere Humerusende bei gestrecktem Vorderarm. Das untere Fragment ist nach hinten dislociert mit nach hinten offenen Winkel zum Humerus und Verlauf der Bruchlinie von vorn unten nach hinten oben. Die Verletzung ist in ihrem äusseren Anblick zu verwechseln mit Luxation des Vorderarms nach hinten.

Die Flexionsfraktur entsteht durch Fall auf das untere Humerusende bei gebeugtem Ellenbogen, die Dislokation ist die entgegengesetzte der ersteren, in ihrem äusseren Anblick aber ohne so auffällige Deformität. Das untere Fragment ist nach vorn verschoben und steht in einem nach vorn offenen Winkel zum oberen Fragment. Ich habe in den letzten Wochen beide Formen des Bruches kurz nacheinander zu beobachten Gelegenheit gehabt und die Diagnose im Röntgenbild bestätigen, die Heilung durch dasselbe kontrollieren können.

Fig. 3. Extensionsfraktur. Fig. 4. Flexionsfraktur.

In beiden Fällen handelte es sich um jugendliche Individuen von 12 und 14 Jahren. Die Angaben über die Art des Falles entsprachen dem beschriebenen Entstehungsmechanismus. Nur für die Flexionsfraktur verdient hervorgehoben zu werden, dass Patient angiebt, im Fall auf den gebeugten Ellenbogen den Stoss erlitten zu haben, im Moment, als ein anderer Junge ihm von vorne auf die Volarseite des Unterarms gestürzt sei. Die Heilung erfolgte in beiden Fällen ohne irgend welche Funktionsstörungen.

2. Ein Fall von Abrissfraktur des inneren Epicondylus mit Luxation des Unterarms nach aussen. Fig. 5. Das Skiagramm, das keiner weiteren Erklärung bedarf, verdient wiedergegeben zu werden in Ergänzung des von Helferich in der 3. Ausgabe seiner Frakturen und Luxationen Tab. 39 gegebenen hübschen Bildes eines anatomischen Präparats dieser Verletzung. Mein Fall betraf einen 13jährigen Knaben und führte nach leichten Reposition in der Narkose zu vollkommener Heilung.

---

[1]) Th. Kocher, Beiträge zur Kenntnis einiger praktisch wichtiger Frakturformen. Ref. im Centralblatt für Chirurgie. 1896 No. 23.

Eine Methode zur Gewinnung scharfer Bilder des Thorax-Inhalts während der Atmung.

Von

Dr. **W. Cowl** in Berlin.

(Hierzu Tafel XVII, Fig. 1 u. 2.)

Bezeichnend für eine empfindliche Lücke in unserer sonst wohl genauesten Methode der physikalischen Untersuchung ist die Thatsache, dass man fast mit einem Blicke auf einen in üblicher Weise gewonnenen Röntgogramm des Thorax darüber entscheiden kann, ob die Aufnahme während des Lebens oder nach dem Tode des Individuums erfolgte. Hier sind scharfe Konturen, wo sich dort verwaschene Grenzen zeigen. Die Unbestimmtheit der Umrisse fällt namentlich an den Rändern der Rippen, am Zwerchfell und am Herzen auf, und lässt sich ohne weiteres auf die Atem- bezw. Herzbewegungen zurückführen.

Im minderen Grade beeinträchtigt als das Bild des Normalen ist naturgemäss die Wiedergabe adhärenter, verdickter bezw. entzündeter Teile, doch auch in solchen Fällen sind die Lungenbewegungen im ganzen von unvermindertem Betrag, da die normale Atmungsgrösse bei der Ruhe, welche von Vierordt, Katzenstein u. a. zu 300—500 ccm, bezw. 5—7 Liter pro Minute festgestellt worden ist, auch bei Brustkranken kaum sinkt. Eine Ausnahme macht nur Fieber, welches nach den Versuchen v. Leyden's und Fränkel's wie Senator's den Gaswechsel bedeutend erhöht.

Bei dem Bestreben die Röntgenuntersuchung anderen graphischen Methoden ebenbürtig an die Seite zu stellen, erscheint nun angesichts der Funktion der Organe des Thorax eine ausreichende Beseitigung der angeführten Ubelstände von ganz besonderem Belang.

Indem, wie ich schon früher feststellen konnte, das Röntgenbild der herausgenommenen Lunge die Konturen des Bronchialbaums bis zu den feineren Ästen zeigt, und richtig exponierte Thoraxbilder auch Schatten der grösseren Luft- und Blutgefässe der Lungen aufweisen[1]), dürfte der Wunsch nicht unberechtigt sein, auch in jedem beliebigen Fall Struktureinzelheiten und Lageänderungen im Thoraxinhalt scharf darstellen zu können, insbesondere da der Weg hierzu schon angebahnt worden ist; denn einmal ist es Levy-Dorn durch tadellose Schirmverstärkung gelungen, während lang angehaltener Inspiration dedailreiche Bilder des Brustkorbes von gesunden und neuerdings auch kranken Individuen zu erhalten[2]), ferner hat Guilleminot Thoraxbilder sowohl bei der Expiration wie bei der Inspiration automatisch zu gewinnen versucht, und zwar um eine von Bouchard in gewissen Krankheitsfällen am Leuchtschirm beobachtete Verlagerung der rechten Grenze des Herzens zum Ausdruck zu bringen. In einer Sitzung der Pariser Akademie berichtete ersterer, dass ihm dies durch einen besonders konstruierten Apparat in vier Fällen soweit geglückt ist, dass neben einer Verschiedenheit in der Lage des Zwerchfells auch eine messbare Verlagerung der Grenze des rechten Vorhofs sich erwies.[3]) Was die erste Methode anbetrifft, so wird sie immer die zunächstliegende sein, sobald man über Mittel verfügt, die „ausexponierte" Bilder auch dann gewinnen lassen, wenn ein langer Atemstillstand nicht wohl möglich ist. An diesen Zeitpunkt ist man aber bei weitem noch nicht gelangt. Doch auch in dem Falle wird ein scharfes Thoraxbild der

---

[1]) Berliner klin. Wochenschr. 1896, No. 30; Zeitschr. f. diatetische und physikalische Therapie 1898. II. 1.

[2]) Deutsche med. Wochenschr. 1899, No. 10 und 12.

[3]) Compt. rend. d. l'Acad. d. sciences. T. CXXVII. p. 340 8. août 1898.

Expirationsstellung wegen Luftmangels nur unter ganz günstigen Bedingungen zu erzielen sein. Weiterhin ist zu bedenken, dass mit einer steigernden Dyspnoe das Herz seine Gestalt fortwährend durch Überfüllung verändert.

Nach alledem ist es zunächst richtiger, die Abbildung des Thoraxinhalts in erster Reihe in der Weise zu erstreben, dass immer bei einer bestimmten Phase der Atembewegungen das Spiel der Röntgenstrahlen auf Objekt und Platte rhythmisch gestattet wird. Ein Versuch dieser Art hat auch Stechow schon vor längerer Zeit gemacht, indem er einmal nur bei Inspirations-, ein anderes Mal bei Expirationsstellung einen Metallschirm zwischen Röntgenröhre und Versuchsindividuum rhythmisch vor- und wegziehen liess.[1])

Dieses Verfahren aber wie auch das von Guilleminot scheint doch nicht wieder benutzt, noch für weiteren Gebrauch empfohlen worden zu sein. Mit einem Sperrschirm ist es jedenfalls nicht leicht, die Strahlen immer nur während derselben Phase der Atembewegungen zuzulassen. Bei dem automatischen Verfahren andrerseits lagen vielleicht Unvollkommenheiten in dem nicht ausführlich beschriebenen Apparat[2]) oder in dem nicht näher angegebenen Verfahren selbst vor, die es verhinderten, dasselbe als eine allgemeine Methode zur Erzielung von Thoraxbildern zu betrachten. Mechanisch ist es auch nicht leicht, die Schwankungen eines Körpers im Umfang gleichmässig, wenn nicht auch dem Betrag nach, zur Bethätigung eines genau zu arbeitenden elektrischen Kontakts zu benutzen. Von dem festen Punkte aus, hier die Wirbelsäule, muss das Messband auf die Oberfläche in zunehmender Weise gleiten. Wenn diese fest und glatt ist, so kann sie das, jedoch nicht leicht oder überhaupt nicht über die Haut, die jene Eigenschaften nicht besitzt und ausserdem unter vermehrtem Druck, statt das Vorbeigleiten zu gestatten, sich eindrücken lässt, wie jeder der einmal Messungen der Thoraxexpansion angestellt hat, zur Genüge weiss. Das Mitgleiten der Haut auf ihrer Unterlage, das unter der unmittelbaren Kontrole des Auges solche Messungen in praxi eben ermöglicht, lässt sich schwerlich beim Gebrauch eines Apparates, der einige Zeit hindurch zu wirken hat, in Anspruch nehmen, da das Band bezw. der Gurt sich nicht nur bei jedem Atemzug sondern auch immer nach und nach in das Fleisch tiefer eindrückt und folglich auf zweifache Weise seinen Zug, bezw. den Zeitpunkt des Kontakts ändert.

In der Verfolgung des gesteckten Ziels stellte ich nun zunächst unter Ausserachtlassen des etwa benötigten Mechanismus Beobachtungen über die Atembewegungen bei der Rückenlage an, da sich zweckentsprechende Angaben nicht in der Litteratur vorfanden.[3]) Durch Messungen an einem gesunden männlichen Erwachsenen, der eine ausgeprächte Kostal-, wie die gewöhnliche ausgiebigere Abdominalatmung aufweist, fand ich am unteren Thorax bei ruhiger Atmung eine Umfangsschwankung, vermittelst eines glatten mit gleichmässig gelindem Zug gehaltenen Bandmasses gemessen[4]), von durchschnittlich weniger als 1 cm, dagegen bei den

---

[1]) Verh. d. Chirurgen-Kongresses 1897.

[2]) Über die Konstruktion und Wirkung des Apparats ist nur folgendes angegeben: Ein lederner Gurt trägt an seinen durch ein Gummiband verbundenen mit Holzplatten versehenen Enden einerseits einen Haken, an dem eine Saite befestigt ist, andererseits ein Axenlager nebst Hebel an dem die Saite während der Atmung rhythmisch zieht. Der Hebel bewirkt Schluss und Öffnung eines mit drei Elementen gespeisten Batteriekreises, der einen Elektromagneten zur Ein- bezw. Ausschaltung des Unterbrechers des Funkeninduktors bedient. Quer auf dem mit einer Charniere versehenen Anker des Elektromagneten ruht ein Waagebalken, dessen beide Enden je einen nach unten hängenden Drahtbügel tragen, der bei den Bewegungen des Balkens in ein darunterstehendes im primären Kreise befindliches Quecksilbernäpfchen ein- und austaucht und in der Weise Schluss und Öffnung des Hauptkreises bewirkt. Mittels Stromschaltung kann man den einen oder den anderen dieser Bügel zur Herstellung des wegsamen Kreises so benutzen, dass nur bei Inspirations- bezw. Expirationsstellung des Thorax die Röntgenstrahlen erzeugt werden.

[3]) Der Brustumfang scheint immer bei aufrechter Körperstellung, geradlinige Exkursionen, andrerseits meist nur bei der Rückenlage gemacht worden zu sein. Vgl. Vierordt, Daten und Tabellen. Jena 1888.

[4]) Am Ende des stählernen Streifens liess ich eine Spiralfeder mit Skala anbringen, die einen kontrollierbaren Zug gleich 160 Gramm gestattete.

sagittalen Vorwölbungen der Bauchwand einen gleich grossen Betrag, der bei den einzelnen Messungen weit gleichmässiger als das Maass der Thoraxexpansion ausfiel, gleichviel ob der zur Messung dienende Hebel leiser oder stärker gegen die Haut drückte.

Es war darauf sofort klar, dass die Atembewegungen am Abdomen ein zweckmässiges Agens bilden müssten, insbesondere da der etwa anzubringende Apparat ausserhalb des Bereichs der abzubildenden Körperteile zu stehen kommen würde. Im übrigen konnte ich auch feststellen, dass bei einer und derselben Atemgrösse die Schwankungen der unteren Thoraxapertur im Umfang wie im Durchmesser grösser beim Sitzen bezw. Stehen als beim Liegen sind und andrerseits, dass, wie zu erwarten ist, das Umgekehrte am Abdomen gilt, welches während der Inspiration sich weit mehr bei der wagerechten als bei der aufrechten Körperlage vorwölbt, jedenfalls infolge der breiten und festen Auflagerung des Brustkorbs bei jener Lage, welche die Rippenbewegung merklich hemmt.

Ein provisorisches Modell, das ich daraufhin zusammenfügte, zeigte die thatsächliche Zulänglichkeit der Atembewegungen am Abdomen um Schluss und Öffnung eines elektrischen Kreises gleichmässig zu bewirken, sowie auch die Möglichkeit einer feinen wie bequemen Einstellung einer definitiven Vorrichtung bei einer Atmung von grösserem oder kleinerem Umfang. Eine solche hat sodann die hiesige Firma W. A. Hirschmann in zweckmässiger Weise hergestellt, die dann weiter benutzt wurde. Mit den Nebenvorrichtungen besteht der Apparat (s. Fig.) aus drei Teilen: 1. einem als Rheotom zu bezeichnenden leichtbeweglichen doppel-

Apparat zum Rheotomverfahren bei Aufnahmen des Thorax bezw. Abdomen.

armigen Hebel, der durch eine grosse Pelotte auf dem einen Ende die Bewegungen des benutzten Körperteils aufnimmt und vermittelst eines Platinkontakts an seinem anderen Ende die Röntgenstrahlen bei der einen oder anderen Atmungsphase elektrisch auslöst, 2. einem kleinen elektromagnetischen Unterbrecher, der durch einen schwachen Strom und das Rheotom bethätigt, rein mechanisch den Weg für den primären Strom zum Induktor und üblichem Unterbrecher auf- bezw. zusperrt, 3. einem Accumulatorelement, das im Kreise mit dem Rheotom und dem kleinen Unterbrecher sich befindet und, wie der letztere in der Nähe des Induktors aufgestellt, durch eine doppelte Leitungsschnur mit dem Rheotom elektrisch verbunden wird.

Zur beliebigen Gewinnung einer Aufnahme bei Inspiration oder Expiration ist die Platinplatte des Kontakts in ihrer Lage umkehrbar gegen das mit zwei Platinspitzen versehene

Ende des Hebels, so dass dieses entweder bei seiner Bewegung nach oben oder nach unten Stromschluss bewirkt. Vermittelst einer Regulierschraube, auf deren Ende die Platte sitzt, wird der Stromschluss an den erwünschten Zeitpunkt der durch den Mechanismus ganz unbeinträchtigten Atembewegungen verlegt.

Zur Anbringung des Rheotoms an der geeigneten Körperstelle ist dasselbe in wagerechter wie senkrechter Richtung verstellbar, ersteres mittels des den Hebel tragenden Arms, letzteres durch Feststellen des Ganzen in geeigneter Höhe an einem vorzugsweise am Fussboden stehenden, zum Tragen der Röntgenröhre dienenden schweren Stativ.[1])

Beim Gebrauch des Rheotoms fallen drei Merkmale zeitlich zusammen, die den jedesmaligen Anfang der Strahlenerzeugung kund geben, nämlich, erstens die Fluorescenz der Röntgenröhre, zweitens das Funkengeräusch des sodann aktuell thätigen grossen Unterbrechers am Induktor und drittens der Schlag des Ankers am kleinen Unterbrecher auf den Kern des Elektromagneten. Dieses dritte Zeichen allein, also bei Ausschaltung des Induktors, gestattet schon vor einer Aufnahme und in bequemer Weise die zweckmässigste Einstellung des Rheotoms zur Atmung des auf der Bromsilbergelatineplatte ruhig liegenden Individuums. Nachdem der Anweisung, jedesmal beim Ertönen des Ankerschlags mit der Atembewegung kurze Zeit Halt zu machen, in regelmässiger Weise Folge geleistet worden ist, schaltet man den Hauptstrom ein, wobei die rhythmische Thätigkeit der Röntgenröhre und das Funkengeräusch dem sich darnach fast unwillkürlich richtenden Individuum als weitere Zeichen dienen. Hiermit überlässt man das Ganze für die Dauer der Aufnahme seinem automatischen Gang.

In der bezeichneten Weise sind die zwei auf Tafel XVII reproduzierten Aufnahmen von dem vorhin erwähnten 40jährigen eher muskulösen als fettreichen Individuum von 65 Kilogramm Körpergewicht, 166 cm Körpergrösse, 90 cm Stammlänge (Scheitel bis zur Sitzebene) und einem Brustumfang über die Mamillae (d. i. auch über die Skapulae) von 78—85 cm und über dem Schwertfortsatz von 75—84 cm gewonnen.

Der Hauptstrahlungspunkt der Röntgenröhre befand sich 75 cm von der Platte und 55 cm, — vermittelst eines Lotes eingestellt, — senkrecht oberhalb des Schwertfortsatzes auf welchem ein Fünfpfennigstück lag.[2]) Um die bedeutende Verschiedenheit der Inspirations- und Expirationsstellungen des Thorax zur Darstellung zu bringen, wurde die Atmung ausgiebig unterhalten, doch ohne Beschwerden während einer zur strengen Prüfung des Verfahrens ungewöhnlich langen Expositionsdauer von 10 bezw. 15 Minuten, (brutto) je nachdem eine einseitig (Schleussner) oder beiderseitig begossene (Anilin Gesellsch.) Bromsilbergelatineplatte zur Verwendung kam. Die netto Expositionszeit betrug etwa die Hälfte der angegebenen Dauer. Die Funkenlänge der benutzten Induktionsschläge war 30 cm. Die primäre Stromstärke überschritt nicht im Durchschnitt 2,5 Ampère. Die Schluss- und Öffnungszeit dürfte etwa die Gleiche gewesen sein, die Frequenz derselben um 25 pro Sekunde betragen haben.

Die Negative wurden mit Glycin-Potasche in 1 bis 3 Stunden in Albers-Schönberg'schen Celluloid-Standgefässen entwickelt[3]), wobei alle Einzelheiten im Bilde in zufriedenstellender Weise

---

[1]) Rheotom wie Unterbrecher, Accumulator und Stativ ist die Firma W. A. Hirschmann Berlin, N. Johannistr. 14. bereit zu liefern.

[2]) Die übrigen Schatten von Metallgegenständen, — Knöpfen u. dergl. m. — rühren von der Kleidung her, die aus dem Grunde nicht ganz abgelegt werden sollte, um auch in dem erwärmten Aufnahmezimmer die Herzgrösse nicht durch Abkühlung der Oberfläche des Thorax anormal zu verändern.

[3]) Das prinzipiell Richtige dieser Art Entwickelung für Röntgenaufnahmen, die im Gegensatz zu Lichtaufnahmen überall durch die ganze Schicht hindurch exponiert sind, wie ich das s. Zeit (deutsche med. Wochenschr. 1897, No. 17) zusammen mit dem Nachweis anführte, dass vermittelst einer verdickten Bromsilberschicht zeitlich verkürzte, bildlich verstärkte Aufnahmen zu erzielen sind, wurde mir hierdurch bestätigt. Ich benutze diese Gelegenheit zu konstatieren, dass die Empfindlichkeit und sonstige Güte einer doppeldick, zweizeitig (übereinander), bezw. beiderseitig begossenen Bromsilbergelatineplatte (wie solche bisher nur der letzeren Art in den Handel kamen) qualitativ die Güte der einfach belegten Platten annähernd erreichen müssen, um diesen sehr überlegen zu sein.

erschienen, namentlich in den hellen Partien die Schatten der Wirbel nebst Münze und in den dunklen die Bronchialgefässe. Reproduziert wurden beide Aufnahmen nach Diapositiven, die durch Photographie der Original-Negative unmittelbar gewonnen wurden, ein Verfahren, durch welches die Einzelheiten im Bilde an beiderseitig begossenen Glasplatten nicht mehr verwaschen wiedergeben werden. Die Konturen der einen Aufnahme Fig. 1), die von einer solchen Platte stammt, sind recht scharf, sogar schärfer als diejenigen der zweiten auf einfach begossener Platte erzielten. Die leichte Unschärfe der letzteren ist aber allein auf eine weniger punktförmige Strahlenquelle zurückzuführen.

Die Ergebnisse der Aufnahmen sind recht befriedigender Art, insbesondere gegenüber denen der üblichen Röntgogramme des normalen Thorax, die an allen durch die Atmung bewegten Grenzen einen mehr oder weniger breiten nebeligen Saum aufweisen, welcher auch bedeutende Einzelheiten teilweise oder ganz verdeckt. Sie zeichnen sich nur weniger aus im Vergleich mit Bildern von gewissen krankhaften Zuständen, wie Aneurysmen, Spondylitiden, pleuritischen Schwarten u. dergl. m., wo die betreffenden Organe fixiert oder in ihren Bewegungen gehemmt sind. Zudem möchte ich behaupten, dass das Vorkommen scharfer Umrisse vom Herzen und Zwerchfell an einem gewöhnlichen Röntgogramm die Vermutung eines nicht mehr normalen Zustandes aufkommen lässt, während eine Bestimmung der Beeinträchtigung der Bewegungen der Organe, eventuell auch ihrer näheren Bedeutung, wohl erst mit Hilfe einer Doppelaufnahme unter Benutzung des oben beschriebenen Verfahrens zu machen wäre.

Die Umrisse der verschiedenen Teile in den reproduzierten Aufnahmen scheinen, genau betrachtet, fast bis zu dem Punkte zur Darstellung gelangt, wo kleine undurchlässigere Gewebspartien die Gesamtdiaphanie auf der durch sie gehenden Strahlenbahn zu wenig erhöht bezw. vermindert hatten, um überhaupt gegen ihre Umgebung im Bilde abzustechen.

Unter den Einzelheiten fällt zuerst sowohl im Expirations- wie im Inspirationsbild die grosse Schärfe der Zwerchfellkuppen und der Rippen, insbesondere der vorderen Enden von diesen auf, sodann die scharfen Grenzen der Aorta und des Herzens, ausser den wegen seiner Eigenbewegungen weniger bestimmten Umrissen des linken Ventrikels. Die Grenzen des Aortenbogens links vom Medialschatten lassen an Deutlichkeit nichts zu wünschen übrig. Die beiden Vorhöfe heben sich namentlich im Inspirationsbild von den Lungen scharf ab, der linke in beiden Aufnahmen auch gegen Ventrikel und Aorta gekennzeichnet, der rechte von einer auffallenden Ausdehnung, die oben mit dem Bulbus aortae zusammen projiziert erscheint. Der Schatten der Aorta descendens deckt sich zum Teil mit dem der Processus transversi der Wirbelknochen, welche von dem dritten herab immer tiefer unterhalb der entsprechenden Rippen stehen.[1]) Herz und Aorta erscheinen im ganzen auf den Bildern vergrössert. Der Spitzenstoss befand sich auch ausserhalb der Mamillarlinie im fünften Zwischenrippenraum. Die genannte Vergrösserung hat aber nicht verhindert, dass die Masse des Herzens, die in augenfälliger Weise mit dem Zwerchfell herabstieg, trotzdem etwas zurückblieb, da die linke Zwechfellkuppe, die im Expirationsbild eben zum Vorschein kommt, im Röntgogramm der Inspirationsstellung von einer helleren Partie nach oben deutlich abgegrenzt erscheint, wie häufig auf dem Leuchtschirm bei gesunden Personen zu sehen ist.

Zur Erklärung dieser helleren Partie ist es sichtlich nicht angängig anzunehmen, dass der an das Zwerchfell angelagerte rechte Ventrikel samt der Herzspitze sich von dem am Diaphragma angehefteten Blatt des Perikards merklich abhebt, da sonst die fragliche Helligkeit jener der Lungen fast gleichkommen müsste. Es handelt sich vielmehr um die Trennung des Zwerchfells von dem hinteren Teil des Herzens allein (dem linken Vorhof und dem an-

[1]) Vgl. Luschka. Die Brustorgane des Menschen. Taf. V. Tübingen, 1857. Derselbe, Die Anatomie der Brust. Fig. III, S. 57. Tübingen, 1863.

grenzenden Teil des linken Ventrikels), dessen Perikardium parietale hier nur lose am Diaphragma sitzt.[1]) Gerade die Basis des Herzens kann am wenigsten den Atembewegungen entsprechen, während nichts einem Tiefersteigen der Herzspitze im Wege steht, die nur aus ihrer üblichen nach links gerichteten Lage sich etwas mehr nach unten zu wenden hat, wie es auch in unserem Falle sichtlich geschah.

Betreffs der Abbildung der äusseren Grenze des linken Ventrikels zeigten mir Rheotomaufnahmen von ganz normalen und jüngeren Individuen eine verschiedene Schärfe, die aber in gewissen Fällen eine auffallend grosse ist. Durch diese, wie auch durch die vorliegenden Ergebnisse des Rheotomverfahrens, ist es höchst wahrscheinlich, dass die unbestimmten Grenzen des Herzens auf dem üblichen Röntgogramm, hauptsächlich infolge der Atembewegungen, viel weniger durch seine Eigenbewegungen entstehen. Diese Thatsachen geben uns aber die Möglichkeit, den Umfang der Herzbewegungen in der Querrichtung in sicherer Weise unmittelbar zum Ausdruck zu bringen. An der Hand der eben erwähnten Aufnahmen sollen die einschlägigen Verhältnisse des normalen Thoraxinhalts in dem betreffenden Teil des von der Redaktion dieser Zeitschrift angekündigten Atlas der normalen und pathologischen Anatomie nach typischen Röntgenbildern eingehender behandelt werden.

Von den Lungengefässen sind auf den vorliegenden Bildern Zweige überall ausser an den obersten und seitlichen Partien des Thorax verzeichnet. Auch durch das Herzfleisch hindurch erscheinen sie abgebildet, dessen Schatten sie neben den Papillarmuskeln[2]) marmorieren. Die Verzweigungen zeigen die aus der Anatomie bekannte Anordnung, welche sie von pathologischen Verdickungen leicht unterscheiden lässt. Die unverkennbare Abbildung einer Verzweigungsstelle links in der Nähe des Arcus aortae ermöglicht es, die Verschiebung dieses Teils der Lunge bei der Atmung zu messen. Dieselbe zeigt sich im Expirationsbild in der Höhe des vierten Brustwirbels, dagegen bei der Inspiration um einen vollen Zwischenrippenraum tiefer. Der benachbarte Aortenbogen weist seinerseits eine Bewegung von ungefähr der Hälfte dieses Betrags auf.

Es empfiehlt sich das Rheotomverfahren auch für Röntgenaufnahmen des Abdomen, namentlich wo es sich um die Feststellung von Fremdkörpern in den durch die Atmung bewegten Organen handelt. Dass diese auch bis zum Becken nicht unbedeutende Exkursionen machen, dürfte wohl bekannt, doch vielleicht unterschätzt sein. In der Ausführung solcher Aufnahmen wird das Rheotom an einer unwichtigen Stelle der Bauch- bezw. Brustwand angebracht.

Aus der böhm. chirurg. Klinik des Prof. Dr. Maydl in Prag.

Über die skiagraphische Diagnostik der Ellbogengelenksverletzungen.

Mitteilung von

Dr. **R. Jedlička**, Assistenten der Klinik.

Hierzu Tafel XVIII und XIX, Fig. 1—3.

Durch die Skiagraphie ist die Diagnostik der verschiedenen Knochenverletzungen um eine höchst schätzbare Methode bereichert worden, zugleich entstand jedoch in der Verwertung der Röntgenstrahlen auf diesem Gebiete eine nicht unbedeutende Quelle von Fehldiagnosen. Es ist zwar selbst einem Laien nicht schwer, in einem Skiagramm eine dislocierte Fraktur der

---

[1]) Vgl. Op. cit. Taf. IV. bezw. Fig. III, S. 57 u. Fig. IV, S. 71.

[2]) Infolge der kleineren Diaphanie von Muskel dem Blut gegenüber; vgl. Berliner klinische Wochenschrift 1896. No. 30.

Diaphyse eines Röhrenknochens zu erkennen; doch giebt es Fälle von Verletzungen, wo die richtige Deutung eines Skiagrammes Vorsicht und Erfahrung und genaue Kenntnis der normalen skotologischen Verhältnisse erfordert; i. e. die Kenntnis der Art und Weise, wie das Röntgenbild normale anatomische Verhältnisse der betreffenden Gegend in den verschiedenen Projektionsebenen wiedergiebt. Je komplizierter eine Gegend ist, desto mannigfaltiger ist die Reihe der in verschiedenen Ebenen gemachten Aufnahmen, desto komplizierter sind die Bilder, in denen die einzelnen Knochengebilde zu ihrem graphischen Ausdruck gelangen, und desto häufiger werden Täuschungen und Fehldiagnosen vorkommen, wie bereits Hofmeister in einer ausführlichen Arbeit, „Über diagnostische Irrtümer bei der Röntgenuntersuchung des Hüftgelenkes" gezeigt hat. Unter anderen sind es auch die Skiagramme der Ellbogengelenksverletzungen, welche oft zu Täuschungen Veranlassung geben. Hier hatten wir oft Gelegenheit auf dem Fluorescenzschirme oder im Röntgenbilde eine Fraktur zu konstatieren, wo eine solche dem äusseren palpatorischen Befunde nach überhaupt nicht anzunehmen war, und wo die Symptome einer solchen Verletzung nicht entsprachen.

Durch ausführliche skiagraphische Studien, die wir an normalen Gelenken, teils Präparaten, teils lebenden Objekten, unternahmen, sind wir zu dem Bewusstsein früherer Fehldiagnosen gelangt, die durch falsche Deutung der betreffenden Skiagramme verschuldet waren.

Es sind in erster Reihe hauptsächlich jene gewöhnlich kleinen aber schweren Frakturen, welche die einzelnen Luxationen dieses Gelenkes begleiten, und dann die deform geheilten intraartikulären Frakturen, welche die meisten diagnostischen Schwierigkeiten bieten, und bei denen ein gelungenes Röntgenbild oft einen vollständig falschen Aufschluss über die wirkliche Art der Verletzung geben kann. Die oft vorkommenden deform geheilten Verletzungen sind besonders schwer nach dem Skiagramm zu enträtseln, da die Bruchlinien durch die schattengebenden Callusmassen verdeckt erscheinen. Diese Fälle können in ihren Skiagrammen nur dann richtig aufgefasst werden, wenn wir bereits durch vergleichende Studien die Kenntnis erlangt haben, die einzelnen Schattenpartien der Skiagramme normaler Gelenke anatomisch richtig zu deuten, um im gegebenem Falle entscheiden zu können, welche Schattengebilde den normalen Formen in der betreffenden Projektion nicht entsprechen und worin ihre Veränderung besteht.

In zweiter Reihe sind es sämtliche Verletzungen jugendlicher Knochen, deren Skiagramme uns die grösste Vorsicht in der Auffassung und Deutung der Schattenzeichnung auferlegen. Bis zu einem gewissen Alter, so lange die Epiphysen nicht hinreichend ossifiziert sind um einen kenntlichen Schatten zu geben, sind manche, besonders intraartikuläre Frakturen nicht skiagraphisch desto weniger skiaskopisch nachweisbar, wenn die Fraktur eine junge noch knorpelige Epiphyse betrifft. (Z. B. Die Trochlea oder das Olecranon bis zum 7.—12. Jahre.) Im Gegenteil, kann ein knöcherner Epiphysenkern, welcher mit seiner Umgebung, den Nachbarepiphysenkernen und der Diaphyse noch durch Knorpelgewebe verbunden ist, als ein völlig isolierter Schatten erscheinen, und für ein Fragment leicht angesehen werden. Solche Trugbilder giebt bei der unteren Humerusepiphyse, (welche bekanntlich aus vier Kernen besteht, die erst zwischen dem 8. und 18. Jahr miteinander knöchern verschmelzen) die eminentia capitata. Im Skiagramm des in der Sagittalebene aufgenommenen Ellbogens eines siebenjährigen Patienten erscheint der plattrundliche Schatten dieses Gebildes vom Humerus vollständig abgetrennt, und kann ein gegen die Ulna — oder in die incisura major ulnae dislociertes Fragment vortäuschen. Eine zweite Aufnahme in der Frontalebene des Gelelenks bestätigt dann die Diagnose um so mehr, als die Eminentia auch von der überhaupt noch unsichtbaren Trochlea getrennt erscheint, und wobei das untere Humerusdiaphysenende für die humerale Gelenksfläche angesehen werden kann. Ähnliche Täuschungen können auch die übrigen Epiphysenkerne verursachen, so die Epiphyse des Epicondylus internus, der Trochlea, des Olecranon, weniger des Epicondylus ext. oder des Capitulum radii.

Dass wir nicht allein von ähnlichen Täuschungen bewahrt blieben, beweisen die mit

ähnlichen Fehldiagnosen publizierten Fälle. Unter anderen beschreibt Dr. C. Beck im Bd. II. H. 1 dieser Zeitschrift vier verschiedene Typen der Olecranonfraktur, zu denen auf Tafel II die bezüglichen Skiagramme beigefügt sind.

Nach den Abbildungen kann man jedoch eine Olecranonfraktur nur in den Fällen von Fig. 1 und 3 gelten lassen, wogegen die beiden anderen Fälle (Fig. 2 und 5) überhaupt keine Frakturen sind, und in ihren Skiagrammen nur normale undislocierte Epiphysenkerne des Olecranon darstellen. Dem entspricht auch die kurz angeführte Symptomatologie der beiden Fälle. In

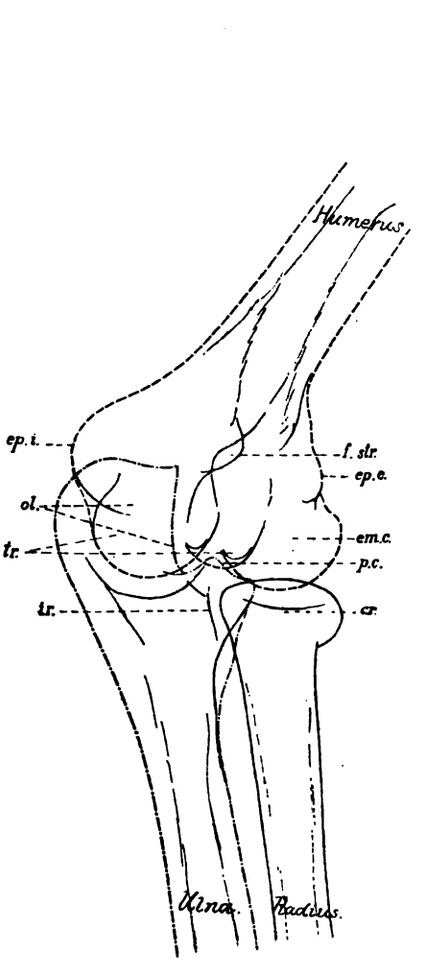

Sch 3.

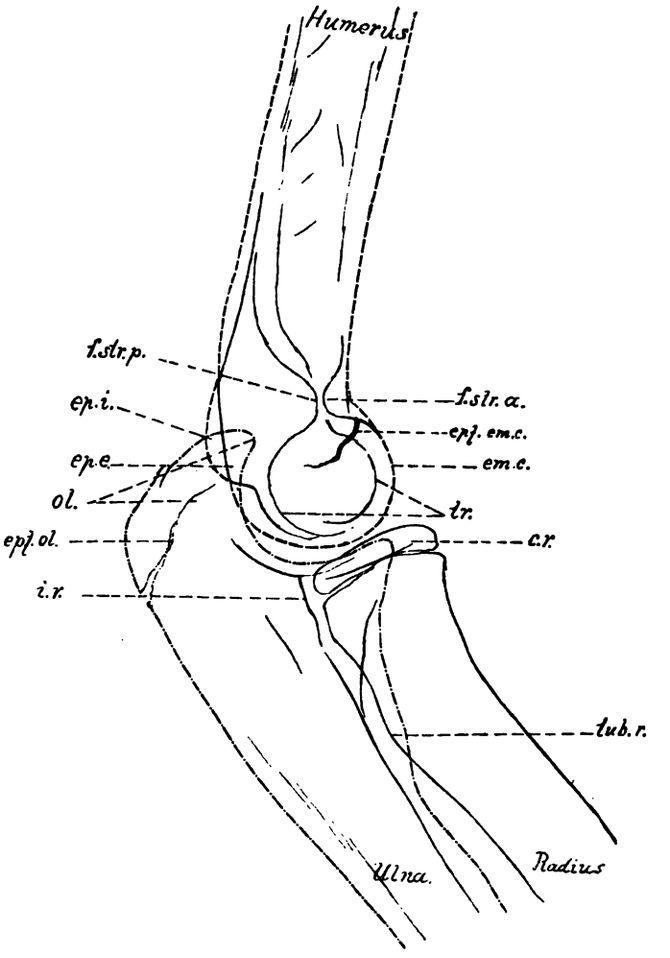

Sch 5.

seinem Fall 3 ist zwar eine Olecranonfraktur vorhanden, von einer Kondylenfraktur ist jedoch weder in Fig. 3 noch in Fig. 4 nichts zu sehen. Die Assymetrie der beiden Kondylen ist durch die ungenügende Ossifikation der Trochlea verschuldet, während sich die eminentia capitata schon deutlich zeichnet. (Pat. von 12 Jahren.)

Richtig ist jedenfalls der Rat, der schon früher gegeben wurde (König), stets wenigstens zwei Skiagramme in verschiedenen Projektionsebenen herzustellen, doch ist bei der Skiagraphie des Ellbogengelenkes und aller anderen komplizierten Skelettpartien stets das Normalskiagramm zu vergleichen, und das Alter des Patienten, sowie etwaige Knochenanomalien (Rachitis) welche den Ossifikationsprozess verzögern oder irgendwie beeinflussen, mit in Erwägung zu nehmen, und bei der Diagnose der skiagraphische Befund mit den Symptomen und dem Resultate der übrigen üblichen Untersuchungsmethoden mit in Einklang zu bringen.

Die Diagnostik nach dem skiagraphischen Befunde ist in vielen Fällen noch zu sehr von der subjektiven Anschauung des Beobachters abhängig und die blosse Mitteilung des Befundes hat einen beschränkten Wert, und ist für andere, welche nicht Gelegenheit haben das Skiagramm selbst zu beurteilen, wenig massgebend solange, was bereits von manchen Seiten angestrebt wird, nicht der skiagraphische Ausdruck einzelner pathologischer Vorgänge bestimmt aufgeklärt sein wird und solange nicht gewisse anatomische Normen der Skotologie einzelner Körperpartien festgesetzt sein werden, wie es sich die erwähnte Arbeit Hofmeisters, das Hüftgelenk betreffend, zur Aufgabe machte.

Unsere die Skiagraphie des Ellbogengelenkes und seine Verletzungen betreffende Studie behalten wir uns zur späteren ausführlichen Publikation vor.

Von den beigefügten Abbildungen stellt Fig. 2 (Tafel XVIII) das normale linke Ellbogengelenk eines 25jährigen Mannes dar. Das entfleischte Knochenpräparat ist in frontaler Projektionsebene aufgenommen. Das Olecranon der Platte anliegend, das Antibrachium in Supination. Die Entfernung der Lampe von der Platte beträgt 50 cm. Der die Platte senkrecht treffende Strahl gegen die Fossa supratrochlearis ant. gerichtet.

Fig. 3. Rechtes Ellbogengelenk, 15 Jahre alt, Epicondylus int. der Platte anliegend, die Vorderfläche des Humerus im schiefen Winkel gegen die Platte geneigt, das pronierte Antibrachium etwas flektiert. Lampe gegen die Spitze Olecranon gerichtet (50 cm von der Platte).

Die Epiphyse des Epicondylus int. erscheint vom Knochen durch einen schmalen Streifen getrennt, der in geeigneten Fällen Fraktur vortäuschen könnte. Die anatomische Bedeutung der einzelnen Schatten ist in dem Schema 3 verzeichnet, welches nach dem Skiagramm eines in derselben Projektion aufgenommenen Gelenkes von 30 Jahren kopiert ist.

Fig. 5 stellt die Projektion des Gelenkes von Fig. 3 in sagitaler Ebene dar. (Der Epicondylus externus an der Platte; Lampe [50 cm] gegen den Epicond. int. [mit einer Nadel markiert]). Die Erklärung des Bildes giebt das Schema 5.

(In den Zeichnungen bedeuten Ep. i. = Epicondylus internus, Ep. e. = Epicondylus externus, Em. c. = Eminentia capitata, Tr. = Trochlea, F. str. = Fossa supratrochlearis, Epf. = Epiphysenknorpel, Ol. = Olecranon, P. c. = Processus coronoideus, I. r. = Incisura radialis ulnae, C. r. = Capitulum radii, Tub. r. = Tuberositas radii.)

In Fig. 1 zeigen die Bilder 1 bis 4 die Epiphysen der in Ellbogengelenk beteiligten Knochen im Alter von 16 Jahren, die Bilder 5 bis 7 im Alter von 8 Jahren. (Die undurchsägten Knochen sind mit Ausnahme von No. 4 und 6 in der Frontalebene aufgenommen. Lampenentfernung 50 cm.)

Tafel XIX, Fig. 1. Normales Gelenk eines 9jährigen gesunden Jungen in sagitaler Projektion. (Epicond. int. anliegend, Lampe 40 cm gegen die Spitze des Olecranon gerichtet.)

Die normale Eminentia capitata erscheint hier als ein dem unteren Humerusende anliegendes Fragment, während die ganze Trochlea und die Epiphyse des Olecranon noch keinen Schatten geben. Der ganze Ossifikationsprozess befindet sich im Stadium der Knochen No. 5, 6, 7 in Fig. 6.

Fig. 3. Infractio olecrani. Patient von 11 Jahren (Fall auf die Hand bei extendierter Extremität, Krepitation mit sehr geringer Beweglichkeit des Fragmentes, Projektionsverhältnisse wie in Fig. 7). Die subperiostale Bruchlinie verläuft in der Richtung des Epiphysenknorpels der normalen unteren Humerusepiphyse, an welcher sich gegen die Bruchlinie des Olecranon zwei kleine unregelmässige Schatten anlehnen, welche den Ossifikationskern der Trochlea bedeuten. Das Bild könnte leicht zu der Diagnose einer Epiphysenfraktur oder Divulsion verleiten.

Die normale Epiphyse des Olecranon ist durch den kleinen vollständig isolierten Schatten ihres Ossifikationscentrums ausgeprägt (kein Fragment)!

Fig. 2. Luxation der Vorderarmknochen nach hinten mit einer Rissfraktur des Epicondylus int. Patient von 7 Jahren. Die Bruchlinie verläuft central von dem kennbaren Epiphysenknorpel des Epicondylus internus. Die Epiphyse der Trochlea und des Olecranon sind noch schattenlos.

Über eine neue Art der Diagraphie mit Hilfe der Röntgenstrahlen.

Von

Dr. med. **M. Brunner,** Oberarzt des Evangelischen Hospitales in Warschau.

Herr Professor Röntgen bemerkt in seiner ersten Veröffentlichung: „Eine neue Art von Strahlen" auf Seite 4, dass Glas die Strahlen passieren lasse, nur insofern es frei sei von Bleibeimischungen und zwar desto besser, je geringer sein Bleigehalt sei, und dass es bezüglich seiner Durchgängigkeit beinahe dem Aluminium und Kautschuk gleichstehe. Professor Röntgen erhielt sogar Photogramme verschiedener Metalle auf der Glasplatte, wenn er die lichtempfindliche Seite der Platte dem Metall zugekehrt hatte, die indifferente Seite der Platte jedoch der Lampe. Die also erhaltenen Bilder schrieb Röntgen einer Reflektion der X-Strahlen durch die Metalle zu und der Einwirkung der reflektierten Strahlen auf die Gelatineschicht (Seite 8).

Bis jetzt haben alle Experimentatoren der Diagraphie stets bei Untersuchung der Körperteile des Menschen die lichtempfindliche von Bromsilber bedeckte Seite der Clichées der Lichtquelle, also der Lampe zugekehrt. Die auf diese Weise erzeugten Bilder kamen regelrecht und mehr oder weniger scharf heraus, aber in den Kopien erhielt man umgekehrte Bilder. Alles, was rechts lag, erschien links gelagert und umgekehrt. Soweit es sich um Hand oder Fuss handelte, blieb es leicht, sich in einem derartigen Bilde zu orientieren, anders jedoch, wenn es sich um eine Aufnahme der Organe der Bauch-, Brust-, oder Schädelhöhle handelte. Hier stiftet für den Unerfahrenen oft der Umstand Unklarheit, dass auf der Kopie Teile, die rechts liegen sollten auf der linken Seite gelagert erscheinen und umgekehrt.

Dr. Max Levy wollte diesem Übelstande abhelfen, indem er statt der photographischen Glaschlichées, Celluloidplatten, unter dem Namen Films bekannt, anwandte. Um das Bild zu verschärfen, und dem Zusammenrollen der Films vorzubeugen, wandte er dann von beiden Seiten mit einer Emulsion von Bromsilber begossene Celluloidclichées an, endlich sogar Glasplatten, die von beiden Seiten mit lichtempfindlicher Gelatine bezogen waren.

Ich bezog nun solche Clichées, die bis jetzt nur von der „Aktiengesellschaft für Anilinfabrikation" geliefert wurden zu verschiedenen Zeiten und in verschiedenen Grössen, dieselben liessen mich jedoch unzufrieden.

Unbefriedigt von den bisherigen Verfahren wandte ich ein neues Vorgehen an: Ich legte das Clichée unter den zu durchleuchtenden, resp. zu photographierenden Körperteil, so zwar, dass die lichtempfindliche Seite des Clichées nach unten gekehrt war, also auf dem Tische lag, auf welchem der Kranke gelagert war und zwar unter dem Kranken. Die unempfindliche oder reine Glasfläche des Clichées war dem Kranken zugekehrt.

Vor allen Dingen untersuchte ich mit Hilfe eines fluorescierenden Schirmes, ob die von den verschiedenen Fabriken zur Anfertigung der Clichées angewandten Glassorten nach Ablösung der Bromsilbergelatineschicht die X-Strahlen durchliessen oder nicht und inwieweit das Glas den Strahlen die Passage erschwert. Ich überzeugte mich bei diesen Versuchen, dass die Durchgängigkeit des Glases für die X-Strahlen fast ganz der Durchgängigkeit der harten Pappe oder des Kautschuks gleichkommt, besonders bei Anwendung der heutigen Röntgenröhren und entsprechender Induktoren.

Ich versuchte dann die Aufnahme einer Hand, später eines Brustkorbes in zwei diagnostisch interessanten Fällen auf ein unter den zu untersuchenden Körperteil untergeschobenes, mit der lichtempfindlichen Seite nach unten gekehrtes Clichée unter Benutzung der neuesten von der Allgemeinen Elektrizitätsgesellschaft gelieferten Röhren auszuführen, und zwar für die Aufnahme der Hand mit einer Funkenlänge von 10—15, für die des Brustkorbes mit einer Funkenlänge von 15—20 cm. In keinem Falle kam der Anodalspiegel bis zum Glühen, die Aufnahme des Bildes dauerte bei meinem Verfahren genau ebenso lange, wie bei den früher angewandten Verfahren und zwar 40 Sekunden für die Aufnahme der Hand und drei Minuten für die Aufnahme des Brustkorbes. Verstärkungsschirme wurden nicht angewandt.

Der Abstand der Anode vom Clichée betrug bei Aufnahme der Hand 50, bei Aufnahme des Brustkorbes 75 cm.

Das Ergebnis liess nichts zu wünschen übrig. Der auf diese Weise diagraphisch aufgenommene Brustkorb kam sogar schärfer heraus als bei Anwendung der früheren Methoden.

Unwillkürlich wirft sich nun die Frage auf, weshalb waren die Äusserungen des Herrn Röntgen bezüglich der Durchgängigkeit des Glases für die X-Strahlen in Vergessenheit geraten? Die früher benützten Hittorf- oder Crookesschen Röhren, deren Strahlen nach allen Richtungen ausstrahlten, hatten eine zu geringe Spannung, alle anderen Röhren jedoch bis zur Erfindung der Platinantikatode genügten mit knapper Not, um eine Hand, geschweige denn einen Fuss zu durchleuchten. Die heute fast von allen Fabriken gelieferten Röhren mit Platinanode oder Antikatode ermöglichen die Durchleuchtung des Menschen. Die Strahlen durchdringen auch das Glas — bis zu einer gewissen Dicke natürlich. — Die für die photographischen Clichées gebrauchte Dicke des Glases spielt gar keine Rolle, kommt also für die X-Strahlen gar nicht in Rechnung. Es empfiehlt sich nun im Interesse der Güte des Bildes die Expositionszeit etwas zu verlängern, für die Hand um 20 Sekunden, für den Brustkasten um 30 Sekunden, für das Becken um 30 Sekunden bis eine Minute und zwar unter Vermeidung aller Verstärkungsschirme. Werden Verstärkungsschirme doch angewandt, so dürfen sie nur auf der lichtempfindlichen Seite des Clichées angebracht werden und müssen dem Clichée dicht angepresst werden. Bei meiner Methode müssen sie also unter dem Clichée zu liegen kommen.

Ich hege die Hoffnung durch die Veröffentlichung meiner Methode der Diagraphie mittelst X-Strahlen zu der Vervollkommnung des Verfahrens einen wesentlichen Beitrag geliefert zu haben. Ich habe mein Vorgehen am 20. März 1899 in einem Vortrage im Warschauer Museum für Handel und Industrie demonstriert.

I.

Röntgenuntersuchung und Handgelenksverletzungen.

Von

Dr. **Metzner** in Dessau.

(Hierzu Tafel XIX, Fig. 4 und Tafel XVII, Fig. 6.)

Der Kunstmaler Herr X. fiel eines Tages auf die vorgestreckte rechte Hand und erlitt angeblich nur eine Verstauchung des Handgelenks, welches vier Wochen im Gipsverband immobilisiert und dann mit Massage behandelt wurde; als trotz langer Behandlung eine ziemliche Steifigkeit und hochgradige Schmerzhaftigkeit im rechten Handgelenk fortbestand, konsultierte mich Prof. R. und ich konnte, wie auch das Röntgenbild beweist, eine Dislokation der Handwurzel nach dem peripheren Radiusende hin konstatieren, sowie einen Bruch der unteren Radiusepiphyse und eine Einkeilung des os scaphoideum in die Bruchstelle. Durch den Fall auf den rechten Kleinfingerballen hatte sich die Gewaltwirkung in schräger Richtung bis zum os scaphoideum hin fortgepflanzt und die Absprengung an der Radiusepiphyse herbeigeführt, das abgesprengte Stück war wieder angewachsen, durch die Dislokation der Handwurzel und die Einkeilung des os scaphoideum in die Bruchstelle entstand jedoch ein hartnäckiges Bewegungshindernis und grosse Schmerzhaftigkeit bei jeder Bewegung, Übelstände, die jetzt nicht mehr zu beseitigen und die den Verletzten wesentlich in der Ausübung seiner Kunst beeinträchtigen. Ich bin fest davon überzeugt, dass bei rechtzeitiger Röntgenuntersuchung und Sicherstellung der Diagnose sich ein anderes, besseres Resultat und in kürzerer Zeit würde haben erreichen lassen durch geeignete Distraktion und Entfernung des os scaphoideum von der Bruchstelle mit Zuhilfenahme eines geeigneten Schienenhülsenapparates und frühzeitiger Bewegung und Massage.

Gerade in der Erkenntnis und der Behandlung der so überaus häufigen Handgelenksverletzungen, welche gewöhnlich unter dem Namen Verstauchungen des Handgelenks rubriziert werden, hat uns die Diaskopie noch mehr aber die Diagraphie wesentlich gefördert. Ein grosser Prozentsatz dieser Verletzungen, welche früher und auch jetzt noch vielfach mehr oder weniger in der Behandlung vernachlässigt zu werden pflegen, lässt sich mittelst dieser neuen, unanfechtbaren Untersuchungsmethode nicht als einfache Verstauchungen, d. h. als Bluterguss in und um das verletzte Gelenk, als Dehnung und Zerrung der betreffenden Gelenkkapsel und -bänder, sondern als bedeutend schwerere und für die spätere Funktion des Gelenks wesentlich nachteiligere Verletzungen als Quetschung, Ineinanderschiebung, Dislokation und Zertrümmerung einzelner Handwurzelknochen und vor allen Dingen als Brüche der distalen Endstücke von Radius und Ulna sicher feststellen, Veränderungen, welche dem tastenden Finger selbst des geübtesten Untersuchers völlig entgehen können. Bei dem so häufigen Ausgang dieser Verletzungen in eine dauernde, ziemlich heftige Schmerzhaftigkeit der Handwurzel und wesentlichen Beeinträchtigung der Bewegungsfähigkeit des Handgelenks hätte man eigentlich schon viel früher daran denken können, dass es sich hierbei um kompliziertere Verletzungen handeln dürfte, indessen obwohl in der medizinischen wie Tagespresse genugsam auf den Wert der Röntgenuntersuchung hingewiesen wird und obwohl jetzt überall Röntgeneinrichtungen und gewissenhafte Untersucher vorhanden sein dürften, kann sich doch ein grosser Teil von Ärzten noch immer nicht dazu entschliessen bei Übernahme derartiger Verletzter, zwecks Stellung einer absolut sicheren Diagnose und Einleitung einer zweckentsprechenden Behandlung eine Röntgenaufnahme machen zu lassen. Die Endresultate einer richtig geleiteten schwereren Handgelenksverletzung, dessen sind wir gewiss, müssen andere und zwar bessere werden wie bisher und müssen in kürzerer Zeit zu erreichen sein. Selbst bei den einfachsten Verletzungen gerade des Handgelenks, sollte man sich der kleinen Mühe unterziehen eine Durchstrahlung oder photographische Aufnahme machen zu lassen, Schaden wird dadurch nie angerichtet, sehr häufig aber entspringt daraus für die einzuleitende Behandlung, resp. die spätere Funktionsfähigkeit des Gelenks ein eminenter Nutzen; so mancher feste Verband dürfte erspart werden und der Patient früher als sonst durch Massage und andere geeignete Massnahmen arbeitsfähig werden. Bei der grossen Bedeutung, die es für die Gebrauchsfähigkeit der Hand hat, ob eine Verletzung derselben frisch oder erst nach Wochen richtig erkannt und richtig behandelt wird, kann man nur dringend anraten, dass die Diagraphie nicht als eine blosse Kuriosität zur Feststellung alter Difformitäten, sondern gerade bei frischen Verletzungen angewandt wird. Auf ein so wertvolles diagnostisches Hilfsmittel haben alle Patienten ein gleichmässiges Anrecht, und vielleicht ist die Zeit nicht allzu fern, wo der Arzt wegen Unterlassung einer Durchleuchtung sogar strafrechtlich verantwortlich gemacht werden wird. Freilich kann nur die sorgfältigste Kritik des Beobachteten Irrtümer vermeiden, und wir können hierbei die photographische Platte, welche mehr Details giebt als die Diaskopie, durchaus nicht entbehren. Auch Laienkreise beschäftigen sich jetzt vielfach mit Röntgenaufnahmen sogar von Unfallverletzten, wir haben indessen die Überzeugung gewonnen, dass das Röntgenverfahren bei Stellung von Diagnosen nur in der Hand des gewissenhaften Arztes wirklichen Wert hat. Es gehören gründliche anatomische Kenntnisse und vielseitige Erfahrung, namentlich bei Knochenverletzungen dazu, bis man im stande ist, die für die Aufnahme günstigste Stellung zu treffen und die so gewonnenen Bilder richtig zu deuten. Gerade die Berufsgenossenschaften, denen zumeist ein eminenter Blick für das Praktische nicht abzusprechen sein dürfte, sollten von dieser neuen Untersuchungsmethode recht ausgiebigen Gebrauch machen, nicht bloss zur Beurteilung der Frage, ob und inwieweit Klagen nach geheilten Frakturen etc. begründet sind sondern auch schon bei der ersten Feststellung der Verletzung und der einzuschlagenden Behandlung, zumal ihnen ja das Recht zusteht, die Patienten sogleich nach dem Unfall in ihre Behandlung nehmen zu dürfen. So habe ich in meiner Thätigkeit als Begutachter von Unfallverletzten sehr häufig Gelegenheit gehabt, Brüche am Handgelenk festzustellen, wo von anderer

Seite einfach Verstauchung diagnostiziert war und andererseits nichts gefunden, wo zuvor anderweit eine schwere Verletzung, Bruch etc. diagnostiziert worden war.

„Zum Beweis, dass sogar bei Verletzungen einzelner Fingergelenke die Röntgenstrahlen mit grossem Vorteil für Arzt und Patienten Verwendung finden, möge das beifolgende Bild (Tafel XVII, Fig. 6) vom rechten Daumen einer Dame dienen, welche sich eine Subluxation der Endphalanx zugezogen und ein halbes Jahr erfolglos mit Einreibungen behandelt war; rechtzeitige diagraphische Aufnahme hätte die Ursache sofort erkennen lassen und damit die Schmerzen beseitigt.

Trotz der Aussichtslosigkeit des ersten Falles mit der Handgelenksverletzung resp. dem Bruch des unteren Radiusendes versuchte ich doch mit Hilfe eines eigens hierfür von Paschen konstruierten Schienenhülsenapparates sowie mit täglicher Massage, Umschlägen und Übungen an Zander-Apparaten eine Mobilisation und bessere Gebrauchsfähigkeit der Hand zu erreichen. Der Erfolg ist nach einer einhalb Jahr konsequent durchgeführten Behandlung ein derartiger, dass Herr X. die Hand frei bewegen und gebrauchen kann ohne besondere Beschwerden; um so mehr wäre ein ganz gutes Resultat zu erwarten gewesen, wenn der Fall frisch zur Röntgenuntersuchung resp. geeigneten Behandlung gekommen wäre."

II.

Zur Kasuistik von Fremdkörpern im menschlichen Digestionstrakt.

Von

Dr. **Metzner** in Dessau.

Der zehnjährige Knabe M. wurde mir kürzlich von den besorgten Eltern mit dem Bemerken zugeführt, dass er beim Spiel ein Markstück in den Mund genommen und verschluckt hätte. Mittelst des Fluorescenzschirmes vermochte ich während der ersten drei Tage das Verbleiben des Geldstückes im Magen festzustellen und konnte dann bei vorwiegender Ernährung mit Kartoffelbrei die Wanderung der Münze durch den ganzen Verdauungskanal täglich weiter verfolgen bis zu dem am achten Tag erfolgten etwas erschwerten Abgang aus dem Anus. Die Stellung, in welcher sich das Markstück zumeist präsentierte, war horizontal, seltener etwas schräg; durch Einwirkung des Schwefelwasserstoffgases hatte es beim Verlassen des Darmes eine schwärzliche Färbung angenommen. Irgendwelche Unbequemlichkeiten wurden dem Knaben durch diesen Fremdkörper nicht verursacht.

Trotz sorgfältiger und wiederholter Untersuchung konnte ich dagegen nicht das Vorhandensein einer Stecknadel im Digestionstrakt eines sechsjährigen Mädchens festzustellen; die Nadel war am 11. April verschluckt worden und verliess den Körper auf natürlichem Wege nach ausgiebiger Darreichung von Kartoffelbrei am 15. April.

Physikalisch-technische Mitteilungen.

Redigiert von

Dr. **B. Walter** in Hamburg.

Über den Wehneltschen elektrolytischen Stromunterbrecher.

Zu Anfang dieses Jahres hat Herr Dr. Wehnelt in Charlottenburg in der elektrotechnischen Zeitschrift einen Stromunterbrecher für Induktionsapparate beschrieben, der als eine fundamentale Neuerung auf diesem Gebiete angesehen werden muss, und der sowohl durch seine Leistungsfähigkeit, wie durch die Einfachheit seiner Konstruktion und Regulierung eine

ganz besondere Beachtung verdient und auch bereits gefunden hat. Derselbe unterbricht den in die primäre Rolle eines Induktionsapparates hineingesandten Strom unter richtig gewählten Verhältnissen mehrere hundertmal in der Sekunde und erzeugt dabei zwischen den Polen der sekundären Rolle des Instrumentes Funkenströme, die geradezu staunenerregend genannt werden müssen. Dementsprechend sind denn auch die Wirkungen dieser Entladungen auf Röntgenröhren, auf die es uns ja vor allem ankommt, ganz ausserordentliche; und man kann wohl sagen, dass wir gegenwärtig keine Röhren besitzen, welche der vollen Entfaltung der auf diese Weise zustande gebrachten Wirkung eines grösseren Induktionsapparates auch nur wenige Sekunden Stand zu halten vermögen.

Freilich wird eine Röhre, die so leer geworden ist, dass sie bei Anwendung der bisherigen, langsamer arbeitenden Unterbrecher nicht anspricht, auch durch den neuen nicht in Thätigkeit gesetzt werden; denn es wächst eben bei Anwendung des letzteren nicht etwa, wie man vielfach zu glauben scheint, die von dem Induktionsapparat erzeugte Spannung. Der Grenzwert der letzteren ist nämlich lediglich durch die Konstruktionsart des Induktors selbst bedingt; und wenn man daher in gewissen, den neuen Unterbrecher anpreisenden Schriften angegeben findet, dass er besonders bei kleineren Apparaten die Grösse der Funkenlänge erhöht, so ist dem gegenüber einfach darauf hinzuweisen, dass in diesem Falle die Funkenlänge überhaupt nicht mehr als ein Mass für die erzeugte Spannung angesehen werden kann. Die Luft behält nämlich die durch den Durchgang eines elektrischen Funkens erlangte Leitungsfähigkeit noch eine kurze Zeit nach dem Erlöschen des letzteren bei, so dass die nächste Entladung, wenn sie nur schnell genug auf die vorhergehende folgt, den von dieser zurückgelegten Weg auch schon mit einer erheblich geringeren Spannung zu durchschlagen vermag, oder dass demnach dieser Weg nach dem einmaligen Einsetzen des Funkens sich auch ein beträchtliches Stück länger machen lässt, ohne darum zu seiner Überbrückung eine höhere Spannung zu erfordern. Zur Erregung einer Röntgenröhre dagegen gehört eine ganz bestimmte, von der Grösse ihres Vakuums abhängige Spannung; und dass nun diese durch den neuen Unterbrecher nicht erhöht wird, ergiebt sich eben aus dem schon oben erwähnten Umstande, dass eine Röhre, welche mit den älteren Unterbrechern nicht zum Ansprechen gebracht werden kann, sich auch dem neuen gegenüber passiv verhält. Sobald aber die Röhre in dem Bereiche der Funkenlänge des Induktionsapparates liegt oder auf künstlichem Wege, d. h. also z. B. durch Gasentwickelung in ihrem Innern, dahin gebracht worden ist, wird dieselbe bei Anwendung des neuen Unterbrechers auch stets mit Leichtigkeit in dauerndem Betrieb erhalten werden können, ja bei voller Kraftentfaltung desselben sich sogar innerhalb weniger Sekunden so stark erwärmen, dass entweder dass weisse Anodenlicht in ihr erscheint oder das Metall der Antikathode hinwegschmilzt. Es ist dies aber, wie hier noch einmal betont werden mag, nicht etwa eine Folge der hohen Spannung sondern lediglich der grossen Zahl der in der Zeiteinheit aufeinander folgenden Entladungen, wobei noch in Rücksicht zu ziehen ist, dass das Vakuum der Röhre die auf ihrer Antikathode angesammelte Wärme nur äusserst langsam nach aussen hin ableitet.

Wie demnach der neue Unterbrecher ganz bedeutend höhere Anforderungen an die Leistungsfähigkeit unserer Röhren stellt, so ist es sicher, dass auch die Konstruktion der Induktionsapparate auf diese erhöhte Inanspruchnahme wird Rücksicht zu nehmen haben. Zunächst dürfte sich in dieser Beziehung eine Vergrösserung der Drahtdicken in der primären und sekundären Rolle derselben empfehlen, um die in letzteren erzeugte Stromwärme soweit als möglich zu vermindern. Vor allem aber wird auch die Anwendung einer besseren Isolation in Rücksicht zu ziehen sein, da nämlich die Isolierung hochgespannter Elektrizität um so schwieriger wird, jemehr dieselbe sich dem elektrostatischen Zustande, d. h. dem der gleichbleibenden Spannung, nähert.

Nichtsdestoweniger lässt der neue Unterbrecher aber auch schon mit den heute existierenden Induktoren und Röntgenröhren eine nicht unerhebliche Erhöhung der Gesamtleistung unseres Instrumentariums erzielen, wie daraus hervorgehen dürfte, dass es mir gelang, unter Anwendung unseres Kohlschen 50cm-Induktors sowie geeigneter Müllerscher

Röhren auf Schleussnerplatten in 60cm Abstand ohne Anwendung eines Verstärkungsschirmes genügend ausexponierte Diagraphien eines erwachsenen Schultergelenkes in sieben Sekunden und eines eben solchen Beckens in 50 Sekunden zu erzielen, während bei Anwendung eines Verstärkungsschirmes die Expositionszeit auch im letzteren Falle sich auf zehn Sekunden herabsetzen liess. Ich zweifle aber durchaus nicht daran, dass dieselbe nach Beschaffung geeigneter Röhren sowie einer für den Unterbrecher genau abgestimmten Primärrolle (vgl. weiter unten) sich noch erheblich weiter wird abkürzen lassen.

Inzwischen schien es mir von meinem Standpunkte aus zunächst wichtiger, einen genauen theoretischen Einblick in die bei dem neuen Unterbrecher stattfindenden Vorgänge zu gewinnen, eine Arbeit, mit der ich im Verein mit Herrn Professor Voller schon seit längerer Zeit beschäftigt bin, und über deren Resultate am Schlusse dieser Abhandlung Einiges mitgeteilt werden wird.

Zunächst möge indessen eine genaue Beschreibung des Unterbrechers selbst erfolgen, der übrigens so ausserordentlich einfach ist, dass man ihn sich jederzeit in allen seinen Teilen selbst konstruieren und reparieren kann. Derselbe ist nämlich nichts anderes, als eine gewöhnliche elektrolytische Zelle, wie sie beispielsweise zur elektrolytischen Zersetzung des Wassers dient, und die in unserem Falle nur die eine besondere Eigenschaft hat, dass ihre Anode nicht wie sonst aus einer grösseren Metallplatte sondern nur aus einem kurzen Drahtstück besteht. Zur Konstruktion dieser Zelle füllt man also zunächst ein etwa 10—15 Liter fassendes Glasgefäss bis nahe an den Rand mit verdünnter Schwefelsäure — etwa 1 Raumteil H_2SO_4 auf 40 Raumteile Wasser — und stellt ferner ein Stativ mit zwei Klemmen daneben, die als Halter für die beiden Elektroden zu dienen haben. Von letzteren besteht zunächst die Kathode einfach aus einem dünnen Bleiblech von einigen hundert Quadratcentimetern Oberfläche, an welches ein dicker mit Gummischlauch überzogener Kupferdraht angelötet ist, dessen aus der Flüssigkeit hervorragendes Ende durch einen Gummistöpsel gesteckt wird, der seinerseits wieder in der einen Klemme des genannten Stativs eingeklemmt wird. Dieser Stöpsel bewirkt dann zugleich die Isolation der in Rede stehenden Elektrode von dem Metallstativ, worauf es wesentlich ankommt, da sich nämlich hier zwischen den beiden Elektroden der Zelle, die ja bei der Unterbrechung des Stromes die beiden Seiten der Unterbrechungsstelle darstellen, wie bei jedem Unterbrecher eine nicht unerhebliche elektrische Spannung, nämlich die „primäre Öffnungsspannung“ entwickelt, die bei grösseren Induktionsapparaten bis zu mehreren tausend Volt beträgt.[1])

Den wichtigsten Teil der Zelle, die Anode, stellt man sich ferner in folgender Weise her. Man lötet an einen längeren, nackten Kupferdraht von etwa 1 mm Dicke ein etwa 30 mm langes Stück eines ebenso dicken Platindrahtes an und steckt nun diesen Anodendraht einfach durch ein gerades dünnwandiges Glasrohr, dessen innerer Durchmesser nur wenig grösser ist als der des Drahtes. Das Glasrohr wird dann ebenfalls durch einen Gummistöpsel gesteckt und mit dessen Hilfe an der zweiten Klemme des Elektrodenstativs in senkrechter Stellung so befestigt, dass das auf der unteren Seite des Glasrohres um 5—10 Millimeter hervortretende Ende des Platindrahtes einige Centimeter von dem Boden der Zelle entfernt ist, während im übrigen der Draht bis etwas über die Oberfläche der Flüssigkeit hinaus von dem Glasrohre umgeben sein muss. Nach oben zu endlich muss das Kupferende des Drahtes einige Centimeter lang frei in die Luft hineinragen, um daselbst mit dem vom positiven Pole der Betriebsbatterie kommenden Drahte durch eine Klemme verbunden werden zu können.

Die hier vorgeschlagene einfache Konstruktion der Anode des Wehneltschen Unterbrechers bietet — worauf es vor allem ankommt — die Möglichkeit, die Länge des in die Flüssigkeit hineinragenden Platindrahtstückes in sehr einfacher Weise regulieren zu können, während dieselbe gleichzeitig eine ausserordentliche Haltbarkeit besitzt.

---

[1]) Näheres darüber siehe in der Anmerkung auf Seite 30 dieses Bandes.

Die Schaltung des ganzen Stromkreises ergiebt sich ferner aus der nebenstehenden Figur, in der E die Elektrizitätsquelle, Z die Wehneltsche Zelle, U den Stromumschalter, P die primäre Rolle des Induktionsapparates, W den Regulierwiderstand und A das Ampèremeter bedeutet. Die Spannung der Elektrizitätsquelle E muss in diesem Falle ziemlich hoch genommen werden, weil sonst, wie aus meinen früheren Darlegungen über den Betrieb des Induktionsapparates (S. 29 dieses Bandes) folgt, bei den hier zustande kommenden äusserst schnellen Unterbrechungen nicht die genügende Öffnungsstromstärke erreicht wird, die hier zur Erreichung gleicher Funkenlänge sogar, wie der Versuch zeigt, erheblich grösser sein muss, als bei dem bisher vorzugsweise angewendeten Quecksilberunterbrecher. Am zweckmässigsten nimmt man daher als Betriebsspannung direkt die Strassenspannung von 108 Volt, an deren positiven Pol dann die Anode der Wehneltschen Unterbrecherzelle unmittelbar angeschlossen wird, um eine verkehrte Einschaltung der letzteren soweit als möglich zu vermeiden.[1])

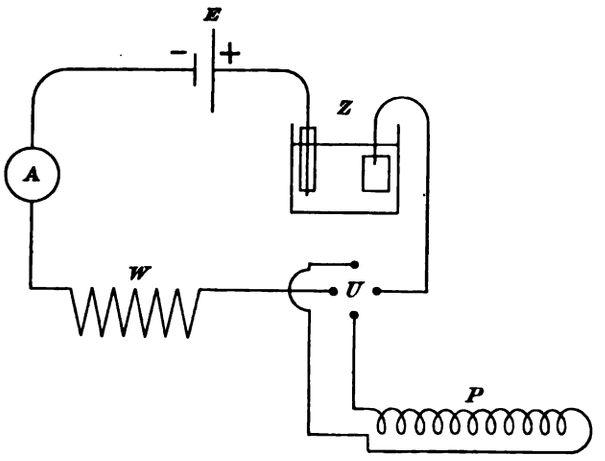

Die Drahtleitung von dem negativem Pol der Betriebskraft wird über das Ampèremeter A und den Regulierwiderstand W zu dem Umschalter U hingeführt, mit welchem auch der von der Kathode der Zelle Z kommende Draht verbunden ist. Die beiden übrigen Klemmen des Umschalters ferner kommunizieren mit der primären Rolle P, so dass also, wenn in U umgeschaltet wird, der Strom seine Richtung nur in der Primärrolle, nicht aber in den übrigen Teilen des Stromkreises, vor allem also auch nicht in der Zelle Z umkehrt. Das Ampèremeter A muss Ströme bis zu 25 Ampère anzeigen, und der Regulirwiderstand W muss, wenn man mit 108 Volt Spannung arbeitet, eine Grösse von etwa 10—20 Ohm haben und so dimensioniert sein, dass er — wenigstens in seinen letzten Abteilungen — Ströme von der obengenannten Stärke ohne allzu grosse Erhitzung verträgt.

Zur Regulierung der Wirkung des ganzen Instrumentariums hat man nun zunächst dem in die Flüssigkeit der Wehneltschen Zelle hineinragenden Anodendraht für jede Röhre eine ganz bestimmte Länge zu geben, wobei als Regel gilt, dass derselbe für weichere Röhren kürzer, für härtere dagegen länger zu nehmen ist. Eine weitere bestimmte Vorschrift für diese Länge lässt sich im allgemeinen nicht geben, da dieselbe auch von der Grösse des angewandten Induktionsapparates und zwar vor allem von der Grösse des Selbstinduktionskoefficienten seiner primären Rolle, d. h. also von der Zahl ihrer Windungen und der Grösse ihres Eisenkernes abhängt. Man wird daher gut thun, zunächst mit etwa 1 mm langem Anodendrahte anzufangen, um dann, wenn die Röhre nicht anspricht oder nicht stark genug wirkt, allmählich zu grösseren Längen überzugehen. Mit der Länge oder vielmehr genauer mit der Grösse der Oberfläche des in die Flüssigkeit hineinragenden Anodendrahtes wächst nämlich die Grösse der zur Erzeugung der Unterbrechung notwendigen Öffnungsstromstärke und damit auch die Stärke der jedesmaligen Induktionswirkung, wie in meiner angeführten Abhandlung über den Betrieb des Induktionsapparates ausführlich dargelegt ist. Andererseits geht allerdings, wie der Versuch zeigt, mit der Vergrösserung jener Oberfläche die Zahl der Unterbrechungen in der

[1]) Dieselbe würde zwar nicht gleich eine Zerstörung des Platindrahtes, wohl aber eine ganz ausserordentlich schnelle Abnutzung desselben bewirken, da die sich dann bildenden Unterbrechungsfunken bei gleicher Stromstärke erheblich stärker sind als bei entgegengesetzter Schaltung der Zelle, so dass deshalb auch die Induktionswirkung in ersterem Falle weit schwächer ist als im letzteren.

Zeiteinheit etwas herunter, indessen doch lange nicht in dem Masse, dass dadurch nicht die Gesamtwirkung des Induktors auf die Röntgenröhre erhöht würde. Auch das starke Anwachsen der mit Erhöhung der Länge des Anodendrahtes vom Ampèremeter angezeigten mittleren Stromstärke spricht deutlich in diesem Sinne. Die weitere Regulierung während des Arbeitens der Röhre selbst geschieht schliesslich vermittelst des Regulierwiderstandes W in bekannter Weise.

Als eine der wichtigsten Bedingungen für die erfolgreiche Anwendung des Wehneltschen Unterbrechers muss hier ferner noch die genannt werden, dass die primäre Rolle des Induktionsapparates einen ganz bestimmten Selbstinduktionskoefficienten haben muss (eine Bedingung, auf die es bei Anwendung der älteren Unterbrecher durchaus nicht so sehr ankam), so dass daher in den meisten Fällen die Anschaffung einer neuen Primärrolle nötig sein wird, die man sich natürlich am besten von der Bezugsfirma seines Induktionsapparates nachliefern lässt. Die Gründe, wodurch dieses bedingt wird, liegen einerseits in der schnellen Aufeinanderfolge der Unterbrechungen und andererseits in den eigenartigen Vorgängen bei der Unterbrechung selbst, worauf ich am Schlusse dieses Aufsatzes zurückkommen werde. Als ein charakteristisches Beispiel möge in dieser Beziehung nur angeführt werden, dass unser grosser Kohlscher 50 cm-Induktor in Verbindung mit dem neuen Unterbrecher mit seiner ursprünglichen Primärrolle selbst bei Anwendung von 220 Volt Betriebsspannung nur auf eine Funkenlänge von 10—12 cm zu bringen war, dass die letztere aber, sowie auch die ganze Wirkung des Instrumentes sich um mehr als das dreifache steigerte, als die kleine Primärrolle unseres 30 cm-Apparates in die sekundäre des grossen geschoben wurde.

Als eine fernere Eigentümlichkeit des neuen Unterbrechers muss sodann noch diejenige Eigenschaft desselben bezeichnet werden, dass er auch ohne Kondensator arbeitet, ein Umstand, auf den ich bei der Entwickelung der Theorie des ersteren, die mir nun schliesslich noch übrig bleibt, alsbald zurückkommen werde.

Diese Theorie ist nach den von Herrn Prof. Voller und dem Verfasser angestellten Versuchen die folgende:

Sobald der Strom des in unserer Figur dargestellten Kreises geschlossen ist, entsteht an der Oberfläche des Anodendrahtes des Unterbrechers Z wegen des grossen Widerstandes des kleinen daselbst zu seiner Leitung zur Verfügung stehenden Querschnittes der Flüssigkeit eine ganz ausserordentlich hohe Temperatur in der letzteren, so dass dieselbe an dieser Stelle ins Sieden gerät und der Draht selbst also fast momentan von einer Wasserdampfhülle umgeben wird. Mit diesem Zeitpunkte ist der Maximalwert des Schliessungsstromes, d. h. also die „Öffnungsstromstärke", erreicht, denn von jetzt ab wird der Strom wegen des ausserordentlich grossen Widerstandes jener Dampfhülle, deren Volumen überdies noch durch den sich hier elektrolytisch abscheidenden Sauerstoff vermehrt wird, sehr rasch abnehmen.

Falls nun, wie dies bei den früheren zahlreichen Untersuchungen über derartige Zellen mit kleinen Elektroden stets der Fall war, keine Rolle mit Selbstinduktion im Stromkreise vorhanden ist, so sinkt die Stromstärke, nachdem sie einmal jene Dampfhülle erzeugt hat, ohne besondere Nebenerscheinungen gerade bis auf denjenigen Wert herab, welcher eben nötig ist, um diese Schicht kontinuierlich um den Draht herum aufrecht zu erhalten, ein Wert, der, wie wir durch besondere Versuche festgestellt haben, mit der Länge des Drahtes proportional geht, und welcher dann auch nahezu konstant beibehalten wird.

In unserem Falle dagegen, wo wir es im Stromkreise mit einer Rolle mit Selbstinduktion zu thun haben, wird bei jenem plötzlichen Abfall des Stromes an derjenigen Stelle des Stromkreises, von welcher die Unterbrechung ausgeht, d. h. also an der Anode der Wehneltschen Zelle, eine sehr hohe Spannung, eben die schon erwähnte „primäre Öffnungsspannung" erzeugt, die dann den Wasserdampf, welcher den Platindraht der Anode umgiebt, in seine Bestandteile Wasserstoff und Sauerstoff zersetzt, zwei Gase, die sich zunächst getrennt voneineinder an den beiden Grenzschichten der Dampfhülle entwickeln, sich aber durch Diffusion schnell untereinander mischen und dann als Knallgas unter Einwirkung der sich

unausgesetzt weiter entwickelnden Öffnungsspannung eine explosionsartige Verbindung eingehen, wodurch die gesamte, den Anodendraht umgebende Gashülle von demselben fortgeschleudert wird, und der Strom also dann in sehr kurzer Zeit vollständig auf Null herabsinkt, ein Abfall, dem wohl hauptsächlich die Induktionswirkung zuzuschreiben ist. Nach Verlauf desselben tritt dann die Flüssigkeit aufs neue an den Draht heran, und das Spiel kann von Neuem beginnen.

Diese im ersten Augenblick etwas kompliziert erscheinende Erklärung der Vorgänge im Wehneltschen Unterbrecher wird kaum noch befremden, wenn man folgende kürzlich von uns festgestellte Thatsachen berücksichtigt.

1. An der Kathode der in Thätigkeit befindlichen Wehneltschen Zelle entwickelt sich genau die normale Wasserstoffmenge, wie sie der vom Ampèremeter angezeigten mittleren Stromstärke nach dem Faradayschen Gesetze der Elektrolyse entspricht. Dieses widerlegt die von Herrn Wehnelt selbst ausgesprochene Vermutung, wonach wir es bei seinem Unterbrecher mit einer Resonanzerscheinung, d. h. mit einem Wechselstrom zu thun haben sollen; denn der Strom kann nach der erwähnten Thatsache seine Richtung in der Zelle niemals geändert haben. Er wird vielmehr wie bei jedem anderen Unterbrecher so auch hier allmählich bis zu seinem maximalen Werte ansteigen und von diesem dann wieder schnell auf Null herabfallen, wie dies in der Figur auf Seite 30 dieses Bandes dargestellt ist. Wir haben es also auch bei dem neuen Unterbrecher lediglich mit einem periodisch pulsierenden Gleichstrom zu thun.

2. Es entwickelt sich an der Anode, also dort, wo bei normaler Elektrolyse nur Sauerstoff entsteht, in dem Wehneltschen Unterbrecher nicht bloss Sauerstoff sondern auch Wasserstoff, eine Thatsache, die mir zuerst dadurch angedeutet wurde, dass ich das Spektrum des rötlichen Lichtes des Unterbrechungsfunkens der Zelle untersuchte und dasselbe fast nur aus den bekannten Wasserstofflinien bestehend fand.[1]) Diese Thatsachen beweisen, dass an der Anode der Wehneltschen Zelle eine lokale Wasser-, oder richtiger Wasserdampfzersetzung stattfinden muss, die eben durch die sich hier entwickelnde hohe Öffnungsspannung bewirkt wird.

3. Durch ganz allmähliche Ausschaltung des Regulierwiderstandes W kann man es dahin bringen, dass der Unterbrecher ganz langsam — etwa einmal in der Sekunde unterbricht. Bestimmt man unter diesen Umständen die betreffende Stromstärke für verschiedene Drahtlängen der Anode, so findet man, dass beide Grössen einander proportional gehen. Dies lässt darauf schliessen, dass die erste Ursache der Unterbrechung von einer den ganzen Draht einhüllenden Schicht ausgehen muss, und dies kann schwerlich etwas anderes sein als eine Wasserdampfschicht. Das durch die normale Elektrolyse des Schliessungsstromes entwickelte Sauerstoffgas nämlich, an welches man ebenfalls noch denken könnte, steigt auch bei diesen Grenzstromstärken stets noch in Form kleiner, voneinander getrennter Bläschen von dem Draht empor, wie man am besten sieht, wenn man demselben eine wagrechte Lage in der Flüssigkeit giebt; und es dürfte daher dieses Gas für sich allein schwerlich eine zusammenhängende Hülle um den Draht herum zu bilden imstande sein. Dass andererseits die lokale Temperaturerhöhung der Flüssigkeit in der Umgebung der Anode eine ganz ausserordentlich grosse sein muss, erkennt man leicht aus der starken Schlierenbildung, welche die Flüssigkeit in jener Gegend zeigt, wie sich denn auch die letztere im ganzen schon nach verhältnismässig kurzem Gebrauch nicht unerheblich erwärmt. In der Praxis wird man daher nötigenfalls mehrere Zellen bereit halten.

4. Dass die Stromunterbrechung in dem neuen Unterbrecher nicht ein ganz einfacher Vorgang sein kann, ergiebt sich auch schon daraus, dass derselbe zur Erzeugung der gleichen sekundären Funkenlänge viel grössere primäre Öffnungsstromstärken gebraucht als beispielsweise der Quecksilberunterbrecher. Diese Thatsache lässt eben darauf schliessen, dass die Stromunter-

[1]) Es sei hier noch erwähnt, dass bei umgekehrter Einschaltung der Wehneltschen Zelle der an dem kurzen Drahtende auftretende Öffnungsfunke ein intensives Spektrum des diesen Draht bildenden Metalles zeigt, so dass mithin unsere Zelle auch ein vorzügliches Mittel darstellt, um auf einfachem Wege intensive und reine Metallspektren zu erhalten.

brechung in dem neuen Apparat weit langsamer vor sich gehen muss, als in den alten, ein Schluss, den ich übrigens auch durch die photographische Analyse der Vorgänge in den mit den betreffenden Unterbrechern erzeugten sekundären Funken bestätigt gefunden habe.

5. Die beiden Thatsachen, dass einerseits der Unterbrecher auch ohne Kondensator arbeitet, sowie dass andererseits die Grösse des Selbstinduktionskoefficienten der primären Rolle bei ihm von weit grösserer Bedeutung ist als bei den älteren Unterbrechern, deuten darauf hin, dass zur richtigen Funktion desselben eine gewisse Stärke des Unterbrechungsfunkens sogar notwendig ist, ein Umstand, der nach der oben vorgetragenen Auffassung der hier stattfindenden Vorgänge jedenfalls nicht ganz unverständlich sein dürfte.

Es möge schliesslich noch erwähnt werden, dass die eigenartigen Vorgänge in solchen Zellen mit kleinen Elektroden auch bereits lange vor der von Herrn Wehnelt eingeführten Verbindung derselben mit Induktionsrollen zu vielfachen Untersuchungen Veranlassung gegeben hatten, und dass auch schon damals von den Herren Colley, Richarz und Anderen an der Ansicht festgehalten wurde, dass eine den Draht umgebende Wasserdampfhülle die Ursache derselben sei.

Centrifugen-Quecksilberunterbrecher mit continuierlich fliessendem Quecksilberstrahl.

Von

W. A. Hirschmann, Berlin.

Die zum Betriebe der Funkeninduktoren erforderlichen Unterbrechungsvorrichtungen sind seit der praktischen Verwertung der Röntgenstrahlen als wichtigstes Hilfsinstrument erkannt worden.

Die neue Form der Unterbrecher ist unter Anwendung bisher nicht verwerteter Prinzipien konstruiert worden und soll bei einfacher Konstruktion für schnelle Unterbrechungen geeignet sein und trotz schnellster Unterbrechungen keinen erhöhten Stromverbrauch bedingen.

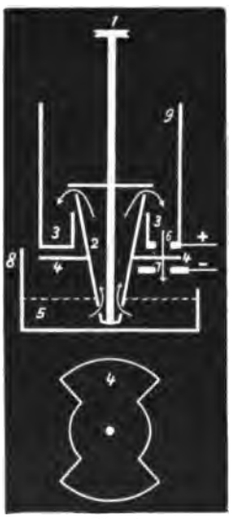

Fig. 1.

Es werden augenblicklich vier prinzipiell verschiedene Unterbrechungskonstruktionen in Anwendung gebracht:

1. Quecksilberunterbrecher mit senkrecht in das Quecksilber eintauchenden Kupferkontakten,

2. Quecksilberunterbrecher mit an einer horizontal gelagerten Achse rotierenden Kupferkontakten, die bei ihrer tiefsten Stellung das Quecksilber berühren,

3. Quecksilberunterbrecher mit in horizontaler Richtung rotierendem Quecksilberstrahl, der gegen ihm gegenüberstehende Kupferkontakte geschleudert wird,

4. Quecksilberunterbrecher mit durch Druck horizontal fliessendem feststehendem Quecksilberstrahl, der gegen bewegte, ihn umgebende Kupferkontakte getrieben wird.

Der neue Unterbrecher[1]) soll das Prinzip erfüllen, keine sich bewegende Metallkontakte zu besitzen und keine schleudernden oder spritzenden Quecksilberstrahlen.

In Fig. 1 steht das Gefäss 9 in dem verkürzt gezeichneten Gefäss 8, beide sind durch einen gemeinsamen Deckel geschlossen. Das Gefäss 9 ist in der Mitte des Bodens offen und

[1]) D. R.-P.-Anmeldung.

mit einem nach innen gerichteten Rande versehen, der einen Hohlraum 3 innerhalb des Gefässes 9 bildet. Durch die Öffnung des Bodens tritt ein als Centrifuge wirkender Körper 2 hindurch, der durch eine Achse mit Schwungrad 1 angetrieben wird und am Deckel der Gefässe befestigt ist. Der Boden des Gefässes 8 ist bei 5 mit Quecksilber gefüllt, in das die Spitze der Centrifuge 2 hineinreicht. Bei ausreichend schneller Rotation dieser Centrifuge wird das Quecksilber, dem Wege der Pfeile folgend aus dem Gefäss 8 in das Gefäss 9 hineintransportiert und in dem Raum 3 angesammelt. Dieses Reservoir besitzt bei 6 eine Öffnung, deren Wandung durch ein Kupferrohr gebildet ist und von dem eine metallische Leitung „+" abgeht. Unter der Öffnung 6 steht ein zweiter Kupferkontakt 7, der ebenfalls in der Mitte durchbohrt ist. Von diesem führt eine Ableitung „—" aus dem Apparat heraus. Die Centrifuge trägt bei 4 eine runde Scheibe mit 2, 4, 6 oder mehr gleich grossen Ausschnitten, welche zwischen den Kontakten 6 und 7 rotiert, in gleicher Geschwindigkeit, mit der sich die Centrifuge bewegt.

Fig. 2.

Das in 3 sich ansammelnde Quecksilber fliesst bei 6 nach unten und trifft den Kontakt 7, dadurch beide Kontakte metallisch verbindend und den Stromkreis schliessend. Die Scheibe 4 durchschneidet den von 6 ausfliessenden Quecksilberstrahl, trennt ihn von 7 und unterbricht dadurch den Strom, je nach der Anzahl der in der rotierenden Scheibe vorhandenen Ausschnitte, 2, 4, 6 mal u. s. w. bei jeder Umdrehung der Centrifuge 2. Der Kontaktschluss wird demnach erzielt durch einen kontinuierlich aus 6 über einen zweiten festen Contakt 7 fliessenden Quecksilberstrahl, der bei jeder Umdrehung der Achse 1 durch die von dieser getragenen Isolierscheibe 4 durchschnitten wird, während das in 5 zurückfliessende Quecksilber durch die Centrifuge 6 wieder gehoben wird, um den Quecksilberstrahl zu unterhalten. Fig. 2 stellt den mit einem Motor 11 armierten Unterbrecher dar.

Der Vorteil der Konstruktion ist darin zu sehen, dass der Unterbrecher nur feststehende Kontakte besitzt und als rotierender Körper ein unveränderlicher kräftiger Gummicylinder benutzt wird. Man erreicht durch eine derartige Konstruktion, dass auch bei schnellster Rotation kein grösserer Stromverbrauch entsteht, gleichgiltig ob zahlreiche oder weniger zahlreiche Unterbrechungen in der Minute erfolgen. Ferner ist infolge des kontinuierlich fliessenden Quecksilberstrahles der Kontakt stets gleich gross und zuverlässig.

Im Anschluss hieran ist noch eine Neuerung[1]) zu erwähnen, die für grössere, viel gebrauchte Einrichtungen wertvoll sein dürfte. Es wird als störend empfunden, dass bei vielen Unterbrechern ein unangenehmes Geräusch neben dem unvermeidlichen Öffnungsfunken auftritt und, besonders bei grösseren Stromstärken, die bei einigen Unterbrecherformen zum Überdecken des Quecksilbers benutzte Flüssigkeit aus dem Gefäss herausgeschleudert wird. Die Ursachen für diese Fehler liegen nicht, wie es hin und wieder vermutet wird, in der fehlerhaften Konstruktion des Unterbrechers, ausgenommen Unterbrecher mit sehr niedrigen, kleinen Gefässen

[1]) D. R.-P.-Anmeldung.

für das Quecksilber, sondern in der unzulänglichen Wirkung des Kondensators, der dem Induktor beigegeben wird.

Der Kondensator eines Induktors ist gewöhnlich derartig justiert, dass der Induktor bei mittlerer Stromstärke und normaler Spannung der Elektrizitätsquelle den Öffnungsfunken so vollkommen, wie möglich, beseitigt. Es ist praktisch unmöglich für einen bestimmten Induktor einen für alle Stromstärken passenden Kondensator zu konstruieren, der gleichzeitig für Accumulatoren, mit niedriger Spannung, oder für den direkten Anschluss an Beleuchtungsanlagen benutzt werden kann, es ist deswegen erklärlich, dass der Öffnungsfunke im Unterbrecher nur bei einer bestimmten Stromstärke in günstigster Weise durch den Kondensator beeinflusst werden kann. Es ist hin und wieder versucht worden, Regulierungen dadurch zu schaffen, dass der Kondensator aus einzelnen Abteilungen bestand, die nach Bedarf eingeschaltet werden konnten, jedoch hat sich diese Methode bisher nicht eingebürgert. Durch einen in die Kondensatorleitung eingestellten, eigenartig konstruierten Widerstand wird es in einfachster Weise ermöglicht die Ladezeit und dadurch gewissermassen die Kapazität zu vergrössern resp. zu verringern, man erreicht es so in vollkommener Weise, dass sowohl bei geringen Spannungen, die der Induktor zu liefern hat, der Unterbrecher mit dem geringsten Geräusch arbeitet und auch bei der höchsten Spannung die Kapazität soweit gesteigert werden kann, dass auch bei dieser der Öffnungsfunke minimal wird. Durch die Zwischenschaltung einer derartigen Vorrichtung lassen sich sehr viele Fehler, die sich bei Unterbrechern der Röntgeneinrichtungen zeigen, beseitigen. Selbstverständlich ist es vorausgesetzt, dass der Kondensator nicht von vornherein viel zu klein ist, was bei älteren Induktoren häufig zu finden ist, da dieselben fast sämtlich für Elektrizitätsquellen mit niedriger Spannung konstruiert waren. Ein normaler Induktor ist dementsprechend so herzustellen, dass der Kondensator für die höchste Leistungsfähigkeit des Induktors justiert ist und dann durch die Regulierungsvorrichtung für die einzelnen in Frage kommenden Stromstärken von Fall zu Fall nachreguliert wird, letzteres ist eine sehr einfache Arbeit, indem durch Drehen einer kleinen am Unterbrecher angebrachten Kurbel die Kapazität des Kondensators geändert wird, bis der Unterbrecher ruhig arbeitet, was in wenigen Sekunden erzielt ist, ohne dass dadurch irgend welche Störung des Betriebes bedingt wird.

Für die Platinaunterbrecher, die immer noch für billige Röntgeneinrichtungen, weniger ihrer Brauchbarkeit als ihrer Billigkeit wegen, gebraucht werden und für die bescheidensten Ansprüche hin und wieder genügen, ist eine derartige Regulierung des Kondensators nicht minder wichtig und macht sogar verschiedene Einrichtungen erst brauchbar. Darum soll jedoch in keiner Weise der Verwendung der Platinaunterbrecher das Wort geredet werden. Eine billige Röntgeneinrichtung mit kleinem Induktor wird immer bessere Resultate mit Quecksilberunterbrechern als mit Platinaunterbrechern geben, was sich dadurch erklärt, dass ein sicherer Contaktschluss zur Erzielung einer maximalen Leistung der Elektrizitätsquelle und des Induktors niemals durch die durch Federn aufeinander gepressten, in allen Fällen mit Übergangswiderständen arbeitenden Platinkontakte erzielt werden kann, sondern ausschliesslich durch Quecksilberkontakte, so dass bei jeder Einrichtung die Leistungsfähigkeit des Induktors durch Platinunterbrecher wenigstens um 20% herabgesetzt wird.

Bücherbesprechungen.

Dr. Adrien Sechehaye. **Etude sur la localisation des corps étrangers au moyen des rayons Roentgen contenant l'exposé d'une méthode nouvelle.** Von der medizinischen Fakultät der Universität Genf preisgekrönte Arbeit. Basel und Genf 1899.

Zum Verständnis der vorliegenden Arbeit sind die zahlreichen geometrischen Figuren, die dieselbe enthält, Erfordernis. Es kann somit in einem kurzen Referat nur auf ein genaues Studium der interessanten Arbeit hingewiesen werden. Im wesentlichen handelt es sich um die Benutzung der Ge-

setze und Lehrsätze der sphärischen Trigonometrie in Kombination mit der Radioskopie. Der Verfasser bestimmt genau die Entfernung des Brennpunktes der Crookschen Röhre von der Platte, nachdem er die Lage des Fremdkörpers zunächst durch eine Schirmuntersuchung bestimmt hat. Diese vertikale Projektion bringt er nun in geometrische Beziehung zu der Aufnahme eines auf der Oberfläche des den Fremdkörper enthaltenden Körperteiles fest fixierten Drahtkreuzes. Durch eine ebenfalls genau gemessene Verschiebung der Röhre erzielt er auf der gleichen Platte neben einer Aufnahme des Drahtkreuzes zwei Bilder des Fremdkörpers. Dann konstruiert er die thatsächlichen Verhältnisse durch die Benutzung einfacher geometrischer Rechnung und findet dergestalt auf das allergenaueste die Tiefe, die Richtung und die Grösse des zu entfernenden — natürlich für Röntgenstrahlen undurchlässigen — Fremdkörpers. Praktisch hat die theoretisch etwas kompliziert erscheinende Methode sich dem Verfasser schon mehrfach gut bewährt, wie die beigefügten Skiagramme und die klinischen Notizen ergeben. Als Brennpunkt der Röhre nimmt man den nicht glänzenden Punkt, den man auf dem Platinspiegel sieht, und der weissglühend wird, während der Strom hindurchgeht. Sehr wichtig ist ferner die völlige Fixierung des erkrankten zu durchleuchtenden Objektes, da jede Bewegung des Fremdkörpers sowohl, wie der an der Hautoberfläche angebrachten sich unter bestimmten Winkel kreuzenden Metalldrähte die Genauigkeit der geometrischen Projektion und Proportion stört und damit die Richtigkeit der Berechnung über den Haufen geworfen wird. Werner (Hamburg).

Italo Tonta. **Raggi di Röntgen e loro pratiche applicazioni.** Mit 65 Illustrationen und 14 Tafeln. Mailand 1898. Hoepli.

In fast 600 Bänden sind die in Italien sehr verbreiteten, durch Inhalt und Ausstattung, sowie durch ihre Billigkeit gleich beliebten „Manuali Hoepli" bereits erschienen. Diese Handbücher umfassen das gesamte Gebiet der Kunst, Industrie, Wissenschaft, Technik u. s. w. Der Röntgenschen Entdeckung und ihrem Werte für die Wissenschaft, speziell ihrer praktischen Bedeutung für die Medizin ist ein graziös geschriebenes, durch vorzügliche Bilder ausgezeichnetes Werkchen gewidmet. Der Verfasser hat seine Hauptaufgabe darin gesehen, möglichst viele Illustrationen zu geben, der begleitende Text ist kurz gefasst, er giebt in prägnanter Weise die nötigen Erläuterungen. Dabei findet auch die Litteratur verhältnismässig vielseitige Erwähnung, besonders die deutschen Autoren sind oft citiert. Sehr hübsche Reproduktionen sind von einigen selteneren Frakturen und von Missbildungen aufgenommen. Die Monographie stellt einen brauchbaren kleinen Atlas dar. Die Ausstattung erinnert an die in Deutschland beliebten und verbreiteten Lehmannschen Handbücher. Werner (Hamburg).

Vereine und Kongresse.

Berliner medizinische Gesellschaft. 1. II. 99.

Plonski: **Folgen einer Verbrennung der Haut durch Röntgenstrahlen.** Pat. war häufig den Bestrahlungen ausgesetzt und hatte dadurch tiefe Verbrennungen am Rücken und an den Händen erlitten. Die Geschwüre sind mit Narben geheilt, an denen sich zahlreiche Gefässneubildungen, wie Teleangiectasien gebildet haben. Es besteht Jucken und Kältegefühl in den Händen und leicht herabgesetzte Sensibilität.

22. II. 99. Joachimsthal demonstriert einen Fall von sogenannter **foetaler Rachitis**, den er genauer als Dystrophia foetalis bezeichnen möchte. Das elfjährige Mädchen ist nur 83,5 cm lang, die Fingerspitzen reichen statt normal bis zur Mitte des Oberschenkels nur bis zum Trochanter, es besteht hochgradige Lordose, Anschwellung der Epiphysen. Die Röntgenuntersuchung ergiebt an den Epiphysen helle Zonen (Knorpel statt Knochenbildung), in der Handwurzel wenig Ossificationen.

22. III. 99. Wallenstein zeigt das Röntgenbild eines Falles von **Phokomelie.**

Biologische Abteilung des ärztl. Vereins, Hamburg. 28. II. 99.

Stamm stellt einen einjährigen Knaben mit multiplen Verdickungen verschiedener Röhrenknochen vor, die er als **syphilitische Erkrankung des epiphysaeren Knorpels** deutet. Röntgenaufnahmen zeigten an den befallenen Knochen nichts Abnormes, vor allem keine destruierenden Prozesse, im Gegenteil waren die Strukturbilder sehr deutlich.

Gesellschaft der Charitéärzte, Berlin.

Schulz demonstriert einen **Tabeskranken mit mal perforant** an beiden Füssen und Verbildung des linken Fusses. Das Röntgenbild ergiebt die Verschmelzung des in seiner Mitte durchgebrochenen Würfelbeins, der Keilbeine und der Köpfchen der letzten drei Metatarsi, ferner eine sehr bedeutende Hypertrophie des Kahnbeins, von dem die Tuberositas abgesprengt und nach der Ferse hin verschoben ist.

2. III. 99. Kiessling stellt einen Fall von **galoppierender Syphilis** vor und demonstriert Röntgenbilder von dem betr. Fall, sowie von anderen Kranken mit syphilitischen Knochenerkrankungen. Das Röntgenverfahren giebt Auskunft über die Form und Ausbreitung der Erkrankung.

Freie Vereinigung der Chirurgen Berlins. 11. VII. 98.

Sonnenburg stellt einen Fall vor, in dem er mit Hilfe der Röntgographie in der Fossa poplitea eine **abgebrochene Messerklinge** nachweisen konnte, von deren Vorhandensein Pat. nichts gewusst hatte. Er war in eine Messerklinge gefallen, hatte aber nicht bemerkt, dass dieselbe abgebrochen und stecken geblieben war.

Altonaer ärztlicher Verein. 18. I. 99.

Krause stellt drei mit Röntgenstrahlen behandelte **Lupusfälle** vor, von denen zwei geheilt, einer wesentlich gebessert ist.

XVII. Kongress für innere Medizin, Karlsbad. 11. bis 14 April 1899.

Schmidt: **Frühdiagnose in Behandlung der Aortenaneurismen.** Sowohl Schmidt, wie in der Diskussion Senator und v. Schrötter, betonen die Wichtigkeit der Röntgendurchleuchtung als wertvolles Hilfsmittel für die Diagnose des Aortenaneurysma:

Criegern: **Ergebnisse der Untersuchung des menschlichen Herzens mittels fluorescierenden Schirmes.** Beide Autoren besprachen ihre Untersuchungen, durch die es ihnen gelungen war, die Grösse des Röntgenschen Herzschattens zu bestimmen. Levy-Dorn hat tabellarisch berechnet, dass Körpergrösse und Herzdurchmesser in einem gewissen Verhältnis zu einander stehen; den Herzschatten selbst misst er so, dass der Patient sich derart stellt, dass etwa die linke Herzseite gerade den Rand des Schirmes berührt, und es wird nun jenseits des Rahmens des Schirmes ein Strich mit dem Dermographen gemacht. Darauf lässt man den Patienten die rechte Seite des Herzschattens an denselben Rand schieben und markiert wieder auf seiner Haut. Der Abstand der beiden Marken giebt die unvergrösserte Projektion des Herzens wieder.

Criegerns Prinzip ist das der centrierten Einstellung, die durch Visierung kontrolliert wird. Dazu sind einige Hülfsapparate nötig. C. bespricht dann die für verschiedene Herzerkrankungen typischen Herzschatten, sowie die nachweisbaren Eigentümlichkeiten der Herzaktion.

Datermann: Demonstration der Beweglichkeit des Herzens in toto bei Lageveränderung durch Röntgenphotographien.

XXVIII. Kongress der deutschen Gesellschaft für Chirurgie, Berlin. 5.—9. April 1899.

Barker (London): Über **Schussverletzung des Gehirns.** Entfernung der Kugel durch Trepanation, Heilung. B. berichtet über einen Fall von Conamen suicidii mit Schuss durch den harten Gaumen in den Schädel hinein. Da im Verlauf der Beobachtung Erbrechen, Kopfschmerz, Lähmungen, Bewusstseinsverlust, Krampfanfälle abwechselnd kamen und gingen, so wurde eine Röntgenaufnahme gemacht, die ergab, dass eine Kugel auf dem Corpus callosum genau in der Mitte des Gehirns, die zweite im Os sphenoideum lag. Die Trepanation wurde gemacht, die im Gehirn liegende Kugel extrahiert. Pat. zur Zeit geheilt.

In der Diskussion stellt v. Bergmann einen Kranken vor, der 1895 einen **Schuss in den Schädel** erhielt. Wiederholt Operation. Jetzt bleibende Fistel. Die Röntgenaufnahme ergab merkwürdigerweise, dass die Kugel in der Highmorshöhle sitzt.

Am zweiten Verhandlungstag sprachen Hoffa: Über die moderne Behandlung der Hüftgelenksluxation, Lorenz: Über die bisherigen Erfahrungen mit der unblutigen Einrenkung der **angeborenen Hüftgelenksluxationen**, Petersen (Bonn): Über die unblutige Reposition der angeborenen Luxation der Hüfte. An der Diskussion beteiligten sich Drehmann (Breslau), Mikulicz, Heusner, Höftmann, Lange, Norrath, Kümmell. Jeder der Vortragenden illustriert seine Meinung durch eine Anzahl Röntgenbilder. Den springenden Punkt fixiert Kümmell wohl am besten, indem er konstatiert, was auch von anderer Seite unumwunden eingestanden wird, dass trotz funktionell guter Resultate das Röntgenbild ergeben hat, dass keine Reposition da war. Auch die Transpositionen gaben gute Resultate.

Hahn (Hamburg).

Journallitteratur.

Deutsche med. Wochenschrift. No. 10. 1899.

Thiele: **Über Frakturen der Metatarsalknochen durch indirekte Gewalt (die Ursache der sogenannten Fussgeschwulst).** T. giebt weitere Beiträge zur Fraktur der Mittelfussknochen. Er beobachtete 18 Fälle, von denen 15 mit Röntgenstrahlen durchleuchtet werden konnten. 9mal sass die Fraktur rechts, 7mal links, 2mal beiderseits. Es betrafen 9 den zweiten, 8 den dritten und nur 1 den vierten Metatarsalknochen. Dass der erste und fünfte Metatarsus nie durch indirekte Gewalt brechen, erklärt T. folgendermassen: der erste Mittelfussknochen ist dick und kurz und wohl widerstandsfähig genug, um das Körpergewicht zu tragen oder Stösse auszuhalten. Der fünfte Mittelfussknochen ist ebenfalls stärker als die mittleren

und tritt in der Gelenklinie erheblich zurück; ihn wird die Körperlast oder ein Stoss desshalb wohl nur unter besonderen Umständen isoliert treffen. Die drei mittleren Knochen sind dagegen viel graciler gebaut und überragen überdies die gerade Verbindungslinie der distalen Enden des ersten und fünften Mittelfussknochens beträchtlich. Wenn nun bei einem Anlass einer der drei mittleren Knochen vorübergehend besonders stark belastet wird, so wird er dieser Belastung nicht gewachsen sein und einbrechen.

Die Beschwerden, die ein Bruch eines Mittelfussknochens macht, sind verschieden, deswegen sind auch die Angaben über die Entstehung wenig verwertbar. Alle Leute wurden wieder vollständig dienstfähig; die Behandlungsdauer bis zur Heilung schwankte zwischen 17 und 63 Tage.

No. 14. v. Bardeleben: **Ein operierter Fall von beiderseits fehlendem Radius.** v. B. operierte ein Kind in einem Alter von 9 Monaten nach dem Verfahren Bardenheuers: Nach ulnarem Längsschnitt am distalen Gelenkende der Ulna wurde nicht nur diese, sondern durch forcierte Luxation auch der Carpus freigelegt nach der medianen Seite zu. Sodann wurde durch Spaltung der Ulna in ihrer Längsrichtung eine Gabel gebildet, in welche nun der Carpus hineingelegt wurde. Fixation der Gabel durch Seidensuturen. Das Multangulum majus fehlte. Glatte Heilung. Die Hand ist im Handgelenk beweglich; sämtliche Finger können einzeln bewegt werden. Dieselbe Operation wurde dann später rechts ausgeführt. Die Röntgenphotographie zeigte gleichzeitig die starke seitliche Verschiebung der rechten Hand vor der Operation, sowie die linke Hand, in der durch deutlich erkennbare Gabelung der Ulna gewonnenen Gebrauchsstellung. Die Mittelhandknochen zeigen noch keine Knochenkerne.

No. 15. A. Hoffmann: **Über Beobachtung von Herzarythmie mit Röntgenstrahlen.** H. beschreibt einen Fall, in dem er aus der Langsamkeit des Radialpulses, der nur 40 in der Min. betrug, und der bei der Auskultation einer gleichen Anzahl von Herzkontraktionen zu entsprechen schien, auf einen Fall von echter Bradycardie schliessen zu müssen glaubte, zumal Venenpulsation am Halse weder zu sehen noch zu fühlen war, auch mit dem Stethoskop keine, mit dem Phonendoskop nur hin und wieder ein schwacher Ton zwischen je zwei Herzkontraktionen zu hören war. Die Beobachtung der Herzthätigkeit am Leuchtschirm ergab nun, dass die Zahl der Herzkontraktionen doppelt so gross war, wie die der Pulse. Mit überraschender Deutlichkeit sah man den linken unteren Herzrand sich hin und her bewegen, und zwar in fast gleichen Zwischenräumen, sodass man in diesem Falle eher von einem Pulsus alternans als von einem bigeminus sprechen konnte.

Auffallend war, dass die zweiten an der Pulsader nicht fühlbaren Herzkontraktionen am Leuchtschirm entschieden nicht erheblich kleiner als die Hauptkontraktionen erschienen, deren Wellen deutlich an der Radialis fühlbar waren. Die sphygmographischen Untersuchungen liessen ebenfalls keine Spuren der zweiten alternierenden Herzkontraktionen erblicken. Im weiteren Verlauf der Beobachtung kehrte die Anzahl der Pulsschläge auf die Norm zurück, indem sie bei regelmässigem Charakter die Zahl 80 in der Min. erreichte, sodass der Fall als eine zeitweilige Bigemie oder als ein zeitweiliger Pulsus alternans bei einer bestehenden Insufficienz der Aorta aufzufassen sein dürfte. Ohne die Durchleuchtung wäre der Fall nicht klar zu stellen gewesen.

No. 10 u. 12. Levy-Dorn: **Zur Kritik und Ausgestaltung des Röntgenverfahrens.** Die Röntgenstrahlen haben zwar im Vorjahre keine neuen Gebiete erobert, aber es gelang, innerhalb der alten Grenzen mehr Land urbar zu machen und grösseren Nutzen daraus zu ziehen. Mit diesen Worten schliesst L. seine Abhandlung. Folgen wir seinen Ausführungen der Reihe nach Eventuelle Misserfolge, sagt er, liegen entweder in Unzulänglichkeiten, welche im Wesen der Methode begründet sind, oder in der Unkenntnis bei ihrer Anwendung und bei der Deutung ihrer Befunde. Zur richtigen Deutung der durch X-Strahlen offenbarten Krankheitszeichen muss man eben zugleich in medizinischen Fragen und in der neuen Methode bewandert sein. Etwaige Irrtümer in Bezug auf die Grössenbestimmungen der durch Röntgographie gewonnenen Resultate lassen sich nach bekannten Gesetzen durch Rechnung korrigieren, so kann man einen Lungenbefund, die Rückgratsverkrümmungen, die Herzgrösse richtig deuten lernen, freilich muss man auf Feinheiten verzichten. Als ein wesentlicher Fortschritt des letzten Jahres ist es anzusehen, dass es gelungen ist, die durchschnittliche Expositionszeit erheblich abzukürzen. Infolgedessen gelingt es, einen Stein, einen Fremdkörper, ein Organ oder irgend ein anderes Objekt, das durch die unwillkürlichen Bewegungen, besonders durch die Atmung unkenntlich gemacht wird, bei nicht zu kurzatmigen Personen in der Atempause zu fixieren. Mit Hilfe des Verstärkungsschirmes gelingt es schon in 20 Sekunden kontrastreiche Thoraxbilder zu erlangen. Ja, man hofft durch den Turbinenunterbrecher, die den Strom 100—150mal in der Sekunde unterbrechen, die Expositionszeit noch weiter abzukürzen. Gegen die diffuse Reflexion der Strahlen, die die Bilder gelegentlich verschwommen macht, sind Blendvorrichtungen empfohlen. Dadurch, dass man physiologische oder pathologische Körperhöhlen mit für Röntgenstrahlen schwer durchgängigen Substanzen mehr oder weniger anfüllt, kann man ihre Gestalt durch die Röntgographie sichtbar machen.

L. D. sagt dann, dass man bei der Aufnahme von normalen Organen und palpablen Tumoren des Bauches, Geschwülsten des Gehirns in Bezug auf die Deutung sehr kritisch verfahren müsse. Die Behandlung mit Röntgenstrahlen sieht L. D. erst recht mit kritischen Augen an, obwohl er selbst zugeben

muss, dass der Lupus von denselben in auffallendster Weise beeinflusst wird. Auch den Erfolg bei Hypertrichosis und chron. Eczemen will er nicht in Abrede stellen. Der Auffassung, dass die Röntgenstrahlen eine antibakterielle Wirkung ausübten, kann sich Levy-Dorn nicht anschliessen.

Hahn (Hamburg).

Deutsche Zeitschrift für Chirurgie. B. L.

Petersen: **Beitrag zur unblutigen Behandlung der congenitalen Hüftverrenkungen** (mit 22 Abbildungen). Die neue Ära der Behandlung congenitaler Hüftluxationen knüpft sich an die Namen Paci, Lorenz und Schede. Das von letzterem derzeitig bevorzugte Verfahren wird von seinem langjährigen Assistenten ausführlich beschrieben. Mit grossem Geschick beschreibt der Verfasser den ganzen mühseligen Weg der Arbeit zur Vervollkommnung der Technik, alle die ersten Ungeschicklichkeiten und falschen Deutungen und verschweigt nichts, was sich später als technisch unbrauchbar und mangelhaft erwies. Die Lektüre dieser Arbeit beweist, wie Erfahrung und Handfertigkeit des Einzelnen allmählig immer Besseres und Zweckmässigeres schaffen. Schedes Verdienst durch maschinellen Zug die Lorenzschen Redressionsmanöver zum Teil ersetzt, zum Teil miteinander verbunden zu haben, ist genugsam bekannt. Wie wohl jetzt die meisten Operateure, sind auch Schede und seine Schüler mit den funktionell guten Resultaten zufrieden, ohne Wert darauf zu legen, ob der anatomische Endeffekt der Reluxationsbestrebungen ein einwandsfreier ist. Die Benutzung der Röntgenaufnahme zur anatomischen Kontrolle der funktionellen Resultate ist auch vom Verfasser nicht unterlassen, freilich mit der bemerkenswerten Einschränkung, dass durch den röntgographisch fixierten Skelettschatten nur das Übereinander, nicht das Voreinander erkannt wird. Der Palpation ist daher eine grosse Wichtigkeit zuzuschreiben. Auch den wichtigsten Aufschluss, den wir von dem Röntgenbilde erwarten, nämlich über die Tiefe der Pfannengrube, vermögen wir in der Mehrzahl der Fälle nicht zu erhalten. Denn der Schatten, den wir von den knöchernen Teilen der Pfannengegend bekommen, ist für die Pfanne selbst und besonders für die pathologische Pfanne der kongenitalen Luxationen nicht massgebend. Ausserordentlich dicke Knorpelmassen behindern das Reluxieren des abgewichenen Kopfes in Fällen, in denen das Röntgenbild scheinbar günstige Verhältnisse darbot. Wohlausgebildete Pfannen sind nur selten (fünfmal in 120 Fällen). Durchgepauste Skizzen der Actinogramme sind der sehr ausführlichen Arbeit beigegeben.

Werner (Hamburg).

Centralblatt für Chirurgie 1899. Nr. 8.

Wagner: **Über die Diagraphie von Nierensteinen.** Wagner teilt zunächst zwei Fälle mit, in denen an Lebenden Nierensteine durch die Röntgographie nachgewiesen wurden. Er machte dann weitere Experimente, in dem er Blasensteine der verschiedensten chemischen Zusammensetzung Patienten auf das Abdomen legte und sie durch dasselbe photographierte. Er kam zu anderen Resultaten als Ringel, in dem bei seinen Versuchen das schlechteste Bild ein harnsaurer Stein, das beste ein Oxalatstein gab, während der Phosphatstein die Mitte hielt. Wagner erklärt seine von den Ringelschen Resultaten abweichenden dadurch, dass Ringel eventuell zu stark belichtet habe. Die leichter durchleuchtbaren Körper mussten kürzere Zeit exponiert werden, wenn man von ihnen überhaupt Bilder erhalten wolle.

Ebendort schreibt Leonhard-Philadelphia, dass sich ihm am durchlässigsten für die X-Strahlen die Phosphatsteine gezeigt hätten, während sich die Urate weniger, am geringsten die Oxalate durchlässig erwiesen. Er machte in 17 Fällen Nierenaufnahmen und erhielt in allen Fällen den Nierenschatten, in elf Fällen fand er Nierensteine; die Operation, resp. die Sektion bestätigten seine Befunde. Leonhard stellt folgende Thesen auf:

1. Je nach dem Vacuum der Röhre sind die Röntgenentladungen verschiedenartig. Diese Verschiedenheit prägt sich in ihrer durchleuchtenden Kraft aus. Die Strahlen einer weichen Röhre sind geeignet, die wenigst dichten Gewebe zu differenzieren.
2. Die vervollkommneten selbstregulierbaren Röhren ermöglichen in einer weichen Röhre eine so genügende Anzahl Röntgenentladungen zu erzeugen, dass die Lendengegend durchleuchtet und eine Differenzierung zwischen Nieren und umgebendem Gewebe dabei erreicht wird.
3. Die sichere Diagnose der An- oder Abwesenheit aller Arten von Nierensteinen ist durch klinische Versuche als möglich erwiesen worden. Elf Fälle sind daraufhin operiert und in jedem Falle ist die Diagnose in allen Einzelheiten bestätigt worden.
4. Diese Methode der Diagnose ist gefahrlos für den Patienten. Ihre mathematische Genauigkeit sichert die Entdeckung aller anwesenden Steine und ihre vollständige Entfernung durch eine Operation.
5. Es ist ferner die einzige diagnostische Methode, welche vor der Operation positiv sicher stellen lässt, ob eine oder beide Nieren Steine enthalten.
6. Die Sicherheit, ja Harmlosigkeit der Methode gebietet ihre möglichst frühe Anwendung. Die Frühdiagnose kann die Schwere der Nierensteinoperation und ihre Mortalität herabsetzen.

No. 13. Sudeck: **Statische Schenkelhalsverbiegung nach Trauma.** (Coxa vara traumatica.) Der 38jährige Rangierer F. erlitt am 12. XI. 97 einen Unfall, bei dem seine Beine gewaltsam auseinander gespreizt wurden, wobei er einen Schmerz in der rechten Hüfte verspürte. Er ging zu Fuss zum Bahnarzt, der keine Difformität oder sonstige erhebliche Abnormität konstatieren konnte. Der Patient lag drei Tage im Bett, nach weiteren sieben Tagen ging er wieder an die Arbeit, die er ohne erhebliche Beschwerden verrichtete. Vier Monate nach dem Unfall stellten sich Schmerzen in der rechten Hüfte ein und das Bein wurde immer kürzer. Sieben Monate nach dem Unfall wird bei dem gesund und kräftig aussehenden Mann starkes Humpeln auf dem rechten Bein, sowie Atrophie der Oberschenkelmuskulatur besonders der Adductorengruppe festgestellt. Ferner ergiebt sich, dass das rechte Bein von der Spin. ant. sup. gemessen, um 4 cm kürzer ist, als das linke. Der Trochanter major steht rechts 4 cm oberhalb der Roser-Nélatonschen Linie. Von der Trochanterspitze gemessen, sind beide Beine gleich lang. Das rechte Bein ist leicht adduziert, lässt sich nicht über die Körperachse hinaus abduzieren. Die Einwärtsrotation ist stark beschränkt, die Flexion normal. In ruhiger Rückenlage liegt das Bein adduziert und auswärts rotiert. Der Oberschenkelkopf liegt in der Pfanne. Es handelt sich also um Schenkelhalsverbiegung, was durch die Röntgenaufnahme bestätigt wird. Das Röntgenbild ergiebt mit Sicherheit, dass die untere Kontur des Schenkelhalses nur stark eingebogen ist, aber keine Unregelmässigkeiten im Verlauf der Kontur zeigt, während die obere Kontur des Schenkelhalses eine deutliche Abweichung und zwar eine kleine Erhöhung gerade an der Stelle, die dem vorspringenden Pfannenrand entpricht, aufweisst. Der verbogene Schenkelhals hat in der Form der Verbiegung und in der Lokalisation der Verbiegungsstelle eine grosse Ähnlichkeit mit den Fällen von Coxa vara adolescentium, nachdem S. die Difformatität als nicht durch eine gewöhnliche eingekeilte Schenkelhalsfraktur entstanden auffasst und dies durch die baldige Arbeitsfähigkeit des Patienten, als bewiesen ansieht, erklärt er den Mechanismus so, dass durch die gewaltsame Spreizung der Beine der rechte Schenkelhals mit seinem oberen Rand gegen die obere Kante der Beckenpfanne angestossen und so eine Verletzung, wahrscheinlich eine Impression ohne Trennung des Zusammenhalts erlitten hat. Nachdem der akute Bruchschmerz geschwunden, trat noch bevor eine gehörige Ausheilung der Verletzung eingetreten sein konnte, die normale Belastung wieder ein und hat infolge der verminderten Widerstandsfähigkeit des Schenkelhalses allmählich und unter leichten Schmerzen zu der Verbiegung geführt. Es handelt sich also um eine Belastungsdifformität, bei der die Widerstandsunfähigkeit des Schenkelhalses durch ein Trauma leichterer Art hervorgerufen ist, an derselben Stelle, wo sich die Verbiegungsstelle befindet, entsteht bei der Coxa vara ebenfalls die Verbiegung und hier liegt auch bei den intrakapsulären Schenkelhalsfrakturen die Bruchstelle, so dass man ätiologisch den Fall auch als einen unvollkommenen intrakapsulären Schenkelhalsbruch mit nachträglicher Belastungsverbiegung bezeichnen könnte. S. vergleicht dann in sehr geschickter Weise seinen Fall mit der Kümmellschen Wirbelerkrankung, den Kümmel selbst mehr und mehr als eine unvollkommene Fraktur auffasst, so dass also Sudecks Fall ein vollkommenes Analogon zu dieser Auffassung der Kümmelschen Wirbelerkrankung bilden würde.

Centralblatt für innere Medizin 1899. Nr. 3.

Eisenmenger: **Paradoxe respiratorische Verschieblichkeit des unteren Leberrandes.** Bei einer Patientin mit Endothelioma pleurae et pericardii und Transsudation der rechten Thoraxhälfte war sowohl die mit Steinen angefüllte Gallenblase wie ein der Leber angelagerter Endotheliumknoten des Netzes deutlich palpabel. Beide zeigten deutliche respiratorische Verschiebungen in der Horizontalen und zwar bei der Inspiration von rechts nach links, bei der Exspiration von links nach rechts. Die Erklärung hierfür fand sich durch Röntgenbilder, in dem sich nämlich bei einem Patienten mit chronischem geschlossenem Pyopneumothorax zeigte, dass die Flüssigkeitsoberfläche des Empyems sich bei der Inspiration hob und bei der Exspiration senkte, was Kienböck so erklärt, dass die nach unten konvexe Oberfläche der betr. Hälfte des Zwerchfelles mit der Inspiration aktiv oder durch die Erweiterung des Thorax passiv sich abflacht und so gehoben wird. Vielleicht auch, dass die durch die Inspiration entstehende Druckdifferenz zwischen Abdomen und Thorax dabei mitwirkt. Eine solche Bewegung muss auch von der Leber mitgemacht werden.

No. 10. Lange: **Über Myxödem im frühen Kindesalter.** Lange bespricht zwei von ihm beobachtete Fälle von Myxödem, die er mit Thyreoidin-Knoll, Jodothyrin Bayer und in der Hauptsache mit Thyroidin-sicc. behandelte. Lange erhofft von der Durchleuchtung mit Röntgenstrahlen eine Lösung diagnostischer Zweifel. Bei Rachitis ist das Skelett vollkommen verknöchert, sieht man aber noch helle, also noch nicht ossificierte Knorpelscheiben, dann handelt es sich um Myxödem. Ein beigegebenes Röntgogramm zeigt in der That das völlige Fehlen von Knochenschatten in der Handwurzel.

Hahn (Hamburg).

Orvosi Hetilap. 1898. 21—23 Sz.

Jutassy József: **Die Behandlung der Hypertrichosis mit Röntgenstrahlen.** Aus den drei gegebenen Krankengeschichten ist zu ersehen, dass Jutassy sich immer bestrebte auf einmal eine

Reaktion hervorzurufen, die sogleich zu erfolgreicher Epilation führt. Im Laufe dieses Jahres machte er auch Versuche mit der Methode, der auch Schiff und Freund in Wien folgen, d. h. allmählich, durch Anhäufungen mehrerer kleinen Entzündungen eine chronische Entzündung, also eine chronische Degeneration der Haarpapille zu involvieren. Über die Methode kann er heute nur insofern sich äussern, dass das Involvieren einer dauernden Alopecie immer und ohne bemerkenswerte Reaktion gelingt. Die geschilderten Behandlungen beweisen, dass der Erfolg von zahlreichen Umständen abhängt; die Quantität des ausreichenden Lichtes voraus zu bestimmen, ist fast unmöglich; der Arzt ist nur auf sein Augenmass angewiesen; er muss ausser der Individualität seines Patienten auch die Laune des Apparates und der Crookesröhre in Betracht ziehen. Nach seinen zahlreichen Beobachtungen kann er nicht genug zur Vorsicht mahnen. In allen seinen Fällen konnte er vier Stadien beobachten: 1. Stadium cumulationis, d. h. die Expositionszeit. 2. Stadium hyperaemicum, d. h. Erscheinen der Hautröte; hier kann aber schon ein Effluvium eintreten, dasselbe hat aber einen langsamen Ablauf und die darauffolgende Alopecie ist nur temporär. 3. Stadium inflammationis, d. h Erscheinen der Hautentzündung; dieselbe entsteht immer aus der Hyperaemie und kann sich entweder als ein leichtes, flüchtiges Erythem kundgeben, oder es steigert sich bis zu seröser oder eitriger Dermatitis. Letztere zeigt alle charakteristischen Züge der Entzündung, das Effluvium tritt rasch ein, die Alopecie wird konstant; sie kann trotz der vorsichtigsten chirurgischen Nachbehandlung mit Narbe heilen. 4. Stadium regenerationis, d. h. die Recidive, wovon jedoch nur nach unvollkommener Behandlung die Rede sein kann; dieses pflegt in zwei bis drei Monaten nach dem Effluvium einzutreten. Später ist dieses Stadium ausgeschlossen und sein Mangel der Beweis, dass die Beleuchtung vollkommen war und dass man die Prognose einer konstanten Alopecie machen kann Wichtigere Momente sind noch die folgenden: Die Reaktion tritt bei jungen Individuen viel rascher und völliger auf, als bei mittelalten; über ganz Alte hatte er bisher keine Gelegenheit Erfahrungen zu machen. Die Haut blonder Personen reagiert rascher und vehementer, als die der Brünetten; man kann sogar bei derselben Farbennuance von verschiedener Resistenz und Kapacitätsfähigkeit sprechen; nur Idiosyncrasie sah er nie. Starke, entwickelte Haare fallen verhältnismässig leichter aus, als die Lanugohaare. Freund behauptet das Gegenteil, er kann sich aber nur auf einen Fall berufen. Die Reaktion ist die grösste dort, wohin das Centrum des Lichtes fällt, also die vertikalenStrahlen wirken am meisten. Die Intensität der Reaktion entspricht der Intensität des angewendeten Lichtes, ferner der Entfernung der Lichtquelle und der Expositionsdauer. Deshalb empfahl schon Levy-Dorn — um die üblichen Komplikationen zu vermeiden — nicht über $^1/_2$ Stunde zu exponieren und zwar aus einer minimalen Entfernung von 25 cm. Einen wichtigen Einfluss mag auch die Qualität (Stoff) der Vakuumröhre ausüben; in seinen Krankengeschichten erwähnt er, dass das blaue Licht der Bleioxydglasröhre keine Reaktion verursacht. In dieser Hinsicht verschaffte er sich auch durch direkte Experimente Gewissheit, so dass er anempfehlen möchte: nur blaues Licht erzeugende Röhren zu benutzen in allen Fällen, wo das Röntgenlicht zu diagnostischen Zwecken in Anspruch genommen wird, und wo eine Komplikation vermieden werden soll. Es würde von nicht geringer Wichtigkeit sein, zu entdecken, welche Strahlen durch das Miniumglas zurückgehalten werden. Denn es scheint nicht unmöglich zu sein, dass speziell diese Strahlen die physiologische Wirkung ausüben. Damit habe er vielleicht zu viel gesagt, aber die Ungewissheit in der Optik der Röntgenstrahlen mag seiner Kombination Lebensrecht geben. Was die bisher beobachtete biologische und physiologische Wirkung der Röntgenstrahlen anbelangt, dominiert die Auffassung, dass dieselben rein und ausschliesslich den Kathodenstrahlen zuzusprechen sind. Dieses demonstrierte schon Freund, indem er die Stromrichtung mittelst Kommutator wendete, infolgedessen die erwartete Reaktion ausblieb. Dessenungeachtet halten sich Hypothesen, welche die entzündliche und epilierende Nebenwirkung des Röntgenlichtes teils der — die Vacuumröhre umgebenden — elektrischen Zone, teils dem — durch den hochgespannten Funken erzeugtem — Ozon zuschreiben. Benedikt, der Verteidiger der Kathodenstrahlen giebt die Ursache selbst dem elektrischen Strome. Balthazard experimentierte mit sich selbst und in der Sitzung der Société de Biologie wies er auf seinen eigenen Körper Erythemflecke auf, von denen er behauptete, dass sie teils durch X-Strahlen, teils durch Anoden-Strahlen und teils durch elektrische Funken erzeugt wurden. Richer und Londe beschreiben die Hände zweier Elektrotechniker, die, monatelang mit X-Strahlen arbeitend, eine chronische Dermatitis der Haut der Hand erwarben; die betreffende Haut ist gespannt, rot, hie und da livid, glänzend, runzelig, aufgesprungen, die Härchen fehlen, die Nägel sind flach, dünn und brüchig. Sollten diese Veränderungen nicht durch X-Strahlen, sondern von anderen Faktoren, vielleicht von der Elektrizität selbst erzeugt werden, so würde sich diese Veränderung gewiss schon früher gezeigt haben, denn die betreffenden Arbeiter waren schon jahrelang im Laboratorium der Salpetrière angestellt und arbeiteten mit viel höher gespannter Elektrizität. Ähnliche Dermatitis chronica deformierte die Hände des Professor Dr. K. Kiss, der in Ungarn der älteste Röntgenlaborant ist. Selbst Jutassy's Hände zeigten erst eine — dem Sonnenbrand ähnliche — Pigmentation, später wurde die Haut dunkelbraun, dabei trat ein intensives — die Handarbeit störendes — Spannen der Haut auf; diese Symptome konnten erst in Monaten beseitigt werden, indem er seine Hände dem direkten Röntgenlichte so viel wie möglich entzog. Sollte diese Affektion speziell die Elektrizität involviert

haben, so hätte sie nicht aufgehört, sondern sich gesteigert, da er sich auch seitdem oft stundenlang in der elektrischen Zone aufhielt. Nach der elektrischen Hypothese müsste die Reaktion auf der ganzen Körperoberfläche der Versuchsobjekte entstehen, denn dieselben sind voll Elektrizität, aus einem jeden Teile des Körpers sind elektrische Funken zu entlocken; ausserdem müsste die Reaktion in erster Reihe auf denjenigen Hautpartien erscheinen, die mit Blei oder anderen Metallen bedeckt und so vor dem Lichte geschützt exponiert sind, da die Metalle als Kondensatoren wirken. Die Erfahrung zeigt aber das Gegenteil, als Beweis, dass die Reaktion nicht der Elektrizität, sondern speziell den Kathodenstrahlen zuzuschreiben ist. Gocht überzeugte sich, dass die Reaktion rascher auftrat, wenn er seine Kranken isolierte. Deshalb ist er auch geneigt, es mit der elektrischen Hypothese zu halten; schwer ist, dieser Logik zu folgen, es ist ja evident, dass das isolierte Objekt der Elektrizität weniger ausgesetzt ist. Die Isolierung — meiner Erfahrung nach — dient nur dazu, die Person der Lampe mehr annähern zu können, es droht ihr minder die Gefahr, von den hochgespannten (30—50000 Volt) Funken angegriffen zu werden, und infolge der Nähe ist die gewünschte Reaktion leichter zu erreichen. Sollte das entstandene Ozon die Ursache der Reaktion sein, dann würde nicht nur die exponierte Person angegriffen werden, sondern auch die Umgebung, der Arzt und Begleiter der Kranken, die sich in dem Laboratorium aufhalten, in ozonreicher Luft, zwar ausser der Lichtzone; das habe er aber nicht bemerkt. Die Frage — auf welche Weise die Kathodenstrahlen ihre physiologische Wirkung ausüben — kann erst dann positiv beantwortet werden, wenn die Physik der X-Strahlen ganz aufgeklärt sein wird. Man vergleicht sie mit Vorliebe mit dem Sonnenlichte, mit dem Unterschied, dass die X-Strahlen nicht in Momente der Einwirkung, sondern erst in gewisser Zeit (2—20 Tagen) wirken; deshalb meint Destot, dass die pathologischen Veränderungen reflektorisch zu stande kommen. Ob das trophoneurotisch, chemisch, thermisch oder einfach mechanisch geschieht, ist Frage der Zukunft. Allerdings habe man es hier mit einem pathologischen Zustande zu thun, welcher die Vitalität einzelner Zellen der Haut beeinflusst, in erster Reihe die Vitalität der Haarpapille. Um die Veränderungen der Haut und des Haarfollikels zu konstatieren, sah er sich zu Tierversuchen veranlasst, er exponierte bei einem mässigen (20 ctm. Funkenschlag) Lichte Kaninchen und Meerschweinchen. Das zuerst exponierte Kaninchen ging nach zehnstündlicher Beleuchtung zu Grunde; vorher zeigten aber seine Extremitäten — die dem Lichte direkt ausgesetzt waren — eine Parese, indem das Tier seine betreffenden Füsse nach sich zog. Dieselben Symptomen zeigte auch das Meerschweinchen nach 14 stündlicher Beleuchtung, aber nur zwei Tage, dann wichen sie und das Tier starb infolge ausser dem Versuche liegender Ursachen. Wiederholt exponierte er gleichzeitig ein Kaninchen und ein Meerschweinchen; letzteres starb, ohne dass eine Parese bemerkt wurde; das Kaninchen blieb aber frisch und gesund auch nach 16 stündlicher Beleuchtung. Das geschah im Oktober 1897. Mitte November wurde der linksseitige Schenkel und regio inguinalis kahl. Die Excoriation der Haut und Effluvium capillitii verbreitete sich auf der linken Seite in allen Richtungen, so dass die kahle Hautpartie in die normalen behaarten Hautpartien ohne scharfe Grenzen überging. Ende Dezember wurde das Kaninchen seciert. Die Präparatur und mikroskopische Untersuchung wurde in dem pathologischen Institut der Budapester Universität unter Mitwirkung des Dr. K. Minich vollzogen. Es wurden Hautlappen ausgeschnitten, 1% Osmiumsäure und Goldchlorid injiciert, dann in Formalin, Alkohol und Müller-Fluid fixiert. Der mikroskopische Befund der kahlen, deglabrierten Haut ist der folgende: Das Stratum Malpighi umgiebt die Cutis in einer graden Linie und nur hie und da, nämlich in jedem 2.—3. Schauraum ist ein Haarfollikel sichtbar. Diese Follikel reichen in verschiedene Tiefen, grösstenteils finden sie sich in der oberflächlichen Schicht der Cutis. Lumen besitzen sie gar nicht, an der Stelle der Haare befinden sich verwaschene, atrophierte Epidermiszellen oder deren Trümmer. Einige Follikel — aber nur in wenigen Gesichtsfeldern — dringen bis in eine tiefere Schichte der Cutis, in ihnen sind dünne, schwarzgefärbte Haarreste zu sehen, die vor der Papille gefasert enden. Selbst die Papilla pili erscheint atrophiert, besteht aus kleinen, lichten, verstümmelten Zellen. Die Haargruppen — die die normale Haut charakterisieren — fehlen hier vollkommen, es sind auch deren Follikel nicht zu entdecken. An ihrer Stelle findet sich in der Cutis ein zellenreicheres Verbandgewebe. In den tieferen Schichten der Cutis finden sich hie und da Pigmentkörner; daselbst sind die Blutgefässe stark dilatiert, mit Blutzellen ausgefüllt, Thrombosis ist aber nicht vorhanden. Die grösseren Nerven — nämlich diejenigen unter der Muskulatur — sind schwarz gefärbt, aber Abnormität ist nicht zu konstatieren. Die wichtigste unter diesen histopathologischen Veränderungen ist die Atrophie des Follikels und besonders der Papille. Dieselbe Atrophie sahen Oudin, Barthelemy und Darier in der Haut eines aktinographierten Meerschweinchens; sie fanden aber die Epidermis sehr verdickt, wahrscheinlich deshalb, weil sie die Untersuchung in Stadium der akuten Dermatitis gemacht haben, als die Abschuppung noch nicht vollendet war. Fuchs fand in der Destruktion einer radiographierten Haut das Bild einer Dermatitis. In Jutassys Befund waren die Hautnerven intakt. Wuillomenet und Bardet (Compt. rend. d. l'Ac. d. Sc. 96. III. 97. VI.) kamen zu demselben negativen Resultat bei ihrem Experimente, als sie die Retina ausführlich beleuchteten. Die Blutgefässe der untersuchten Haut zeigten eine Dilatation; ein Befund, der als Symptom der noch vorhandenen Entzündung aufzufassen ist. Es erscheint aber wahrscheinlich, dass die Gefässe

durch das Röntgenlicht eine Kontraktion, Obliteration, Thrombose erleiden können, sonst ist die Thatsache nicht zu erkläern, dass es ihm durch Radiotherapie gelungen ist, einen Naevus vasculosus (= Flammeus, = Teleangiectasia) infolge der hervorgerufenen Dermatitis zu verblässen, also zu heilen.

Autoreferat.

Berl. klin. Wochenschrift. 1898. No. 15.

Beck-New-York: **Zur Behandlung des Pyothorax.** Der auf dem Gebiete der Empyembehandlung bereits durch mehrere bedeutende Arbeiten wohlbekannte Autor giebt in seiner neuen Publikation auf Grund von mehr als 230mal ausgeführten Rippenresektionen eine Kritik der verschiedenen Behandlungsmethoden des Pyothorax. Er selbst ist strikter Anhänger ausgiebigen chirurgischen Vorgehens und verwirft eine jede Methode, die nicht den strengsten Indikationen einer sonst üblichen chirurgischen breiten Freilegung des Eiterherdes stand hält. Mit vollem Recht tritt er daher für die Rippenresektion ein, die ihm in frischen Fällen ausgezeichnete, in verzweifelten Fällen noch verhältnismässig vorzügliche Resultate gab. Gegen die Aspirationsmethode führt er an, dass es unmöglich sei, die dicken Fibringerinsel zu entfernen. Auch der Bülauschen permanenten Drainage haftet der gleiche Mangel an. Ein weiterer Missstand derselben ist das häufige Lockerwerden des Drainrohrs im Wundkanal, der stets zu eitern pflegt. Die Incision legt den Eiterherd nur ungenügend frei. Das zweckmässigste Verfahren bleibt somit die Resektion eines nicht zu kleinen Rippensegments, die B. in der Axillarlinie an der siebenten Rippe auszuführen pflegt. Wichtig ist, dass B. die Gummidrainage verwirft und statt dessen den Abscess der Pleurahöhle gerade wie jeden anderen mit Gazestreifen drainiert. Vor allzu rascher Entleerung des Eiters warnt er, ebenso ermahnt er, vor der Operation auf alle Eventualitäten einer Herzinsuffizienz, Collaps etc. vorbereitet zu sein. Schliesslich giebt B. die illustrierten Krankengeschichten von zwei schweren Empyemfällen. Die skiagraphischen Aufnahmen lassen nach sechs Monaten schon wieder deutliche Knochenwucherungen erkennen, während in einem Bilde, das zwei Wochen post operat. aufgenommen wurde, die Schnittflächen der Fragmente noch glatt erscheinen. Werner (Hamburg).

Wiener klin. Wochenschrift. 1898. 51.

Kienböck: **Weiterer Bericht über Röntgenbefunde bei Pyopneumothorax.** Wie in dem bereits früher von K. beschriebenen und von uns referierten Falle konnte Verf. noch in zwei anderen Fällen von Pyopneumothorax im Röntgenbilde nachweisen, dass im geschlossenen Pyopneumothorax auch bei absoluter Ruhelage des P. Bewegungen stattfinden, deren Feststellung den bisherigen Untersuchungsmethoden entgangen war. Es handelt sich dabei 1. um sichtbare succussio hippocratis, 2. um inspiratorische Schwankungen und 3. um wellenförmige Bewegungen, die von den Herzpulsationen abhängig sind. Die Zwerchfellhälfte, auf der das Exsudat lastet, ist als gelähmt anzusehen. Die gesunde Zwerchfellhälfte drängt aber bei Inspiration ausgiebig nach unten; daher weichen die Baucheingeweide aus und heben die gelähmte Seite und damit das Exsudat passiv. Daher schlägt Verf. den Namen alternierende Bewegung der Zwerchfellhälften resp. für die gelähmte Seite paradoxe Zwerchfellbewegung vor.

1899. 8. Hermann: **Über die Bedeutung der Röntgenstrahlen für die Diagnostik der Nierensteine.** Nach Übersicht über die betreffende Litteratur schildert Verf. einen Fall von perinephritischem Abscess ex calculis. Da eine bleibende Fistel sich nicht schloss, sollten die Steine per nephrotomie entfernt werden. Vorher wurde ein positives Röntgenbild, das drei Steine zeigte, genommen. Wichtig ist, dass, wie die chemische Untersuchung lehrte, die Steine nur Phosphate und Carbonate neben Spuren von Chloriden, Magnesium und Eisen enthielten. Urate und Oxalate waren nicht vorhanden.

Wiener med. Wochenschrift. 1899. 5.

Benedikt: **Die „Arsonvalisation" in der Medizin.** Angesichts der therapeutischen Wirkungen der Röntgenstrahlen mag es für die Leser dieses Organes nicht ohne Interesse sein, zu erfahren, dass B. die Wirkung arsonvalscher Ströme d. h. hochgespannter Ströme von enormer Häufigkeit der Unterbrechung auf den Organismus für thatsächlich vorhanden hält. Die Atemfrequenz steigt so, dass die ausgeschiedene Co_2 in der Stunde von 17 auf 37 Liter steigen kann und dementsprechend die Harnsäureausscheidung zunimmt. Bei genügender Einwirkung der arsonvalschen Ströme gehen Hefezellen und Bacillen zu Grunde. Arsonvalisierte Toxine sollen immunisierend wirken können. Die in der politischen Presse erörterten Hoffnungen Teslas, durch solche Ströme Tuberkulose heilen zu können, beruhen auf den arsonvalschen Arbeiten. B. glaubt nach seinen vorsichtigen Versuchen, dass der Arsonvalismus eine grosse Zukunft haben wird.

1899. 10. Basch, (Budapester Ärzteverein 22. X. 1898) berichtet über gute, aber langsame Resultate der **Lupusbehandlung** nach Finsen.

1899. 11. Havas, (Budapester kgl. Ärzteverein 5. XI. 98. Vorstellung eines Mädchens, die wegen **Hypertrichosis** facili mit 27 Stunden Röntgenbestrahlung behandelt war. Einzeldauer 1—2 Stunden. Heilung mit strahligen stark entstellenden Narben. Jessen (Hamburg).

Internat. Photogr. Mtsschrft. für Medizin. Bd. V. Heft VIII—XII. August — Dezember 1898.

Schürmayer-Hannover: **Der heutige Stand und die Fortschritte der Technik der Röntgenphotographie.** Die interessante Arbeit enthält in ungemein klarer Sprache und kompendiöser Behandlung

eine Zusammenstellung alles dessen, was dazu beigetragen hat, aus der anfänglich primitiven Anwendung der Röntgenschen Entdeckung auf die Praxis eine wichtige, vollwertige und diagnostisch notwendige Untersuchungsmethode zu gestalten. Die grosse Zahl der technischen Verbesserungen wird einer genauen Kritik unterzogen und dem, der die Absicht hat, mit der Diaskopie diagnostische Erfolge zu erzielen und die Methoden einer weiteren Vervollkommnung entgegenzuführen, hierdurch eine Basis geschaffen, auf der er weiter arbeiten kann. Hier findet er wissenschaftlich durch Theorie und Praxis begründete Empfehlungen von neueren Hilfswerkzeugen, die der Vereinfachung der Technik dienen. Die Einleitung behandelt die derzeitigen Theorien über das Wesen der Röntgenstrahlen. Die Arbeit selbst zerfällt in zwei Kapitel, in deren erstem die instrumentellen Hilfsmittel abgehandelt werden, während das zweite die specielle Technik im Einzelfalle und bemerkenswerte Schlussbetrachtungen über den Wert der Photogramme enthält. Die Fülle von Thatsachen verbietet ein eingehenderes Referat: Hervorzuheben seien die Empfehlung der „Teslaströme"; die Untersuchungen des Verf. mit Buderus zusammen über die Ursachen der Veränderung der Leistungskraft der Induktionsapparate, die zur Anbringung einer ganz abweichenden Wickelung der Spiralen, vor allem der sekundären, ohne Lötstellen führten; die Kritik der verschiedenen Unterbrechungsvorrichtungen (empfohlen wird der M. Levysche Präzisionsplatinunterbrecher). Des weiteren geht Verf. auf die Bestrebungen ein, Röhren herzustellen, welche nicht nur ausserordentlich lange wirksam sind, sondern auch die Eigenschaften, scharfe und kontrastreiche Bilder zu liefern lange Zeit erhalten. Werner (Hamburg).

Druck von Hesse & Becker in Leipzig.

Aus der dermatologischen Universitätsklinik des Herrn Prof. Jadassohn in Bern.

Zur Histologie der Röntgenulcera.

Von

Dr. **A. Gassmann,** I. Assistent der Klinik.

Im vierten Heft dieser Zeitschrift haben wir bereits hervorgehoben, dass die in der Litteratur niedergelegten genauen Beschreibungen hochgradiger Röntgenverletzungen keineswegs sehr zahlreich sind, und dass namentlich über die Histologie derselben noch gar nichts bekannt ist. Es bedarf daher wohl kaum einer besonderen Rechtfertigung, wenn ich hier zwei Fälle von durch Röntgenbestrahlung hervorgerufenen tiefen Ulcerationen, die ich Gelegenheit hatte histologisch zu untersuchen, kurz beschreibe. Ausserdem ist der eine Fall, der eigenartige, unseres Wissens noch nicht beschriebene Gefässveränderungen aufweist, vielleicht geeignet auf die Ätiologie der durch Röntgenstrahlen bedingten Gewebsschädigungen, über welche man bis jetzt nur Vermutungen haben konnte, einiges Licht zu werfen.

Bei Fall I, J. T., den ich der Güte des Herrn Dr. Schenkel, Direktor des Spital-Röntgenkabinetts, verdanke, wurde am 4. März 1898 der linke Unterschenkel zu chirurgisch-diagnostischen Zwecken von einem Elektrotechniker viermal bestrahlt, und zwar in der ersten Sitzung auf 5 cm. Abstand, ca. 20 Minuten lang, mit einer harten Röhre. In der zweiten Sitzung waren Abstand und Expositionszeit gleich, in der dritten ebenfalls; es sprangen jedoch Funken über. In der vierten Sitzung war die Expositionszeit etwas länger.

Am 5. März wurden drei weitere Sitzungen abgehalten, und zwar betrug jedesmal der Abstand von der Röhre weniger als 5 cm. und die Expositionszeit 20—22 Minuten.

Am vierten Tag nach der letzten Aufnahme begann die bestrahlte Haut sich zu röten, und am 12. zeigte sich ein Geschwür, das trotz aller Behandlung sich vergrösserte und erst jetzt nach beinahe einjähriger Dauer anfängt, sich vom Rand her zu verkleinern. Einmal wurde dasselbe ausgekratzt.

Als ich den Patienten am 24. Februar 1899 sah, war das über der linken Tibiakante sitzende Geschwür 15 cm. lang und 5—6,5 cm. breit, die Haut war in einer Umgebung von 5 cm. gerötet und infiltriert. Das Ulcus begrenzte ein glatter überhäuteter Narbensaum von 1 cm. Breite. Der Geschwürsrand war scharf geschnitten und steil abfallend, der Grund zeigte stark eiternde, frischrote Granulationen von gewöhnlichem Aussehen. In der Mitte waren sie stark gewuchert und bildeten grössere, das Hautniveau überragende Höcker.

Unter Cocainanästhesie wurde vom überhäuteten Rand und der anstossenden Wundfläche bis in eine Tiefe von 4 mm. ein kleines Stück zur histologischen Untersuchung herausgeschnitten.

Diese ergiebt folgendes:

Am Rand gegen die gesunde Haut hin ist das Rete Malpighi verdickt und die Papillen sind nur niedrig; die Hornschicht ist ebenfalls dicker als gewöhnlich, aber von normaler Struktur, und unter ihr befindet sich eine aus 6—8 Zellreihen gebildete mächtige Körnerschicht. Gegen das Ulcus zu flachen sich zunächst die Retezapfen eine Strecke weit ganz ab, so dass die Grenze zwischen Epithel und Cutis eine gerade Linie ist. In diesem Abschnitt ist das Rete weniger mächtig; es ist kein Keratohyalin mehr vorhanden, und die Hornschicht enthält in ihrer

ganzen Dicke färbbare Kerne. Die Intercellularspalten der Stachelzellen sind deutlich erweitert, um den Kern herum findet sich öfters eine Höhle. In den tieferen Lagen sieht man zahlreiche Mitosen.

Weiter nach dem Ulcus zu wird die Stachelschicht immer schmächtiger und die von ihr aus in die Tiefe dringenden Zapfen immer länger, bis sie schliesslich nur noch aus ganz wenigen Zelllagen besteht, von denen aber sehr lange und schmale Zapfen abwärts streben.

In diesem verschmächtigten Rete sind die obersten Zelllagen stark ödematös, d. h. die Intercellularräume sind sehr weit und erscheinen oft als grössere Lücken, die Kernhöhle nimmt mehr als die Hälfte der Zelle ein und das Protoplasma ist nicht oder schlecht färbbar.

Der Saum gegen die Ulcerationsfläche zu wird von einer ebenfalls parakeratotischen und mit polynucleären Leucocyten infiltrierten Hornschicht gebildet.

Die oberste Schicht des Ulcus selbst besteht aus einer dünneren Lage nekrotischen Materials, das zahlreiche unregelmässige Kerntrümmer enthält. Bakterien sind nicht sichtbar. Mit der Weigertschen Methode lässt sich stellenweise an der Oberfläche fädiges Fibrin nachweisen, das sich in kleinen Inselchen jedoch auch in grösserer Tiefe noch findet. Auf diese nekrotische Zone folgt ein zellenreiches, von vielen neugebildeten Kapillaren durchzogenes Gewebe. Zahlreiche polynucleäre und mononucleäre Rundzellen sind in ein faseriges, Bindegewebsfärbung nicht annehmendes und Spindelzellen enthaltendes Stroma eingelagert. „Plasmazellen“ sind hier sehr spärlich und Mastzellen gar nicht vorhanden. Dagegen ist eine reichliche Menge Hämosiderin (Berlinerblau-Reaktion) in Form von grossen Schollen und kleinen Körnern zu sehen.

Nach der Tiefe zu nimmt die Zahl der Rundzellen und Kapillaren ab, das fibrilläre Gewebe lagert sich zu Bündeln zusammen, die sich wie gewöhnliches Collagen färben und zahlreiche Spindelzellen mit ovalem Kern und deutlichem Protoplasmaleib einschliessen. Die unterste Schicht verhält sich bereits wie normales Cutisgewebe, die Bindegewebsbündel sind wieder kompakt und die Kerne abgeplattet und unregelmässig; jedoch findet man immer noch eine Anzahl Spindelzellen mit bläschenförmigem Kern.

Die am nächsten gegen das Ulcus zu befindlichen Papillen des überhäuteten Gebietes bestehen aus einem zellenreichen Gewebe, das von dem oben beschriebenen nur durch einen grösseren Gehalt an Plasmazellen verschieden ist. Darunter liegen lockere, gut färbbare, der Oberfläche parallel gerichtete und zahlreiche Spindelzellen führende Bindegewebsbündel. Nicht sehr zahlreiche Leucocyten durchsetzen dasselbe, nur in der Umgebung einzelner Kapillaren finden sich grössere, hauptsächlich aus Plasmazellen bestehende Infiltrate. In der papillenlosen Zone grenzt dieses Bindegewebe, ohne stärker infiltriert oder vascularisiert zu sein, unmittelbar an das Rete, während die letzten gegen die normale Haut zu sichtbaren und aus gewöhnlichem Bindegewebe gebauten Papillen wieder von zahlreichen Rundzellen und von Kapillaren durchsetzt sind. Weiter nach der Tiefe zu ist das Bindegewebe in dieser von Epithel überzogenen Zone normal. Auch hier sind nirgends Mastzellen vorhanden. — Im ganzen Präparat ist ferner weder Elastin noch „Elacin“, noch „Collacin“ nachzuweisen.

Eines Befundes muss ich noch erwähnen, nämlich des Vorhandenseins von zahlreichen sehr mannigfach geformten Riesenzellen in den tiefsten Schichten der ulcerierten Partie. Dieselben sind immer stark lichtbrechenden, homogenen und keine bestimmte Farbreaktion gebenden Fasern an- oder umgelagert. Unter Berücksichtigung des Umstandes, dass das Ulcus einmal ausgekratzt wurde, wird wohl die Deutung dieser Gebilde als zurückgebliebene Verbandstofffasern und der Riesenzellen als „Fremdkörperriesenzellen“ die richtige sein.

Nach dem gegebenen Befund glaube ich das vorliegende Gewebe als neugebildetes und zum Teil überhäutetes Granulationsgewebe, das sich von demjenigen auf andere Ursachen als Röntgenbestrahlung zurückzuführender Ulcera nicht unterscheidet, ansehen zu müssen.

Nur nebenbei möchte ich noch einen histologischen Befund berühren. Unna sagt in seiner Histopathologie (S. 833), dass in demjenigen Granulationsgewebe, das hauptsächlich aus

Fibrillenbündeln und Spindelzellen besteht, im ganzen selten und nur mit Schwierigkeit der direkte Zusammenhang der Spindelzellenausläufer mit Collagenfasern zu beobachten sei. Ich finde, dass in dem vorliegenden Fall, sowohl in den nach Gieson gefärbten, als namentlich in den mit Carmalaun und Gentianaviolett vorgefärbten und nach Weigert mit Jod und Anilinxylol (1 : 2) nicht allzu stark entfärbten Präparaten dieser Befund ohne Schwierigkeit sehr oft und mit Sicherheit zu erheben ist. Namentlich bei der letztgenannten Färbung lässt sich die Auffaserung des homogenen Protoplasmaleibes in oft weithin zu verfolgende Fibrillen bei sehr vielen Spindelzellen, und zwar nach beiden Enden hin, mit grosser Deutlichkeit demonstrieren.

Fall II, Herr E., 51 Jahr. Derselbe kam in private Behandlung des Herrn Professor Kocher, dem ich für die Angabe der folgenden anamnestischen Daten zu Dank verpflichtet bin.

Mitte Januar 1898 liess sich der Patient wegen Ischias von einem Laien während drei Wochen anfangs täglich 10, dann 20 Minuten den linken Oberschenkel mit Röntgenstrahlen behandeln; in der letzten Woche der Behandlung trat an der betreffenden Stelle nach anfänglichem Jucken eine starke Rötung auf und am 19. Januar war sie in eine nässende Fläche verwandelt. Der Patient liess das Geschwür ohne Erfolg ärztlich behandeln. Am 20. April 1898 wurde folgender Status notiert. Auf der Rückfläche des linken Oberschenkels ovales Ulcus von 5×10 cm Grösse, dessen Rand von einer 1 cm breiten, leicht abziehbaren Kruste bedeckt ist. Geschwürsgrund trocken und wenig secernierend. Umgebung gerötet und in einer Breite von 2—3 cm infiltriert. Rand am oberen Umfang callös. — Am 20. April nach Abtragung der Granulationen Transplantation nach Thiersch. Die Läppchen heilten nicht an, und das Ulcus wurde mit Karbolumschlägen, Jodoformsalbe u. s. w. behandelt; dasselbe war stets mit gelblich-eiterigem Sekret belegt.

Am 30. April Excision des Geschwürs. Am 17. Mai Herausnahme der Nähte. Die Wunde ging jedoch bei einer unvorsichtigen Bewegung des Patienten auseinander, und bei der später versuchten Sekundärnaht schnitten die Silberdrähte durch. Behandlung mit Karbolumschlägen. Am 23. Mai reiste Patient nach Hause. Das Ulcus ist gegenwärtig (Ende Mai 1899) noch nicht geheilt.

Das durch Herrn Professor Kocher excidierte Ulcus wurde mir durch Vermittelung des Herrn P. D. Dr. Horald vom pathologischen Institut (Prof. Langhans) in freundlichster Weise zur Untersuchung überlassen. Das Präparat war in Spiritus aufbewahrt und stellte ein lanzettförmiges Hautstück von 11 cm Länge, im Maximum 3,8 cm Breite und durchschnittlich 1 cm Dicke dar.

Das Ulcus nahm in Gestalt eines langen Ovals von gelblichweisser Farbe und matter Oberfläche den grössten Teil desselben ein und lag im selben Niveau mit dem 1—2 mm (nur an den zugespitzten Enden bis 1 cm) breiten, glatten, glänzenden, überhäuteten Rand von gelber Farbe.

An der Stelle der grössten Breite schnitt ich querdurch einen Streifen heraus. Makroskopisch zeigte sich auf dem Querschnitt zu oberst ein weissliches, faseriges, cutis-ähnliches, kompaktes Band von ca. 3 mm Breite und darunter eine in grobe Maschen dieses weissen Gewebes eingeschlossene Fettschicht von 6—7 mm Breite. Die herausgenommene Lamelle von ca. 3 mm Dicke wurde der Breite nach in drei Teile geteilt und jeder derselben nach achtundvierzigstündiger Härtung in absolutem Alkohol zwei Stunden in Chloroform, etwa sechs Stunden in Chloroformparaffin (bei 37°) und Paraffin (bei 50°) gebracht und in letzterem montiert. Die Schnitte waren durchschnittlich 10 Mikra dick und wurden mit Haemalaun-Eosin, Haemalaun-Gieson, polychromem Methylenblau, Picrocarmin, auf Elastin nach Tänzer und Weigert mit Methylenblau-, resp. Safraninkernfärbung, und auf Fibrin nach Weigert tingiert.

Bei schwacher Vergrösserung sieht man zu beiden Seiten des Geschwürs einen schmalen, sehr schnell sich verjüngenden Epithelsaum, der nur Andeutungen von nach unten vorspringenden Leisten zeigt, gegen das Ulcus vordringen.

Dieses zeigt an Giesonpräparaten eine oberflächliche ca. 60—90 μ breite, strukturlose, nekrotische Schicht von grauer Farbe. Darunter folgt eine durchschnittlich 200—400 μ breite Zone, die wesentlich aus einer gelbbraunen oder ungefärbten faserigen Masse besteht, die nur spärliche Reste von blassrot gefärbten, kernlosen Collagenbündeln und zahlreiche mit Haematoxylin gefärbte, wie kleine Kerne aussehende Gebilde einschliesst. Weiter abwärts folgen erst lockerer, dann immer dichter stehende, rot mit gelbem Ton gefärbte kompakte Bindegewebsbündel, zwischen die sich ein braungelbes kernreiches Fasergewebe schiebt. Sie werden öfters durch rundliche Herde oder längere Züge von Rundzellenansammlungen unterbrochen. In der Tiefe von 2 mm beginnt das Fettgewebe. Die Läppchen desselben werden durch dichte, fuchsinrot gefärbte Bindegewebssepten, welche da und dort grössere Gefässe führen, voneinander getrennt.

Bei starker Vergrösserung zeigt sich, dass die gelbgefärbte obere Partie der Epithelschicht nur unvollkommen verhornt ist und auch in den obersten Lagen noch Kerne enthält. Die Retezellen haben grosse Kernhöhlen, das Protoplasma färbt sich schlecht und Stacheln werden erst in den tieferen Lagen sichtbar. Keratohyalinschicht und Cylinderzellenschicht sind nicht vorhanden, und Mitosen sind auffallend spärlich. Das darunterliegende Bindegewebe nimmt keine Färbung an, ist stark aufgefasert, enthält keine Kapillaren und fast keine Wanderzellen.

Die oberste dünne „nekrotische" Schicht des Ulcus erweist sich bei starker Vergrösserung in den nach Weigert gefärbten Präparaten als beinahe ausschliesslich aus Coccen bestehend, zwischen denen allerdings noch Reste von gut färbbarem Elastin liegen. Darauf folgt eine in den Giesonpräparaten ebenfalls graulich gefärbte kernlose Zone, welche hauptsächlich ein dichtes Gewirr dicker, gut färbbarer Elastinfasern und dazwischen Detritus mit Kernresten enthält. Weiter abwärts tritt nun in grosser Menge eine eigentümliche dickfaserige oder trabekuläre Masse auf, die sich nach Gieson gelb bis gelbbraun, mit Orcein gar nicht, mit Safranin grell rot, mit Eosin stark rot, mit polychromem Methylenblau dunkelblau, mit der Fibrinfärbung gar nicht färbt. Ausserdem nimmt sie bei der von Unna angegebenen Methode (Methylenblau-Tannin-Alcohol) wie „Elacin" und wie „Collacin" eine dunkelblaue Farbe an.

Die einzelnen Balken sind ganz homogen und unregelmässig gequollen. Dieselben finden sich namentlich in konzentrisch geschichteten Kreisen oder länglichen Zügen an der Stelle von Kapillaren oder in der Umgebung von solchen. Man kann da und dort beobachten, dass sie die Wand von Kapillaren bilden, die noch ein deutliches, mit roten Blutkörperchen gefülltes Lumen besitzen. Zwischen diesen Gefässen bilden sie ein grobmaschiges Netzwerk, welches zahlreiche, wohl zum grösseren Teil von Leucocyten, zum kleineren von Bindegewebskernen herrührende degenerierte Kerne, ferner eine grosse Zahl dicker Elastinfasern und kleine Bündel von Bindegewebsfärbung annehmendem, faserigem, kernlosem Collagen einschliesst.

Nach der Tiefe zu werden diese Bündel immer dicker und zahlreicher und bilden die Hauptmasse des Gewebes.

Dazwischen lagert sich in schmalen Zügen die in Gieson-Schnitten braune, in den obern Schichten arabeculäre, hier feiner in körnige Fasern zerteilte und nicht mehr Collacin-Reaktion gebende Substanz mit den elastischen Fasern. Sie enthält hier zahlreiche wohlcharakterisierte polynucleäre Leucocyten und grosse, meist spindelförmige, oft aber mehr rundliche oder unregelmässig plattenförmige Zellen mit ovalem oder länglichem, bläschenförmigem, nucleolenführende Kern, der manchmal eine Grösse von 20 und mehr Mikren erreicht.

Es ist wahrscheinlich, dass dieses eigentümlich körnige Fasergewebe in Degeneration begriffenes Collagen darstellt. Die nirgends sehr breiten und in Giesonpräparaten bräunlichrot gefärbten kompakten Bindegewebsbündel enthalten selten Kerne; dagegen sind ihnen die obengenannten Bindegewebszellen öfters angelagert. Hier und dort werden sie auseinander gedrängt durch herdartige, grössere, perivasculäre Ansammlungen von Zellenanhäufungen. Diese letzteren bestehen zum grössten Teil aus einkernigen Leucocyten und einer eigentümlichen Zellart, die

den Plasmazellen durch ihre Grösse und den excentrisch gelagerten Kern gleichen; das Chromatin des Kernes ist jedoch meist an dessen Peripherie gerückt und stellt einen schmalen Ring dar; das Zentrum ist farblos. Ebenso nimmt das Protoplasma des Zellleibes die Färbung nur fleckweise und mehr am Rand an. Diese Gebilde werden wohl für degenerierte Plasmazellen zu halten sein. Daneben sieht man auch eine Anzahl der oben beschriebenen Bindegewebszellen.

In geringer Anzahl nehmen auch polynucleäre Leucocyten an diesen Infiltraten teil.

Weiter nach der Tiefe zu, d. h. in den unmittelbar über dem subkutanen Fett befindlichen Lagen, wo schon sehr kompakte und bereits wie normales fibrilläres Gewebe aussehende Bindegewebsbündel liegen, nimmt die Rundzelleninfiltration ab und es finden sich viele stäbchenförmige oder schmale spindelige Bindegewebskerne ohne nachweisbaren Protoplasmaleib. Von gleicher Beschaffenheit sind die das subkutane Fett durchziehenden Septen; auch hier findet man noch viele bläschenförmige Bindegewebskerne, da und dort auch Spindelzellen mit Protoplasmaleib. Öfters sieht man hier herdweise kleine perivaskuläre Infiltrate, die zum grössten Teil aus den oben beschriebenen degenerierten Plasmazellen bestehen. Auch die kleinen Bindegewebsmaschen des Fettgewebes sind ziemlich stark mit diesen Zellen infiltriert. Grössere Strecken dieses subkutanen Collagens sind jedoch auch degeneriert, und zwar in gleicher Weise, wie das oben für das Cutiscollagen beschrieben wurde. Die Bündel sind in einen wirren Filz feinster granulierter Fäserchen aufgefasert und färben sich zum grössten Teil nach Gieson schmutzig gelbbraun.

Die elastischen Fasern sind im Cutisbindegewebe in reichlicher Menge vorhanden und durchschnittlich ziemlich dick, aber sehr unregelmässig verteilt und manchmal stark aufgefasert, stellenweise zu wirren Knäueln zusammengeballt. Die Zerfaserung ist an einzelnen Stellen so stark, dass das Gewebe beinahe wie fibrilläres aussieht; jedoch ist deutliche spezifische Farbreaktion vorhanden und der Zusammenhang mit dickeren elastischen Fasern zweifellos.

Im subkutanen Bindegewebe ist das Elastin etwas spärlicher und die einzelnen Fasern dünner; sie zeigen aber auch hier eine starke Auffaserung und Unregelmässigkeit in der Lagerung und Verteilung.

Haemosiderin ist in nicht allzu reichlicher Menge ziemlich gleichmässig in allen Schichten verteilt.

Eingreifende und wichtige Veränderungen weist das Gefässsystem auf. Wie bereits oben angedeutet wurde, ist die Wand der in den oberen Schichten des Ulcus liegenden Kapillaren und kleinen Gefässe in eine unregelmässig gequollene Masse umgewandelt, die Collacinreaktion giebt. Dabei sind sie entweder vollständig obliteriert oder enthalten noch ein mit Blutkörperchen angefülltes Lumen. Im letzteren Fall sind die Wände dann meist mit Leucocyten infiltriert; die Intima, welche verdickt ist und stark gequollene Endothelzellen besitzt, ist stellenweise von der Unterlage abgehoben, so dass zwischen ihr und dem Endothel rundliche Lücken vorhanden sind. Nur die grösseren Gefässe zeigen noch Reste einer stark aufgefaserten, ungleich dicken und oft unterbrochenen Elastica. Die kleinsten Gefässe der tiefen Cutis und der Subcutis, welche diese Degeneration des Wandbindegewebes nicht aufweisen, haben grösstenteils dieselbe Veränderung der Intima, und man trifft z. B. solche an, deren Lumen durch die verdickte und vacuolisierte, infiltrierte Intima ganz oder fast ganz obliteriert ist.

Sehr deutlich sind die Alterationen an den Arterien der Subcutis wahrnehmbar. Ich habe eine Arterie von 180 μ Durchmesser abgezeichnet (Figur 1) von einem mit Orcein und Methylenblau gefärbten Schnitt. Die Kerne sind blau, das Elastin dunkelbraun, die Intima schwach hellbraun gefärbt. Die letztere ist stark verdickt und nimmt als faserige, retikulär gebaute, resp. von Vacuolen durchsetzte Masse den grössten Teil des Lumens ein. Namentlich an der Wand des letzteren sieht man längliche bläschenförmige Kerne mit Nucleolen (*a*), die man wohl als Endothelzellkerne zu deuten hat. Daneben finden sich mehr im Innern ganz schwach gefärbte, aber noch deutlich bläschenförmige (*b*) oder kaum mehr als solche zu erkennende (*c*) Kerne, welche wahrscheinlich ebenfalls Endothelkerne sind. Ferner

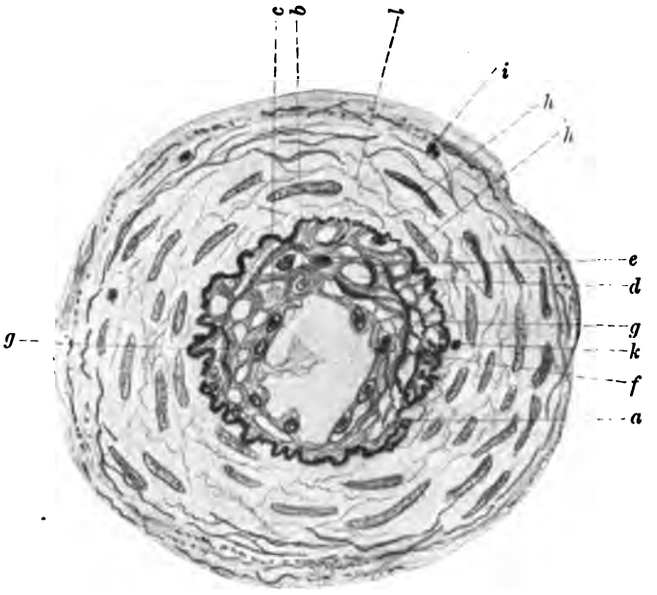

Figur 1. Vacuolisierende Degeneration der Intima einer Arterie:
a) Endothelkerne;
b) *c*) degenerierte Endothelkerne;
d) Vacuolen;
e) komprimierter Kern;
f) *k*) *i*) Leucocyten;
g) abgesprengte Fasern der Intima;
l) elastische Fasern der Muscularis.



Figur 2. Vacuolisierende Degeneration der quergeschnittenen Muscularis einer Arterie:
a) Endothelkerne;
b) *f*) Leucocyten;
c) *e*) Vacuolen;
d) Muskelfasern.

sieht man neben den Vacuolen (*d*) abgeplattete halbmondförmige (*e*) oder längliche schmale Kerne mit intensiver Färbung, von denen man eher vermuten würde, dass sie von Leucocyten herrühren. Letztere (*f*, *k*) findet man ziemlich nahe dem Lumen, in grösserer Anzahl in der Nähe der Elastica. Die Vacuolen der Intima erscheinen entweder ganz leer (*d*) oder aber wie mit einer feinfaserigen, ungefärbten, retikulären Masse durchzogen; hier und da enthalten sie auch einen Kern. In die Faserzüge der Intima herein erstrecken sich da und dort abgesprengte Fasern (*g*) der Elastica, welche mit der letzteren aber noch in deutlichem Zusammenhang sind. Die elastischen Fasern (*l*) der Muscularis sind fein und ziemlich aufgefasert, die Muskelkerne normal. Die Adventitia ist von spärlichen Leucocyten durchzetzt (*i*).

An Giesonpräparaten bemerkt man an den meisten Arterien auch eine oft sehr hochgradige vacuolisierende Degeneration der Muscularis.

In Figur 2 ist die etwa 180 μ dicke Wand einer grösseren Arterie (Längsschnitt) abgezeichnet von einem nach Gieson gefärbten Präparat. Die an dieser Stelle nur wenig verdickte, aber von zahlreichen Vacuolen (*c*) durchbrochene Intima enthält zahlreiche Endothelkerne (*a*) und einige Leucocyten (*b*).

Die meist quergetroffenen glatten, braungefärbten Muskelfasern (*d*) mit ihren gut färbbaren normalen Kernen sind durch zahlreiche Vacuolen (*e*) auseinandergetrieben, so dass die ganze Muscularis ein wabenartiges Aussehen erhält. Die einzelnen dazwischen liegenden Fasern sind, wie durch Druckwirkung meist verschmälert, von vielen sieht man nur mehr schwach gefärbte Reste am Rand oder in der Mitte einer Vacuole, so dass man annehmen muss, dass sie dem vollständigen Zerfall entgegen-

gehen. Auch einige Leucocyten (*f*) sind in den Maschen des ebenfalls vacuolisierten, interstitiellen fibrillären Gewebes, und in noch grösserer Anzahl in der Adventitia vorhanden.

Zur Vervollständigung des histologischen Bildes der grossen Gefässe muss noch hinzugefügt werden, dass deren Intima oft syncytienartige Anhäufungen der bläschenförmigen Endothelkerne zeigt und meist viel stärker verdickt ist, als dies in Figur 2 der Fall ist. Auch bei ihnen kann man wieder eine Abhebung der Elastica, und zwar oft in mehreren Lagen, durch die wuchernde Intima konstatieren. Eine zweite, vollständige und von der ursprünglichen Membran ganz abgetrennte Elastica interna habe ich nirgends sehen können.

Es ist nach den vorliegenden Befunden also wohl kaum zu bezweifeln, dass eine Absprengung der Elastica durch endarteriitische Veränderungen, wie dies Friedel Pick[1]) in Übereinstimmung mit Cornil[2]) und Rumpf[3]) gegenüber Heubner[4]), Obermeier[5]) und Wendeler[6]) für die syphilitische Endarteriitis obliterans behauptet, wirklich vorkommt.

Es ist überdies noch zu bemerken, dass an diesen grösseren Gefässen der Subcutis weder die Elastica externa noch interna als ein kompaktes Band in den Schnitten erscheinen, sondern als mehr oder weniger dichte Züge wirr durcheinandergeflochtener, stark zerteilter elastischer Fasern.

Die beschriebene vacuolisierende Degeneration betrifft Arterien und Venen in gleicher Weise und ist bei weitaus der grössten Mehrzahl der im Querschnitt des Ulcus vorhandenen Gefässe sichtbar. Sie ist aber nicht überall in gleichem Masse ausgesprochen; man sieht z. B., dass an längsgetroffenen Gefässen die Intima einer Wand eine Strecke weit kaum verändert ist, weiterhin aber hochgradig verdickt und vacuolisiert, oder dass die eine Arterienwand ganz wabenartig durchlöchert, die gegenüberliegende fast kompakt ist. Ferner trifft man Gefässdurchschnitte, an denen nichts anderes als eine hochgradige Auffaserung der Elastica, und einzelne, bei denen überhaupt nichts Pathologisches nachweisbar ist. Viele Gefässe, darunter auch Arterien, sind mit Blut gefüllt. Andere, und zwar auch solche vom grössten Kaliber sind blutleer, enthalten aber oft kleinere, der Wand anliegende farblose, etwas granulierte Gerinnsel, in denen Leucocyten und rote Blutkörperchen liegen.

In welcher Weise diese eigentümliche Vacuolenbildung vor sich geht, darüber lassen sich natürlich nur Vermutungen äussern. Die Thatsache, dass man oft inmitten einer Vacuole noch eine Zelle, eine Muskelfaser oder einen Kern findet, macht es nicht unwahrscheinlich, dass die Hohlräume sich an der Stelle früherer Zellen befinden. Man könnte dabei z. B. annehmen, dass sich in der Peripherie der letzteren ein Exsudat, ein Oedem bildet, welches dieselbe komprimiert und zum Schwund bringt.

Da bisher, soviel mir bekannt ist, diese Art von pathologischen Gefässveränderungen noch nicht beobachtet worden ist, so liegt die Annahme, dass dieselbe auf die Wirkung der Röntgenstrahlen zurückzuführen sei, natürlich sehr nahe. Gegen dieselbe sprechen wenigstens keine anderen Befunde. In der Litteratur giebt es bis jetzt nur drei histologische Untersuchungen, welche durch Röntgenstrahlen verändertes Gewebe betreffen, nämlich erstens die von Oudin, Barthélemy und Darier[7]) an durch Röntgenstrahlen enthaarter Meerschweinchenhaut vorgenommene; es wurde dabei eine Verdickung der Epidermis und Vermehrung des Keratohyalins,

---

[1]) Friedel Pick, Zur Kenntnis der cerebrospinalen Syphilis. Zeitschr. f. Heilk. XIII. 1892. Tabes mit Meningitis syphilitica u. s. w. Arch. f. Derm. u. Syph. XLIV. 1898.

[2]) Cornil. Leçons sur la Syphilis. 1879.

[3]) Rumpf. Die syphilit. Erkrankungen des Nervensystems. 1887.

[4]) Heubner. Die luetische Erkrankung der Hirnarterien.

[5]) Obermeier. Zur patholog. Anatomie der Hirnsyphilis. Deutsche Zeitschrift f. Nervenheilkunde. III. 1893.

[6]) Wendeler. Zur Histologie der syphilit. Erkrankung der Hirnarterien. Deutsches Archiv f. klin. Medizin. LV. 1895.

[7]) Oudin, Barthélemy und Darier. Über Veränderungen an der Haut und den Eingeweiden nach Durchleuchtung mit X-Strahlen. Monatschr. f. prakt. Dermatologie. Bd. XXV. p. 441.

Atrophie und Schwund der Haare, der Follikel und Drüsen gefunden, keine Veränderungen in der Cutis oder Subcutis. Zweitens den an derselben Stelle erwähnten, von Darier erhobenen Befund an einem von Apostolis Fall herrührenden gangränösen Lappen, der sich spontan abgestossen hatte. Es konnte nur vollkommene Gangrän konstatiert werden. Endlich hat Unna[1]) bei einem Fall von Röntgendermatitis eine Quellung des Collagens und Degeneration, d. h. veränderte Farbreaktion des Elastins gefunden.

Es braucht wohl kaum betont zu werden, dass sich bei einer Alopecie oder einer leichten Dermatitis nach Einwirkung der Strahlen nicht dieselben tiefgreifenden pathologischen Veränderungen finden müssen, wie bei einem Ulcus. Auch der von mir[2]) beschriebene Befund an einem vom Grund eines tiefen Röntgenulcus durch Biopsie gewonnenen kleinen Stück schwartigen Gewebes, welcher keine deutlichen Veränderungen der spärlichen Gefässe (es sind in den Schnitten nur zwei kleine Arterien vorhanden) ergab, kann nicht gegen die Bedeutung der genannten pathologischen Veränderungen angeführt werden. Es ist wohl denkbar, dass man sie dort, wenn die Möglichkeit, ein grösseres Stück zu excidieren, vorhanden gewesen wäre, ebenfalls gefunden hätte. Ich will gleich hier bemerken, dass für alle künftigen, auf diesen Punkt gerichteten Untersuchungen gefordert werden muss, dass sie an einem genügend grossen und namentlich weit in das subkutane Gewebe herabreichenden Hautstück vorgenommen werden; denn die vacuolisierende Degeneration ist an den Kapillaren und ganz kleinen Gefässen oft sehr schwer zu erkennen.

Ausserdem weise ich noch darauf hin, dass diese pathologischen Befunde geeignet sind, die klinischen Eigentümlichkeiten der Röntgenulcera zu erklären. Ohne weiteres wird klar, dass man mit externen Mitteln, Auskratzen und Excision (d. h. falls letztere nicht auf sämtliche erkrankte Gefässe sich erstreckt) nichts ausrichten kann.

Der Umstand, dass die meisten auch der am stärksten degenerierten grösseren Gefässe in der Tiefe noch Blut enthalten, erklärt auch, warum nicht auf einmal das ganze erkrankte Gebiet nekrotisch wird, sich abstösst und dann in gewöhnlicher Weise rasch heilt. Die Zirkulation ist eben nur in den oberen Partien, wo die kleineren und stärker degenerierten Gefässe sich finden, zur Ernährung ungenügend, während sie in der Tiefe vorläufig noch nicht so hochgradig gestört ist. In dem Masse, als die Gefässdegeneration hier fortschreitet, greift die Ulceration mehr in die Tiefe über.

Zur Erklärung des späten Auftretens der Ulcerationen braucht man nur anzunehmen, dass die Vacuolisierung langsam fortschreitet und erst dann wesentliche Cirkulationsstörungen macht, wenn sie einen gewissen Grad und eine gewisse Ausdehnung erreicht hat.

Dass ein offenbar so chronischer Degenerationsprozess, der die tiefen Gefässe der Subcutis und das tiefe Collagenegewebe betrifft, einen sehr chronischen Verlauf der durch ihn verursachten Ulcerationen bedingt, ist leicht verständlich.

Da übrigens die Excision im vorliegenden Fall keinen Erfolg hatte, so ist anzunehmen, dass die Veränderungen noch beträchtlich weiter in die Tiefe reichten, als an dem excidierten Stück konstatiert werden konnte. —

Ich möchte aber ausdrücklich hervorheben, dass es mir fern liegt, aus diesem vereinzelten Befunde allgemeine Schlüsse zu ziehen hinsichtlich der Pathogenese der Röntgenulcera, — obgleich gerade Gefässerkrankungen von vornherein am ehesten vorauszusetzen waren — bis weitere Untersuchung erwiesen haben werden, ob solche Veränderungen häufiger vorkommen.

Es geschieht also nur in Bezug auf meine obigen beiden Fälle, wenn ich die Ergebnisse meiner Untersuchungen folgendermassen resümiere:

---

[1]) Unna. Deutsche Medicinalzeitung. 1898. Nr. 20.

[2]) Gassmann und Schenkel. Beitrag zur Behandlung von Hautkrankheiten mit Röntgenstrahlen. Fortschr. auf d. Gebiet d. Röntgenstrahlen. Bd. II.

1. Die Reparation des durch Röntgenstrahlen hervorgerufenen Geschwürs geschieht durch Vermittelung eines Granulationsgewebes, das in seinem Bau von demjenigen anderer Ulcera nicht wesentlich abweicht.

2. Die Gefässe der Cutis und Subcutis eines seit ca. zwei Monaten bestehenden derartigen Ulcus weisen eigentümliche, bis jetzt nicht beschriebene pathologische Veränderungen auf; dieselben bestehen in Wucherung und vacuolisierender Degeneration der Intima, Auffaserung der Elasticae, Vacuolisierung und Schwund der Muscularis.

Ausserdem findet sich stellenweise eine in Zerfaserung und abnormer Farbreaktion bestehende Degeneration des subkutanen Bindegewebes.

3. Diese Gefässveränderungen sind vielleicht die Folge der Einwirkung der Röntgenstrahlen und wohl die direkte Ursache der Ulceration.

Sie erklären auch die Eigentümlichkeiten des klinischen Verlaufes dieser letzten.

Ich schliesse diese kurze Mitteilung, indem ich Herrn Professor Langhans, der die Freundlichkeit hatte meine Präparate zu besichtigen, und meinem Chef, Herrn Professor Jadassohn, welcher derselben ein reges Interesse zuwandte, meinen verbindlichsten Dank ausspreche.

I.

Die Verletzungen der kleinen Röhrenknochen, spec. die Frakturen.

Von

Dr. **Kronacher** in München.

(Hierzu Tafel XX, XXI u. XXII).

Seit ungefähr $1^1/_2$ Jahren wurden in meinem Ambulatorium die geeigneten Fälle von Verletzungen der Hand und Finger mit Röntgenstrahlen untersucht, bezw. photographiert, auch wenn solche nicht nachweisbar frakturiert waren; hierbei habe ich mich des öfteren überzeugt, dass manche manuell nicht sicher diagnostizierbaren Verletzungen mittelst Durchleuchtung ein anderes als erwartetes Resultat zu Tage förderten. Auch von der Notwendigkeit einer solchen Untersuchung bin ich überzeugt; denn es kamen mir Fälle zur Beobachtung, die anderweitig für geringfügige Quetschungen o. a. erklärt wurden, alsdann funktionelle, ja bedeutende Schädigung der befallenen Teile hinterliessen.

Die Verletzungen, spec. die Luxationen und Frakturen der kleinen Röhrenknochen waren bis zur Einführung der Röntgenstrahlen ein fertiges Gebiet; schauen wir 50 Jahre zurück in die Litteratur bis zu dem erwähnten Zeitraum, so überzeugen wir uns von diesem abgeschlossenen Kapitel, damals und jetzt; aber die Röntgenstrahlen werden bildlich und wörtlich nunmehr neues Licht bringen.

Die Anschauungen über die verschiedenen Arten der Frakturen und im Einklange damit deren Behandlung werden manche Änderung erfahren. Als einer der ersten hat Oberst nach dieser Richtung das Wort ergriffen, der für jede Fraktur die Untersuchung mittelst Röntgenstrahlen verlangt. Hat die Durchleuchtung die Fraktur, ihre Form, Verschiebung u. a. erwiesen, so wissen wir unser therapeutisches Handeln danach einzurichten, und wir sind durch eine weitere, der ersten folgende Untersuchung in der Lage, festzustellen, ob wir richtig koaptiert haben, wenn dies überhaupt möglich ist, und schliesslich die äussersten Grenzen der Korrektur zu bestimmen. Wir haben zu unserem nicht geringen Erstaunen durch die Röntgenstrahlen kennen gelernt, dass die sogenannten idealen Heilungen der Knochenbrüche viel seltener sind, als man bisher geglaubt hat; für viele Fälle wird auch eine gewisse Verstellung zurückbleiben, wenn die Fragmente sich einmal verlassen haben. Aber gerade solche Umstände

zeigen den richtigen Weg und drängen uns die Überzeugung von der Notwendigkeit möglichst ausgiebiger Untersuchung noch mehr auf.

Bei Besprechung der in Frage stehenden Verletzungen muss ich natürlich die bisher geltende Anschauung in den Vordergrund unserer Betrachtung ziehen, wenn dies auch etwas weitläufig erscheint. Vielfach werden wir ja auch mit und trotz Röntgenstrahlen das Alte bestätigen müssen.

A. Luxation des Daumens der linken Hand. Siehe Tafel XXI A, Figur a.

Den Frakturen der Phalangen der Finger möchte ich nur eine Luxation vorausschicken — die des Nagelgliedes des Daumens. — Ist dieselbe auch absolut nichts Neues, so ist es doch wunderbar, welch geringe Beobachtung man derselben bisher zu teil werden liess. Sie kommt gewiss viel häufiger als erwähnt vor, und wenn vorhanden, so kann man sie meist auch leicht ohne Röntgenstrahlen diagnostizieren. In den älteren Lehrbüchern wird dieser Luxation kaum gedacht; spricht man von einer Daumenluxation, so ist — auch in den neueren Lehrbüchern u. a. — stets von der metakarpo-phalangealen die Rede.

So z. B. Pitha: „Die zweiten und dritten Fingerglieder werden seltener luxiert."

Bardeleben erwähnt sie als eine seltene; er spricht nur davon, dass dorsale Luxationen schon beobachtet seien, eine spezielle Nagelgliedluxation des Daumens erwähnt er nicht.

Auch König erwähnt sie nicht, nur dass intraphalangeale Luxationen dorsal- und volarwärts an den Fingern vorkommen; Hoffa erwähnt einen von Güterbock beschriebenen Fall von kombinierter Luxation der Verrenkung der Phalanx dorsalwärts und nach aussen. Güterbock erwähnt den von Hoffa citierten Fall der Verrenkung des zweiten Daumengliedes; Riedinger spricht von zwei Patienten, die an sich selbst seitliche Daumenluxationen konstatiert und diese dann reponiert haben wollen.

Im Widerspruch mit allen diesen seltenen Angaben stehen die Mitteilungen aus der Socin'schen Klinik in Basel, nach welchen im Jahre 1892, 1893 und 1897 je ein Fall, 1894 zwei Fälle von Luxation des Nagelgliedes des Daumens beobachtet sind, zwei im Jahre 1895 aufgeführte Daumenluxationen werden nicht näher bezeichnet.

Nach diesen auseinandergehenden Beobachtungen führe ich hier einen von mir beobachteten typischen Fall von linksseitiger dorsaler Daumenluxation auf, der einen 40jährigen Mann betrifft, welcher sich die Verletzung durch Fall auf den Daumen zugezogen haben will. Die schon fünf Wochen bestehende Luxation ist bei manueller, mässig schmerzhafter Untersuchung genau zu diagnostizieren. Die beigegebene Röntgenphotographie A beseitigt jeden Zweifel an dieser bekannten und doch verhältnismässig selten beschriebenen Verletzung.

B. Frakturen der Fingerphalangen. Siehe Tafel XX u. XXI, Fig. B 1—3.

Von diesen Verletzungen führe ich hier drei durch Röntgenstrahlen untersuchte auf; auch diese Frakturen werden uns, nebenbei mittelst Durchleuchtung untersucht, manche bisher nicht bekannte Form zeigen, auch nicht diagnostizierbare Frakturen als solche sicher feststellen. Wir werden bei einer unserer Abbildungen darauf zurückkommen. In der Regel entstehen diese Brüche durch direkte Gewalteinwirkung, daher die Häufigkeit der Komplikation mit Quetschung, Wunden u. a.; doch hat man sie auch auf indirektem Wege entstehen sehen. Symptomatisch sind neben den subjektiven Beschwerden Krepitation, abnorme Beweglichkeit, ev. Dislokation hervorzuheben. Der einfache Bruch ist nicht von grosser Bedeutung, mehr Beachtung ist demselben bei etwaiger Verschiebung zu schenken. Der Sitz kann jede Stelle des Knochens betreffen.

Die komplizierten Frakturen und Gelenkwunden sind viel häufiger, wie bereits oben angedeutet; ich habe während der angegebenen Zeit von $1^1/_2$ Jahren viermal so viel komplizierte

als inkomplizierte Knochen- und Gelenkverletzungen gesehen, natürlich wegen der gewöhnlich leichten Orientierung von Durchleuchtung der ersteren abgesehen; nur ein hier aufgeführter komplizierter Fall war nicht so leicht festzustellen: Für die Behandlung ist die immobilisierende die meist übliche, flektiert oder extendiert; bei Komplikationen können wir unter dem Schutze der Anti-, bezw. Asepsis konservativ sein.

Beobachtete Fälle:

I. Komplizierte Fraktur des Nagelgliedes des rechtsseitigen kleinen Fingers. Siehe B, Fig. 1.

Eine 32jährige Mörtelträgerin will den losgegangenen Strang des Aufzuges, an dem sich ein Kübel mit Mörtel befindet, mit der rechten Hand erfassen, wobei sie sich eine komplizierte Fraktur der Nagelgliedes des kleinen Fingers dieser Hand zuzieht. Wie schon bei der manuellen Untersuchung erkennbar, war der Bruch ein schräg verlaufender, doch liess sich die Kommunitivfraktur, Loslösung eines Splitters zwischen den Fragmenten, erst durch die photographische Abbildung genau feststellen.

II. Fraktur des Nagelgliedes des rechten Ringfingers. Siehe B, Fig. 2.

Die 20jährige Patientin hat sich beim Schliessen einer eisernen Ladenthüre den Finger der rechten Hand eingeklemmt. Neben den bestehenden Kardinalsymptomen der Fraktur geringe seitliche Dislokation. Wie aus der Abbildung ersichtlich, ist die Spitze der dritten Phalanx abgesprengt, nur noch durch eine schmale Knochenspange mit derselben verbunden, ulnarwärts disloziert. Das sattelförmig abgehobene andere Fragment ist jedenfalls völlig getrennt, der Zusammenhang mit dem hinteren auf der Abbildung nur ein scheinbarer.

III. Fraktur der Basis der dritten Phalanx des linken Ringfingers. Siehe B, Fig. 3.

Dieser Fall verdient diagnostisch etwas mehr Beachtung.

Dem 36jährigen Schlosser fiel vor drei Tagen eine schwere Eisenstange auf die dorsale Fläche der zweiten intraphalangealen Gelenkpartie; während die scheinbar geringe Verletzung nur anfänglich geringe Beschwerden verursachte, zwangen die jetzt bei der Arbeit eintretenden Schmerzen und eine zunehmende Steifigkeit des Gelenkes den Patienten, ärztlichen Rat sich zu erholen.

Status: Aktive und passive Bewegungen im Gelenk behindert, mässiger Schmerz, besonders bei Beugung, keine Dislokation, keine Krepitation. Die Basis der Endphalanx ist, wie aus der Abbildung zu ersehen, frakturiert und nach unten in das Gelenk disloziert, daher die bemerkenswerte Steifigkeit des Gelenkes.

C. Fraktur der Metakarpalknochen. Siehe Tafel XX u. XXI, Fig. C 1—6.

Fast alle Autoren sind einig, dass die Frakturen der Metakarpi selten und meist kompliziert sind. Dem gegenüber muss ich auf Grund eigener Beobachtungen und Untersuchungen mittelst Röntgenstrahlen hervorheben, dass ich in meinem Ambulatorium seit der angegebenen Frist sechs Fälle von Frakturen, und zwar nicht komplizierte beobachtet habe; komplizierte Brüche der Metakarpalknochen habe ich in dieser Zeit überhaupt nicht gesehen. Obiger Satz — von der Seltenheit der Frakturen — wird wohl künftighin eine Einschränkung erfahren.

Die Brüche können durch direkte Gewalt oder indirekt entstehen; letzteres z. B. durch einen Fall auf die geballte Hand, wobei am häufigsten der prominierende Mittelhandknochen bricht. Durch direkte Einwirkung können sämtliche Metakarpi brechen, und zwar an jeder Stelle des Knochens. Der fünfte und nicht selten der vierte frakturieren meist durch direktes Aufschlagen an einen kantigen Gegenstand.

Gewöhnliche Symptome: Örtlicher Schmerz, Schwellung, Dislokation, Funktionsstörung, Krepitation und abnorme Beweglichkeit; letztere wird zumeist durch geeignete Manipulationen mit Hilfe des zugehörigen Fingers oder direkt durch Verschiebung der Fragmente gegeneinander hervorgebracht.

Bei Brüchen in der Nähe des Köpfchens oder der Basis der Metakarpi können Luxationen vorgetäuscht werden.

Ebenso können die Symptone nur vereinzelt vorhanden sein, wie z. B. Schwellung und Schmerz, und jedes dieser ohne das andere; hierdurch können die Verletzungen bedeutend unterschätzt werden. Die etwa vorhandene Dislokation ist gewöhnlich dorsal-, seltener volarwärts; je nach der einwirkenden Gewalt kann es zur Winkelstellung der dann deutlich fühl- und sichtbaren Fragmente kommen, meist jedoch ist die Dislokation wegen der innigen Verbindung und der geringen Beweglichkeit der entsprechenden Skelettabschnitte nicht erheblich. Zuweilen können die frakturierenden Enden so weit verschoben sein, dass der entsprechende Finger eine Verkürzung zeigt. Im allgemeinen soll die Behandlung durch immobilisierende Verbände, die vom Vorderarme bis zu den Fingern reichen, geschehen. Nicht immer gelingt es, eine vorhandene Dislokation zu beseitigen. Für die leichteren, ja selbst schwereren Grade ist die funktionelle Tüchtigkeit der Hand bei etwa eintretender deformer Heilung noch lange nicht von Bedeutung; doch kann eine mangelhafte Behandlung (Fall I?) in manchen Fällen zu erheblichen Funktionsstörungen führen, es kann zu Pseudarthrosen oder allzustarker Kallusbildung und etwa hieraus resultierender Verwachsung mit dem umgebenden Gewebe, besonders den Sehnen, kommen, wodurch Kontrakturen u. a. entstehen können.

Beobachtete Fälle:

I. Fractura inveterata ossis metacarpi V. Siehe C, Fig. 1.

52jähriger Patient, vor sechs Monaten durch Ausgleiten auf der Treppe Verletzung der linken Hand erlitten; wie? nicht eruierbar.

Es wurde wiederholt ärztlicher Rat erholt, doch keine sichere Diagnose gestellt; allmählich Beugekontraktur des kleinen Fingers — 120° im Metakarpo-Phalangealgelenk.

Es ist nicht zu entscheiden, ob zur Zeit des Unfalls eine richtige Diagnose möglich und die Behandlung ohne jeden Verband (!) die richtige war. Die Abbildung zeigt eine Schräg- (fast Längs-) Fraktur nahezu der vorderen Hälfte des Metakarpus.

II. Fractura ossis metacarp. V. sin. Siehe C, Fig. 2.

Die 53jährige Patientin fiel im Zimmer auf die linke Hand; ob sie dabei an eine Kante o. a. anstiess, vermag sie nicht anzugeben.

Von der schräg durch die Mitte der Diaphyse verlaufenden Fraktur steht das untere, spitze Fragment nach aussen und volarwärts, das obere nach innen und dorsalwärts.

Immobilisation. Heilung ohne Störung.

IIIa. Fractura oss. metacarp. IV. sin. Siehe C, Fig. 3a.

9jähriger Knabe; vor 24 Stunden mit dem Handrücken an eine scharfe Kante angeschlagen; ausser einer ca. wallnussgrossen, cirkumskripten Anschwellung und geringer Schmerzhaftigkeit auf Druck etwas lateral, nach aussen von der Mitte des Handrückens ist kein für eine Fraktur sprechendes Symptom nachweisbar.

Die Abbildung erweist eine Schrägfraktur mit äusserem, dorsalem und innerem volarem Fragment zwischen hinterem und mittlerem Diaphysenteil, auch scheint eine weitere Längsfraktur bis zum Kapitulum sich fortzusetzen.

IIIb. Die Kallusbildung, die nach Ablauf von fünf Wochen deutlich palpabel ist, ist mittelst Röntgenstrahlen bildlich zu erkennen. Die geringe Verschiebung der Fragmente besteht noch wie zuvor. Siehe C, Fig. 3b.

IV. Fractura oss. metacarp. II. sin. Siehe C, Fig. 4.

28jähriger Patient; vor vierzehn Tagen $^1/_2$ Meter hoch auf die linke, geschlossene Hand gefallen. Damals mässige Schwellung, geringe Schmerzhaftigkeit; Patient hielt die Verletzung für unbedeutend, deshalb wird erst heute ärztlicher Rat erholt.

Sitz der Fraktur zwischen mittlerem und hinterem Diaphysenteil. Zeigefinger kann nicht flektiert, doch extendiert werden; geringe Schmerzhaftigkeit bei Beugung. Bei Krepitation und dorsaler Dislokation Verschiebbarkeit der Fragmente gegeneinander; bereits Kallusbildung vorhanden. Das vordere Fragment steht dorsalwärts und aussen, das hintere volarwärts und innen; beide sind spitz und schräg verlaufend.

Die nach drei Tagen durch den Gipsverband aufgenommene Durchleuchtungsphotographie zeigt keine Besserung der Dislokation, woran zum guten Teil der bereits gut entwickelte Kallus die Schuld tragen mag.

V. Fractura basis metacarpi I. dextr. Siehe C, Fig. 5.

25jähriger Patient; vor ca. einer Stunde vom Rade herab auf den ausgespreizten Daumen der rechten Hand gefallen. In der Gegend des Karpo-Metakarpalgelenkes I mässige Schwellung, daneben ein deutliches, ca. kirschkerngrosses Knochenstück über das Niveau der Umgebung vorspringend, gut fühlbar, deutlich krepitierend reponierbar; stellt sich jedoch sofort wieder her.

Die Photographie zeigt eine Fraktur des inneren Drittels des basalen knorpeligen Teils des Metakarpus I.

Immobilisation mittelst Gipsverbandes in hyperextendierter Stellung im erkrankten Gelenke. Ohne Röntgenstrahlen wäre eine präcise Diagnose nicht so leicht gewesen. (Eine zweite Photographie zum Nachweis der reponierten Stellung war wegen Fernbleibens des Patienten leider nicht möglich.)

VI. Fractura basis metarcapi II. sin. (?) Siehe C, Fig. 6.

Neun Jahre alter Knabe, auf die Hand gefallen, wie? nicht zu eruieren. Die linke Handgelenksgegend ist stark ödematös geschwollen, normale, schmerzlose Bewegungen im Gelenke ausführbar; die stärkere Schwellung betrifft die Gegend der articulatio carpo-metacarpal. II; bei Belastung und zugleich mit dem zugehörigen Finger ausgeführten Bewegungen Krepitation fühlbar. Das Röntgenbild zeigt an dem basalen Teile des Metakarpus II einen geringen Defekt — ein kleiner Teil der äussersten, ca. linsengrossen knorpeligen Partie ist durch einen Riss von dem Metakarpus getrennt.

Nach acht Tagen Schwellung verschwunden, keine Schmerzhaftigkeit, keine Funktionsstörung, Krepitation bei Palpation noch vorhanden. Dieser Fall wäre ohne Durchleuchtung nicht diagnostizierbar gewesen.

Die hier besprochenen und durch Abbildungen wiedergegebenen Metakarpalfrakturen befinden sich teilweise mit den über diese Frakturen im allgemeinen herrschenden Anschauungen in Übereinstimmung, doch weichen manche von ihnen ab, zum Teil bringen sie uns neue Verletzungen, die bei der üblichen, manuellen Untersuchung nicht so sicher hätten erwiesen werden können, cf. Fall V und VI; auch Fall I und III.

D. Fraktur der Metatarsalknochen.

Diese Verletzungen füge ich zum Schlusse noch bei, da ich hiervon einen typischen Fall beobachtet habe.

Alle Autoren sind darüber einig, dass dieselben durch direkte Gewalteinwirkung, kompliziert und nicht kompliziert, entstehen, dass ein und mehrere Knochen zugleich verletzt sein können. Die Symptome sind die für andere Frakturen dieser Art charakteristischen; Diagnose zumeist zu erbringen.

α) Fractura oss. metatars. III, IV und V. Siehe Tafel XX D, Fig. a.

44jährige Patientin, wurde aus dem Wagen geschleudert, der ihr über den rechten Fuss ging. Ausser einer linksseitigen Ellenbogenluxation erlitt sie hierbei die nachstehende Verletzung. Drei Tage nach derselben war der Fussrücken stark geschwollen, sehr schmerzhaft, Krepitation für den Metatarsus IV und V leicht nachweisbar, für III fraglich; Dislokation durch manuelle Untersuchung wegen der starken Schwellung nicht nachweisbar vorhanden.

Röntgenbild: Mässige Schräg-, fast Querfraktur der Basis ossis metatars. III, keine Dislokation; stärkere Schrägfraktur der Mitte der Diaphyse metatars. IV, erhebliche Dislokation; vorderes Fragment nach dem Dorsum aussen und hinten verschoben, hinteres nach der Planta und innen; geringe Schrägfraktur im vorderen Drittel metatars. V, mit geringer Dislokation dicht hinter dem Köpfchen. Immobilisation, Heilung ohne Zwischenfall, ohne Funktionsbehinderung; Patientin ist heute — ein Jahr nach der Verletzung — Radfahrerin. Am Metatarsus IV bestand längere Zeit Schmerzhaftigkeit; trotz Koaptation u. a. bei der Immobilisation ist zwei Monate nach dem Unfall die Deformität die gleiche.

Wie im Eingange bereits bemerkt, bin ich mir bewusst, ein Gebiet der Frakturen behandelt zu haben, von dem man nicht viel Neues erwarten durfte; doch muss ich den Hinweis darauf wiederholen, dass mit der Einführung der Röntgenstrahlen in die chirurgische Praxis die Frakturen von einem weiteren Gesichtspunkte aus betrachtet werden müssen; es werden manche Modifikationen eintreten u. a. m. Weiterhin bin ich weit entfernt davon, mit obigem, verhältnismässig geringem Material neue Forderungen aufstellen zu wollen; es soll aber denen, die über grössere Zahlen verfügen, ein Antrieb sein, zu den von mir gelieferten Bausteinen weitere und viele zu fügen, um schliesslich — dazu bedarf es voraussichtlich noch einer langen Zeit — ein neues Gebäude auf diesem chirurgisch so weitem Gebiete herzustellen.

Dies war der Zweck der vorstehenden Arbeit.

Benützte Litteratur:

1. Bardeleben: Lehrbuch der Chirurgie und Operationslehre. Berlin 1864.
2. Güterbock: Archiv für klin. Chirurgie. Bd. XXX, H. 3.
3. Hoffa: Lehrbuch der Frakturen und Luxationen. Würzburg 1891.
4. König: Lehrbuch der spez. Chirurgie. 1875 und 1893.
5. Oberst: Ein Beitrag zur Frage der Verwendung der Röntgenstrahlen in der Chirurgie. Münch. Med. Wochenschrift 1896, No. 41.
6. Pitha: Verletzungen und Krankheiten der Extremitäten. Stuttgart, Ferdinand Enke, 1868.
7. Riedinger: Zur Kenntnis der Verrenkung in den Intraphalangealgelenken der Finger und Zehen. Deutsche Zeitschrift für Chirurgie. Bd. XXXVI, p. 628.
8. Jahresbericht über die chirurgische Abteilung des Spitals zu Basel. 1892—1895, 1897.

II.

Zur Wladimiroff-Miculicz'schen Fussgelenksresektion.

(Hierzu Tafel XXII, Fig. 6—8.)

Röntgenstrahlenphotographie dreier wegen Tuberkulose des Talus und Kalkaneus operierter Patienten, nach Jahresfrist aufgenommen.

Fall I betrifft ein neun Jahre altes Mädchen, die sechs Monate nach der Operation mit gut konsolidiertem Fusse lief. Dann bildete sich eine Eiterung — wahrscheinlich Elimination der Ligatur. — Es war in grosser Ausdehnung der Kalkaneus und in geringerer der Talus des linken Fusses erkrankt; auch der rechte Tarsus war erkrankt. Zwischen den durch-

sägten Unterschenkel- bezw. Fusswurzelknochen ist die neue Knochenmasse dunkel gezeichnet, teilweise sich auch in helleren Streifen dazwischen kennzeichnend. Ein Teil der dunkleren Partien setzt sich nach dem Tarsus, spitz auslaufend, fort.

Die s. Z. verwendeten Silberdrähte sind noch teilweise vorhanden, der äussere ist eliminiert, der mittlere scheinbar eingeheilt und am Tarsus durchgeschnitten, der innere nicht mehr ganz geschlossen, scheint jedoch wie bei der Operation zu liegen. Siehe Fig. 6.

II. 5jähriges Mädchen, am meisten der Talus, geringgradig der Malleol int., ziemlich stark auch der Kalkaneus des linken Fusses erkrankt. Der Fuss nach ca. acht Monaten vorzüglich konsolidiert, und heute nach Jahresfrist ist die kleine Patientin gesund und läuft vorzüglich; die an den beiden Händen s. Z. zugleich mit der hier besprochenen Erkrankung vorhandenen, disseminierten kariösen Herde des Karpus und Metakarpus sind nach der Auslöffelung ebenfalls ausgeheilt — vorher waren dieselben ca. zwei Jahre bestanden.

Eine breite dunkle Partie ist das Zeichen einer festen, neuen Knochenmasse: Die inneren Silberdrähte (bezw. auch die der mittleren) sind vorhanden, der äussere fehlt. Siehe Fig. 7.

III. Zweieinhalb Jahre altes Mädchen, zugleich Karies des rechten Unterkiefers, wegen tuberkulöser Erkrankung des Kalkaneus und Talus rechterseits operiert. Nach Jahresfrist läuft das Kind auf dem weniger intensiv konsolidiertem Fusse, zu dessen beiden Seiten noch Fisteln vorhanden sind, als Residuum der Operation. Die heller gezeichneten Partien zwischen den resezierten Knochen sind zweifelsohne das Zeichen einer mangelhafteren Ossifikation; die Nähte sind innen sichtbar, die äussere Naht fehlt. Drei Silbernähte waren in jedem der operativen Fälle gemacht. Siehe Fig. 8.

Radiotherapie eines Naevus flammeus.

Von

Dr. **Josef Jutassy** in Budapest.

Unter Feuermal (Naevus vasculosus seu flammeus) verstehen wir im allgemeinen solche angeborene Teleangiectasien der Haut und Schleimhäute, die durch bleibende Erweiterung der Blutgefässe in der oberen Cutisschicht und in den Kapillaren des Papillarkörpers zustande kommen.

Sie können an allen Stellen der Körperoberfläche vorkommen, lokalisieren sich mit Vorliebe auf dem Nacken und Gesicht, wo sie gewöhnlich auf die Mund- und Nasenschleimhaut übergehen. Ihr Ausbreitungsgebiet entspricht, nach O. Simon, den Hautnerven, am Gesichte dem Trigeminus, weshalb sie auch stets halbseitig erscheinen.

Die Teleangiectasien überragen das Niveau der Haut nicht; das Gefässkonglomerat kann aber hie und da geschwulstartig excedieren, und in diesem Falle erscheint der Naevus mit Angiomen kombiniert.

Die Teleangiectasien sind mit keinen subjektiven Symptomen verbunden; ihre Beseitigung ist eigentlich aus kosmetischer Hinsicht indiziert.

Die Therapie besteht aus Eingriffen, die zur Obliteration der erweiterten Gefässe führen.

Um diesen Zweck zu erreichen, versuchte man bisher verschiedene Ätzmittel; man griff zur Scarifikation, sogar zur Impfung mit Vaccine. In neuester Zeit bewährte sich am besten das galvanokaustische Verfahren, da es nur mit geringer Blutung und unbedeutenden Schmerzen verbunden ist, und infolge der Ignipunktur bloss kleine glatte Narben zurückbleiben.

Jedoch — um eine annehmbare Blässe zu erreichen — muss letzteres Verfahren öfters wiederholt werden; sodann entstehen aber infolge der unzähligen Ignipunkturen ebenfalls grosse und harte Narben, welche immerhin hässlicher erscheinen, als eine tiefrote Teleangiectasie.

Bei meinen radiotherapeutischen Versuchen gewann ich aber die Überzeugung, erstens,

dass das Röntgenlicht selbst die tiefgelegenen Hautgefässe stark zu alterieren vermöge, zweitens, dass die vom Röntgenlicht erzeugte Dermatitis Neigung zu einer schönen Narbenbildung besitzt, der keine andere artefizielle Dermatitis gleichkommt.

Und da meine persönliche Erfahrung auch in der Litteratur Bestätigung fand, sah ich mich veranlasst, bei geeignetem typischen Falle einen Versuch zu unternehmen.

J. E., 22 Jahre, Tischler.

Teleangiectasia congenita seu Naevus vasculosus s. flammeus faciei.

Der Prozess betrifft die ganze rechte Gesichtshälfte (siehe Figur 1). Beginnt ca. $2^1/_2$ cm vor dem äusseren Gehörgange und überschreitet die Mittellinie des Angesichts bloss auf der Stirne mit ca. 3 cm; erstreckt sich über die Wange, Oberlippe, Nase, Augenlider, Brauen und Stirne; hier teilt sich der Naevus in zwei Äste und übergeht 5—7 cm in die behaarte Kopfhaut. Auch Mund- und Nasenschleimhaut sind auf der befallenen Seite affiziert, die Konjunktiva normal.

Fig. 1.

Auf der Stirne überragt die Teleangiectasie das Hautniveau gar nicht, aber auf der Wange und Nase erheben sich hanfkorn- bis linsengrosse, weiche, livide Wucherungen, so dass die Teleangiectasie mit Angiomen kombiniert angenommen werden kann.

Die Farbe variiert zwischen Zinnoberrot und dunklem Blaurot, die Ränder und die ganze befallene Stirne sind heller als die Mitte des Naevus, besonders livid erscheint die Nase und die Augengegend.

Patient ist mittelgross, gut entwickelt und gesund. Bart- und Schnurrbarthaare sind schwach, auf der affizierten Hautpartie auffallend spärlich.

Die Behandlung wurde im Oktober 1897 vorgenommen, aber versuchsweise nur eine kleine Partie in der Mittellinie der Wange, in der Höhe der Mundöffnung (siehe das Viereck an Figur 1).

Kopf und Hals wurde mit einer 1 mm dicken Bleiplatte geschützt, in die ein 3×4 cm-Viereck geschnitten war. Einen 3—4 mm breiten normalen Hautstreifen liess ich zur Kontrolle ebenfalls unbedeckt.

Die Bestrahlung geschah in meinem eigenen Laboratorium, welches von M. Kohl mit einem Induktorium von 45 cm Maximalfunkenlänge eingerichtet ist. Ich verwendete Vakuumröhren aus Natronglas mit 20—25 cm Funkenschlag, die — um ein scharfes Bild der Hand- und Armknochen zu liefern — einen Primärstrom von 22—25 Volt und $4^1/_2$—5 Ampère in Anspruch nahmen. Distanz 20—30 cm.

Vom 6. bis 12. Oktober 1897 wurde Patient in acht Sitzungen insgesamt $4^1/_2$ Stunden dem Röntgenlicht exponiert, bis sich auf dem gesunden Hautstreifen eine leichte Hyperämie zeigte, die sich in zehn Tagen dunkelbraun färbte und der bestrahlte Naevus schwarzrot erschien. Ausser einem unbedeutenden Jucken waren keine anderen subjektiven Beschwerden vorhanden.

Ende Oktober schuppt die Epidermis in kleinen Lamellen ab, und unter Zinkoxydsalbe heilt die geringe Dermatitis bis 10. November vollkommen.

Dann erscheint die Haut wieder normal, ausgenommen eine deutliche Hyperpigmentation der gesunden Haut an der Grenze des Ausschnittes.

Die bestrahlte Naevuspartie erscheint aber wesentlich blässer, weicht von den unbestrahlten Partien mit ihrer rosaroten Farbe gründlich ab, so dass der Versuch als gelungen betrachtet werden kann.

Ermuntert schritt ich jetzt zur eigentlichen Behandlung, indem ich mir vornahm, eine stärkere Dermatitis hervorzurufen, was mir um so leichter wurde, als ich mit der Individualität der bestrahlenden Haut schon im Reinen war.

Die Bestrahlung wurde unter den obengeschilderten Verhältnissen vom 20. November bis 30. November 1897 vorgenommen.

Um den Ausfall der Kopfhaare, Schnurrbarthaare, Cilien und Supercilien, ferner die eventuelle Beschädigung der Augenlider zu verhüten, wurde eine Bleimaske aufgelegt, welche die Wange, Nase und Stirne offen liess.

Die Exposition wurde in elf Sitzungen so durchgeführt, dass das Zentrum des Lichtes abwechselnd die Wange, dann die Nase und zuletzt die Stirne tangierte, so dass Wange und Stirne 5—10 Stunden, Nase 4 Stunden intensives Licht bekam, zusammen 14 Stunden, bis die — zur Kontrolle unbedeckt gelassenen — normalen Hautpartien ein Erythem zeigten.

Fig. 2.

Bis zum 10. Dezember entwickelte sich die Dermatitis, die alle charakteristische Züge einer Entzündung wies. Patient beklagt sich über Beschwerden in dem Gesichtsknochen und im Kiefergelenk.

In den nächsten zwei Wochen ist erst eine ekzemartige Exkoriation sichtbar, die in seröse, später eitrige Blasenbildung übergeht. Die Epidermis stösst sich grösstenteils ab, das Corium liegt unbedeckt da.

Unter stark diluiert. Solut. Burow.-Verband lassen wohl die Schmerzen und Schwellung nach, aber in der rechten Nase treten öfters profuse Blutungen auf, die entblössten Angiomen bluten stark, so dass Pressverband aufgelegt werden musste. An den Rändern beginnt aber schon die Überhäutung.

In diesem Stadium wird Patient am 25. Dezember auf der chirurgischen Abteilung des hiesigen St. Rochus-Krankenhauses interniert, wo er unter weiterer Aufsicht des Herrn Prof. Navratil und Herrn Sekundärarztes Dr. Hültl erst täglich, dann in zwei, später in drei Tagen mit Borvaseline — als eine Kombustion zweiten Grades — behandelt wurde.

Bei streng chirurgischer Behandlung schreitet die Überhäutung ziemlich rasch gegen die Mitte vor.

Am 10. Januar 1898 war die Nasenhaut völlig geheilt.

Am 21. Januar wurde Patient aus dem Krankenhause mit einer zehnpfenniggrossen, wenig eiternden, flachen Wunde entlassen, die in zwei Wochen schön zuheilt. Anfang Februar 1898 — also ungefähr in zwei Monaten — war der entzündliche Prozess vollkommen abgelaufen.

Das Resultat der Behandlung war eben phänomenal.

Der Naevus — ausser der geschützten Augengegend, Oberlippe und behaarten Kopfhaut — war verschwunden, von Angiomen keine Spur (siehe Figur 2).

Über die beleuchteten Stellen verbreitet sich eine weiche, glatte Narbe; wenn wohl eine frische, zarte, leicht rosarot angehauchte Haut als Narbe betrachtet werden kann.

Am Rande derselben war nur die braungelbe Hyperpigmentation auffallend.

Einige ungeschützte Haare der Stirne und rechtseitig die Barthaare sind deffluviert.

Seit der Behandlung sind ungefähr $1^1/_2$ Jahre verflossen. Heute unterscheidet sich die Haut der Stirne und Nase von einer normalen kaum; die Wange (entsprechend den lividen Flecken) zeigt noch eine rosarote Verfärbung, dennoch so gering, dass sie durch die Photographie nicht wiedergegeben werden konnte. Nasenschleimhaut auch blässer.

Ebenso verhält sich die Hyperpigmentation, die wohl durch eine Salicyl-Resorcin-Naphthol-Schwefel-Schälpasta wesentlich vermindert wurde, jedoch nicht ganz verschwunden ist, was wahrscheinlich so aufzufassen wäre, dass das Pigment nicht in die Oberhaut, sondern in die oberen Schichten der Cutis abgelagert ist, wie dasselbe von Unna durch eingehende Untersuchungen festgestellt wurde.

Ich habe noch zu bemerken, dass die effluvierten Haare nicht rezidivierten und die zurückgelassenen Teile des Naevus auch beträchtlich heller geworden sind.

Die frische Haut ist dünn, leicht in Falten setzbar, gegen Temperaturwechsel empfindlich; im Winter bekam sie eine tiefere Nuance des Rosaroten, dagegen verblasst sie in den wärmeren Jahreszeiten fast total.

Aus der geschilderten Krankheitsgeschichte geht hervor, dass die betreffenden Hautgefässe schon zufolge einer kleinen desquammativen Dermatitis eine Verengerung erlitten und infolge der heftigen eitrigen Dermatitis eine Thrombose und Obliteration derselben eintrat, welcher Prozess bis zur Nasenschleimhaut drang und ebenfalls eine kollaterale Beeinträchtigung der benachbarten (nicht bestrahlten) Gefässe involvierte.

Dass diese Veränderung und Zerstörung der Gefässkonglomerate eine standhafte ist, beweist die konstante und durch augenscheinliche Verstärkung der Epidermis beeinflusste, allmählich sich steigernde Blässe des behandelten Naevus.

Ich sehe mich demzufolge berechtigt, behaupten zu dürfen, dass eine Teleangiectasia, resp. ein Angioma teleangiectodes mittelst Radiotherapie erfolgreich behandelt werden kann.

Aufnahmen mittels Röntgenstrahlen bei angehaltenem Atem.[1])

Von

Dr. med. **Levy-Dorn**, Berlin.

(Hierzu Tafel XXIII, Fig. 4.)

Es wurden bisher nur selten und in einseitiger Weise Röntgenbilder bei angehaltenem Atem aufgenommen. Man beabsichtigte fast ausschliesslich, durch sie die Kürze der Exposition zu demonstrieren, welche durch einige Methoden erreicht werden kann, und beschränkte sich auf die Fixierung des Inspirationszustandes. Exspirationsbilder sind meines Wissens überhaupt noch nicht gezeigt worden.

Die praktische Verwertung eines Inspirationsbildes wurde von Hoffmann in dieser Zeitschrift Bd. I, p. 180 mitgeteilt. Es handelte sich um eine Kugel auf dem Zwerchfell, welche sich daher mit der Atmung hin und her bewegte, jedoch lediglich bei tiefer Inspiration deutlich wurde. Die Aufnahme musste also in dieser Stellung erfolgen. Um sie auszuführen, benutzte Hoffmann das von Levy angegebene Verfahren, nämlich eine doppelt begossene Platte und zwei Verstärkungsschirme. Auf dieselbe Weise wurden bisher wohl alle ähnlichen Bilder hergestellt, so auch dasjenige, welches ich Ihnen hier herumreiche. Ich habe es bereits in der Berliner medizinischen Gesellschaft im Oktober 1897 demonstriert. Es stellt den Brustkorb eines Erwachsenen in Inspirationsstellung dar.

---

[1]) Nach einem auf dem 18. Kongress der deutschen Gesellschaft für Chirurgie gehaltenen Vortrage.

Für eine häufige Anwendung ist aber die Levysche Methode nicht geeignet. Die doppelt begossenen Platten sind kostspielig, ihre Entwickelung ist umständlich und vor allem arbeiten sie nicht zuverlässig genug. Die Verstärkungsschirme geben meist noch ein Korn und tragen niemals gerade zur Verschärfung des Bildes bei. Ich versuchte daher mein Ziel auf einfachere Weise zu erreichen.

Mit Hilfe der jetzt wesentlich verbesserten Röhren gelang es mir in der That, den Brustkorb eines Erwachsenen in 45 Sekunden genügend deutlich auf eine Schleussner-Platte zu bringen, auch ohne dass ein Verstärkungsschirm benutzt wurde. Es wurde in das Rohr, das für einen Induktor von 40 cm evakuiert war, ein Strom hineingesandt, der eine ebenso lange Luftstrecke zu überspringen vermochte. Der Unterbrecher rotierte etwa 1200mal in der Minute. Der Abstand des Rohres von der Platte betrug 50 cm.

Da das Instrumentarium in diesem Fall sehr angestrengt arbeitete und nur selten jemand im stande ist, $^3/_4$ Minuten lang den Atem anzuhalten, zog ich es vor, mit einem Verstärkungsschirm zu arbeiten.

Nimmt man den Induktor bis zu etwa über 30 cm langer Funkenstrecke in Anspruch, so kann man heute auf jeder hochempfindlichen Platte den Brustkorb Erwachsener in 1 bis 2 Minuten, Becken und Abdomen derselben in 2—3 Minuten röntgenographieren. Mit Hilfe der gewöhnlichen Verstärkungsschirme aus wolframsauren Calcium gelingt es bekanntlich, die Expositionszeit um das 4—5fache abzukürzen, sodass die genannten Aufnahmen in 15—45 Sekunden zu stande kommen.

Sorgt man dafür, dass der Verstärkungsschirm der Platte gut anliegt, so erhält man recht brauchbare Bilder, welche bisweilen kaum von den ohne Hilfe des Schirmes gewonnenen zu unterscheiden sind.

Stellen wir uns nun die Frage, welche Anzeigen für Aufnahmen bei angehaltenem Atem vorliegen.

In erster Linie sind wir dadurch im stande, die Stellung der einzelnen Körperteile in den verschiedensten Respirationsphasen zu studieren, soweit überhaupt eine Untersuchung mit Röntgenstrahlen darüber Aufschluss zu geben vermag.

Es kann zweitens Erscheinungen geben, welche nur bei bestimmten Respirationsstellungen klar oder überhaupt erst hervortreten, wie in dem oben erwähnten Falle von Hoffmann.

Es ist drittens eine Fixation bei stillstehendem Atem stets erwünscht, falls es sich darum handelt, respiratorische Verschieblichkeit zeigende Teile auf die Platte zu bekommen.

Es braucht kaum erwähnt zu werden, dass das eben Gesagte ebensogut für die Bilder des Abdomens, wie für diejenigen des Brustkorbes gilt, nur dass der Grad der Bewegung beim Atmen im allgemeinen für die Organe des Abdomens geringer ist, als für diejenigen des Brustkorbs.

Welche Phase der Respiration auf die photographische Platte gebracht werden soll, hängt von der zu erfüllenden Aufgabe ab. Wird ein Studium der Atmung bezweckt oder tritt nur in einer bestimmten Stellung ein gesuchter Fremdkörper, eine Fraktur oder anderer Schaden im Röntgenbilde deutlich hervor, so bleibt keine Wahl für die Atmungsstellung, ob man mehr in Ex- oder Inspiration röntgenographieren soll. Anders steht es aber, falls es sich lediglich darum handelt, die respiratorische Beweglichkeit auszuschliessen.

Auf Grund meiner Erfahrungen muss ich dann die Aufnahme in tiefer Inspiration empfehlen, und zwar nicht allein, weil es leichter ist, dabei den Atem anzuhalten, als bei Exspiration, sondern weil das Bild selbst besser ausfällt.

Es werden zwei Aufnahmen vom Brustteil desselben Mannes herumgegeben, welche in genau derselben Weise, d. h. bei derselben Lage von Rohr, Objekt und Platte zu einander angefertigt wurden, lediglich mit dem Unterschiede, dass das eine Mal möglichst stark eingeatmet, das andere Mal möglichst kräftig ausgeatmet wurde. Man sieht, was man schon auf dem Schirm erkennen kann, dass das Inspirationsbild bei weitem kontrastreicher ausfällt und die Einzelheiten wie die Grenzen des Diaphragmas deutlicher erkennen lässt, als das Exspirationsbild.

Zur Illustration der zu empfehlenden Inspirationsbilder diene das beigegebene Radiogramm, welches von einem normalen Manne stammt. Es wurde mit einem Verstärkungsschirm auf einer gewöhnlichen Schleussner-Platte in 25 Sekunden gewonnen.

Die übrigen Röntgogramme, welche demonstriert wurden, konnten aus äusseren Gründen hier nicht reproduziert werden. Sie stammten sämtlich von Erwachsenen. Die Expositionszeit schwankte zwischen 25 und 40 Sekunden, und sie stellten dar: Echinococcus der Lungen mit Adhäsionen am Zwerchfell (inzwischen in der Berliner klinischen Wochenschrift mitgeteilt), Retraktion einer Lunge, Hochstand einer Zwerchfellhälfte, Kugel an den Rippen, Milztumor von grossem Umfang, Lebertumor. Endlich wurde ein Bild gezeigt, in welchem die respiratorische Bewegung des Magenfundus zum Ausdruck gebracht wurde. Es wurde eine mit Wismut gefüllte Kapsel verschluckt und nun einmal bei tieferer, das andere Mal bei oberflächlicherer Atmung auf dieselbe Platte röntgographiert. Man sieht daher zwei übereinander liegende Schatten der Kapseln.

Aus dem Seemanns-Krankenhaus in Hamburg. Oberarzt Dr. Carl Lauenstein.

I.

Luxation des os lunatum nach der vola zu nebst Fraktur des processus styloideus von Radius und Ulna.

Von

Oberarzt Dr. **Carl Lauenstein.**

(Hierzu Tafel XXI, Fig. 1.)

Beifolgendes Röntgenbild stammt von einem 36jährigen Schiffszimmermann, der auf der Schiffswerft vom Hintersteven eines Panzers hinuntergestürzt und auf die ausgestreckten Hände gefallen war. Bei seiner Aufnahme in das Seemanns-Krankenhaus am 4. März a. c. bot er ausser anderen Verletzungen (einer grossen Lappenwunde der Stirn und eines Bruches beider Knochen des rechten Vorderarmes) eine Verletzung der linken Handwurzel resp. des Handgelenks, die wegen der sehr starken, durch den Bluterguss bedingten Schwellung nicht ohne weiteres klar war. Eine Fraktur beider Vorderarmknochen nahe dem Handgelenk schien uns mit Sicherheit vorzuliegen; aber nicht ganz sicher waren wir in der Beurteilung eines Knochenfragmentes, das an der Beugeseite der Handwurzel, resp. des Handgelenks die Weichteile vortrieb. Es wurde von einem Längsschnitt aus am 16. März entfernt und erwies sich als das fast unversehrte aus der Handwurzel herausgesprengte os lunatum. Das einige Wochen später aufgenommene Röntgenbild zeigt nun in sehr charakteristischer Weise die Lücke zwischen scaphoideum und triquetrum. In dem distalen Abschnitt der Lücke bemerkt man noch die Andeutung eines nach der Handwurzel zu convexen streifenförmigen Schattens, offenbar von einer schmalen Knochenleiste herrührend, die in Verbindung mit Kapsel und Ligamenten zurückgeblieben ist.

Ausserdem zeigt das Bild eine in Heilung begriffene Fraktur der beiden processus styloidei der Vorderarmknochen.

Der Mechanismus des Zustandekommens der Aussprengung des os lunatum aus der Handwurzel in diesem Falle kann wohl nicht anders gedacht werden, als dass durch die gewaltsame Überstreckung der Hand die Ligament- und Kapsel-Verbindungen des Knochens an der Vola übermässig gespannt und dann gerissen sind, während eine dadurch begünstigte weitere Dorsalflexion der Hand den Knochen aus seiner Lage gedrängt hat, in der Richtung des geringsten Widerstandes.

Die Frakturen beider processus styloidei dürfen wohl zwanglos als Rissbrücke gedeutet werden.

II.

Ein Fall von „Caries sicca" des Schultergelenkes im Röntgenbilde.

(Hierzu Tafel XXIII, Fig. 2 u. 3.)

Die auf Tafel XXIII, Fig. 2 u. 3. wiedergegebenen Röntgenbilder entstammen einem siebzehnjährigen Schiffsjungen, der im Juni 1898 bei schlechtem Wetter einen Fall von der Schiffstreppe gethan und sich dabei die rechte Schulter verletzt hatte. Im Anschluss an die Verletzung stellten sich allmählich zunehmende Bewegungsbeschränkung und Schmerzen in der Schulter ein. Schon im November 1898 wurde Patient mit X-Strahlen gelegentlich seines Aufenthaltes im alten allgemeinen Krankenhause durchleuchtet, ohne dass eine Abweichung der Form des Schulterkopfes von der Norm nachgewiesen werden konnte.

Die gelegentlich der schiedsgerichtlichen Beurteilung des Falles neuerdings wiederholte Untersuchung stellte gegenüber den früheren Befunden Veränderungen fest, wie namentlich, ausser der Unbeweglichkeit und den Schmerzen, eine deutliche Dickenzunahme des Schulterkopfes, mit dem Tasterzirkel gemessen, so dass eine erneute X-Strahlendurchleuchtung notwendig erschien. Diese wurde von Herrn Dr. Albers-Schönberg vorgenommen, und ergab sehr charakteristische Veränderungen: 1. mässige Verdickung des Kopfes, 2. Verlust seiner normalen Rundung und 3. einen herdförmigen Bezirk in seinem äusseren Abschnitte, in dem seine Durchlässigkeit für X-Strahlen zugenommen hatte. Wir schlossen daraus auf eine pathologische Veränderung und nahmen, hauptsächlich darauf gestützt, die Resektion der Schulter vor, die in jeder Beziehung die Schlüsse bestätigte, die wir aus dem Röntgenbilde gezogen hatten. Die Rundung des Schulterkopfes war in der That vollständig verloren gegangen, der Knorpel war defekt und verdünnt, durch derbe Granulationen vom Knochen abgehoben. In seinem äusseren Abschnitte zeigte der Kopf zwei Herde, im Bereiche deren der Knochen keilförmig bis unter die Epiphysenlinie durch Granulationen aufgezehrt, resp. ersetzt war. Der eine Herd lag vor, der andere hinter dem Tuberculum majus, und sie beide sind es offenbar gewesen, die, hintereinander liegend, die Durchlässigkeit des Kopfes für X-Strahlen so erheblich herabgesetzt haben. Der Knorpel der Cavitas glenoidalis war ebenfalls durch Granulationen vom Knochen abgehoben, verdünnt und defekt. Die Kapsel war ebenfalls erkrankt, aber nicht perforiert. In der Gelenkhöhle fand sich kein Eiter. Die sehr genaue pathologisch anatomische Untersuchung, die in Abwesenheit und Vertretung des Herrn Dr. Simmonds, Herr Dr. Lochte auszuführen die Güte gehabt hat, ergab in den durch die Operation entfernten Geweben deutliche Tuberkel mit charakteristischen Riesenzellen, bestätigte also in jeder Beziehung unsere Diagnose der „Caries sicca".

Der Patient hat seit der Operation die früheren Schmerzen verloren und befinden sich in ungestörter Heilung.[1])

Das Bild Fig. 3 stellt das aufgesägte, auseinander geklappte Präparat des Schulterkopfes nach der Operation dar.

III.

Fall von Bruch des chirurgischen Halses des Oberarmes und gleichzeitiger Knochenabsprengung.

(Hierzu Tafel XXIII, Fig. 1.)

Trotzdem ich schon mindestens ein Dutzend Fälle von Schulterverletzungen mit X-Strahlen habe durchleuchten lassen wegen Verdacht auf Knochenabsprengung, ist mir bisher

[1]) Ist inzwischen vollkommen geheilt von seiner Schulterresektion und ohne Schmerzen entlassen worden.

der Nachweis einer einwandfreien Knochenabsprengung noch nicht gelungen. Es sei mir daher die kurze Mitteilung eines solchen Falles gestattet, wo das Röntgenbild deutlich eine Absprengung ergeben hat und dazu noch eine Fractura colli humeri.

Ein 42jähriger Herr, privatim gegen Unfall versichert, fiel am 15. April a. c. in ein Kellerloch und verletzte sich die linke Schulter. Laut Attest fand und reponierte der Arzt eine Stunde später eine Schulterluxation. Doch hatte derselbe nachher entschieden den Eindruck, dass der Verlauf der Verletzung ein ungewöhnlicher sei, da sehr starke Schmerzen und eine besonders hochgradige Gebrauchsstörung der Schulter zurückblieben.

Beauftragt mit der Begutachtung fand ich zunächst ein richtiges Verhältnis zwischen Oberarmkopf und Schulterblatt, ferner grosse Schmerzhaftigkeit bei Druck auf den Oberarmhals, sodann bei vorsichtigen passiven Bewegungen, namentlich bei Rotation unzweifelhaft hin und wieder Krepitation. Ausgedehnte, in Verfärbung begriffene Sugillationen an der Vorder- und Innenfläche des Oberarmes, herab bis zur Ellbogengegend und auf der Vorderfläche der Brust. Fast völlige Unmöglichkeit, den Arm, der vertikal am Leibe herabhing, in der Schulter aktiv zu bewegen.

Bei näherem Befragen über den Hergang der Verletzung gab nun Patient ganz präcise an, dass er während des Falles die linke Hand in der Tasche gehabt habe und dass erst nach dem Falle die ihm Beispringenden unter grossen Schmerzen seine linke Hand aus der Tasche befreit hätten.

Auf Grund dieser Angabe des Patienten hegte ich begründete Zweifel daran, dass überhaupt eine Luxation stattgefunden habe.

Die von Herrn Dr. Albers-Schönberg ausgeführte Durchleuchtung mit X-Strahlen lieferte nun das sehr interessante Ergebnis, dass sich im collum chirurgicum eine deutliche horizontal verlaufende Fraktur fand und ausserdem eine zweifellose Absprengung des Knochens von Erbsengrösse, die in der Höhe der Bruchlinie an der Innenseite des Humerusschaftes dicht unter dem Oberarmkopfe lag.

Nach diesem Befunde der Röntgendurchleuchtung ist wohl mit Sicherheit auszuschliessen, dass eine Schulterluxation vorgelegen hat.

Zu Dr. Freunds Aufsatz „Vorschläge zur Verbesserung der Röntgenaufnahmen".

(Vergl. Seite 137 dieses Bandes.)

Von

Wolf-Becher, Arzt in Berlin.

Herr Dr. Freund schreibt Herrn Dr. Eduard Schiff, Dozenten an der Universität Wien zu, die Kombination von Esmarchs Blutleere und dem Röntgenverfahren zuerst angegeben und geprüft zu haben. Dabei liegt ein Irrtum vor. Diese Kombination ist vor zwei Jahren von mir meines Wissens zuerst erprobt worden. Ich habe darüber auf dem Berliner Kongress für innere Medizin Pfingsten 1897 im Anschluss an den Professor Benedikt-schen Vortrag berichtet. (Vergl. die Verhandlungen des Kongresses.)

Aus dem physiologischen Institut der Universität Berlin.

Die Stellung der Mittelhandknochen beim Spreizen der Finger.

Von

W. Cowl und **R. du Bois-Reymond.**

(Hierzu Tafel XXII, Fig. 1—5.)

Betrachtet man mittelst des Röntgenschen Verfahrens das Schattenbild des Handskelets auf dem Leuchtschirm, während abwechselnd die Bewegung des Spreizens und Schliessens der Finger ausgeführt wird, so ist es schwer, sich des Eindrucks zu erwehren, als seien die Mittelhandknochen an der Bewegung beteiligt. Die Aufnahme des Schattenbildes auf der photographischen Platte bietet ein bequemes Mittel, diese Beobachtung zu prüfen. Eine Reihe von uns zu diesem Zwecke gemachten Aufnahmen, aus denen die beigefügten Bilder ausgewählt wurden, zeigt, dass dies nicht der Fall ist.

Vergleicht man das Radiogramm der Hand in ruhiger Stellung mit dem in der gespreizten Stellung, so hat man ebenfalls den Eindruck, als hätten sich die Mittelhandknochen, der Spreizung der Finger folgend, ausgebreitet. Genaue Messung an der Platte beweist aber, dass thatsächlich keine Bewegung stattgefunden hat. Die anfängliche Täuschung lässt sich leicht auf ein bekanntes Schema aus der Lehre von den optischen Täuschungen zurückführen. Um die Übereinstimmung der beiden Bilder anschaulich zu machen, sind sie in der Figur AI und HI derartig übereinander kopiert, dass die Mittelhandknochen, insbesondere des ersten Metacarpus, genau zur Deckung kommen, während die Bilder der Phalangen divergieren. Es muss noch bemerkt werden, dass die Aufnahmen an den Händen zweier Herren, beide im Alter von etwa 30 Jahren, gemacht wurden, von denen der eine, A, ein sehr geübter Klavierspieler, der andere, H, Orgelspieler von Fach ist, so dass sie, wie es in den Figuren AII und HI zum Ausdruck kommt, als Beispiele grösster Beweglichkeit anzusehen sind.

Wir haben ferner die Stellung extremer Spreizung verglichen mit der äusserster Zusammendrängung der Finger. Hierbei ergiebt sich eine geringe Bewegung der Mittelhandknochen, durch die der Abstand der äusseren Ränder bei A von 75 mm auf 73 mm, bei H von 84 mm auf 80 mm herabgesetzt wird. Diese Änderung beruht zum Teil auf verstärkter Wölbung der Mittelhand, zum grösseren Teile aber auf wirklicher Adduktion des Metacarpus V. Auch ein gewisser Grad von Rotation fällt hier auf. Die durch Zusammenstellung dieser beiden Aufnahmen entstandenen Figuren AII und HIII sind interessant durch den über Erwartung grossen Umfang der Radioulnarflexion in den Metacarpophalangealgelenken.

In den Lehrbüchern ist die hier veranschaulichte Thatsache meist schon angegeben, indem den Mittelhandknochen eine minimale Bewegung und dem Fünften eine etwas grössere zugesprochen wird. Aus unseren Aufnahmen dürfte hervorgehen, dass die Bewegung in radioulnarer Richtung wohl noch kleiner ist, als in dorsovolarer. Die angewendete Methode empfiehlt sich durch Anschaulichkeit, und dürfte hinreichend genau sein, um für ähnliche Untersuchungen in weiterem Umfange benutzt zu werden. Wesentlich ist natürlich, dass sich der Ausgangspunkt der Röntgenschen Strahlen in genau bekannter Entfernung von dem Objekt, und dieses wiederum in möglichst geringer, ebenfalls genau festgestellter Entfernung von der Platte befinde.

Physikalisch-technische Mitteilungen.

Redigiert von

Dr. **B. Walter** in Hamburg.

Röntgenröhren für starke Beanspruchung.

Die gewaltige Vermehrung der Leistung eines Induktionsapparates, welche sich durch die Verbindung desselben mit dem Wehneltschen Stromunterbrecher erzielen lässt, wird durch nichts besser gekennzeichnet als durch die Wirkung, welche das so vervollkommnete Instrument auf eine Röntgenröhre von der bisher gebräuchlichen Konstruktion ausübt, wobei wir allerdings voraussetzen, dass dieselbe das für die Erzeugung von Röntgenstrahlen günstigste Vakuum hat. In diesem Falle gerät nämlich das dünne Platinblech der Antikathode derselben — selbst bei Anwendung eines Induktoriums von nur 20 cm Schlagweite —, schon innerhalb weniger Sekunden in starke Weissglut und wird, wenn man die Röhre noch ein wenig länger eingeschaltet lässt, an der den Kathodenstrahlen am meisten ausgesetzten Stelle gewöhnlich in weniger als einer halben Minute durchgeschmolzen. Die erste Forderung daher, welche der neue Unterbrecher an die Technik stellte, war die Herstellung einer Röhre von grösserer Widerstandsfähigkeit gegen die thermischen Einflüsse des in diesem Falle mehrere hundertmal in der Sekunde auf die Antikathode geworfenen Kathodenstrahlenbündels.

Fig. 1.

Das genannte Ziel lässt sich nun auf mehrfache Weise erreichen und zwar am leichtesten offenbar dadurch, dass man die Metallmasse der Antikathode entsprechend vermehrt, ein Weg, der denn auch bereits von verschiedenen Seiten eingeschlagen worden ist, und nach welchem z. B. auch die bekannte Glasinstrumentenfabrik von E. Gundelach in Gehlberg in Thüringen recht brauchbare Röhren herstellt. In der Fig. 1 ist eine solche Gundelachsche Röhre photographisch abgebildet. An derselben fällt — den bisherigen Röhren gegenüber — vor allem die Antikathode durch ihre abnorme Grösse und Gestalt auf. Dabei besteht allerdings nur der vordere, den Kathodenstrahlen unmittelbar ausgesetzte Knopf dieses Teiles der Röhre aus einem massiven Metallstück, während das sich nach hinten zu daran ansetzende, etwas dünnere und viel längere Stück, das weit in den Anodenhals der Röhre hineinragt und hier unmittelbar an der Glaswand derselben anliegt, aus einem etwa 0,5 mm dicken Eisenrohr geformt ist. Aus demselben Metall scheint übrigens auch der zuerst genannte vordere Knopf der Antikathode zu bestehen; und es hat nur die dem Kathodenstrahlenbündel unmittelbar ausgesetzte Fläche desselben einen dünnen Platinüberzug erhalten, wie man an dem vorliegenden Exemplar deutlich daraus ersieht, dass dieser Überzug schon teilweise durch die starke Wirkung des konzentrierten Kathodenstrahlenbündels abgeblättert ist. Alle übrigen Teile der Antikathode dieser Röhre sind, soweit sie sich innerhalb der Glaskugel befinden, mit einer schwarzen Emaille überzogen, jedenfalls um dadurch ein zu starkes Zerstäuben des Eisens zu verhindern. Dass indessen dieser Zweck — in dem vorliegenden Falle wenigstens — nur unvollständig erreicht worden ist, beweist der Umstand, dass die Kugel der Röhre in ihrem Innern schon bei ihrer Ankunft ziemlich stark geschwärzt war, wie sich ja denn auch dieser Metallüberzug in der Fig. 1 deutlich zu erkennen giebt. Schliesslich sei noch erwähnt, dass die

Kathode sowohl wie auch die Hilfsanode dieser Röhre auf ihren hinteren Seiten ebenfalls durch solche, mit Emaille überzogenen Eisenbleche verstärkt worden sind, eine Massregel, die ich für weniger belangreich halte.

Zum Betriebe dieser und der später noch zu beschreibenden Röhre verwandte ich ein Induktorium von etwas über 20 cm Schlagweite, welches inzwischen mit einer für den Wehnelt-Unterbrecher passenden, von Kohl in Chemnitz bezogenen Primärspule versehen war. Es hat sich nämlich die letztere Firma, veranlasst durch meine im vorigen Hefte gemachten diesbezüglichen Bemerkungen, inzwischen die Herstellung derartiger Primärspulen besonders angelegen sein lassen, und es ist derselben denn auch gelungen, mit dem neuen Unterbrecher auf diese Weise selbst bei grösseren Induktionsapparaten nicht bloss die volle Funkenlänge, welche dieselben mit dem Quecksilberunterbrecher geben, zu erzielen, sondern sogar eine noch etwas grössere, wovon ich mich nach Bezug einer solchen Rolle für unser grosses Induktorium von 50 cm Funkenlänge thatsächlich überzeugen konnte. Die neuen Rollen erfordern allerdings zur Erreichung dieses Zieles nicht unerhebliche Stromstärken — die des letztgenannten Instrumentes z. B. etwas über 30 Ampère bei 110 Volt Betriebsspannung —, so dass man sich daher vor Anwendung derselben zu überzeugen hat, ob auch die Hausleitungen und die Sicherungen auf eine so grosse Stromstärke eingerichtet sind. Ferner verwende ich jetzt, diesen grösseren Strömen entsprechend, für die Anode des Wehnelt-Unterbrechers stets eine Drahtstärke von 1,5 mm und benutze schliesslich für den längeren, inaktiven Teil derselben nicht mehr wie früher einen Draht aus Kupfer, sondern einen solchen aus Silber, der an das Platindrahtstück hart angelötet wird. Dies hat den Vorteil, dass dann der ganze Anodendraht von der Säure nicht mehr angegriffen wird.

Zum Betriebe der in dieser Abhandlung zu beschreibenden Röhren wurde indessen, wie bereits erwähnt, nicht das letzgenannte, sondern ein anderes Induktorium benutzt, welches mit dem Wehnelt-Unterbrecher nur eine grösste Funkenlänge von etwa 20 cm lieferte, diese jedoch bei richtiger Länge des Anodendrahtes (ca. 5 mm) so häufig in der Sekunde, dass die Entladung nicht mehr in der Form einzelner Funken, sondern in der eines sogenannten Lichtbogens überging, ein Ausdruck, der allerdings, wie hier nebenbei bemerkt werden mag, in diesem Falle nicht ganz angebracht erscheint. Die in Rede stehende Entladungsform stellt nämlich durchaus nicht etwa, wie der Lichtbogen einer Gleichstrombogenlampe, eine Erscheinung von stets gleichbleibender Intensität dar, sondern sie besteht auch hier noch — wie immer beim Induktionsapparate — aus einer Reihe einzelner, stossweise aufeinanderfolgender Entladungen. Die Ursache aber, warum dieselben in diesem Falle nicht mehr wie sonst die Form glänzend weisser und scharf begrenzter Funken sondern vielmehr diejenige von erheblich viel lichtschwächeren, gelblich gefärbten und auch etwas verbreiterten Lichtbändern haben, ist darin zu suchen, dass die Luft zwischen den beiden Polen der Funkenstrecke infolge der in diesem Falle so äusserst zahlreichen Aufeinanderfolge der Entladungen eine erhöhte Leitfähigkeit annimmt und sich daher auch bei jeder einzelnen nicht mehr so stark erhitzt.

Die so beschriebene Maximalleistung des zuletzt genannten 20 cm-Induktoriums wurde nun in die Röhre der Fig. 1 hineingesandt; und es zeigte sich dann allerdings thatsächlich, dass die Antikathode derselben nicht mehr zum Glühen zu bringen war, obgleich die Röhre, wie die Helligkeit des Bildes auf dem Leuchtschirme bewies, von dem Induktor in vollstem Maasse in Anspruch genommen wurde. Dies ergab sich ferner auch daraus, dass das erwähnte Bild, welches übrigens von vornherein eine gewisse Unruhe gezeigt hatte, nach etwa 40 Sekunden schnell an Intensität abnahm, während zugleich die Röhre sich mit bläulichem Lichte zu füllen begann, das sehr schnell an Ausdehnung zunahm, so dass der Strom ausgeschaltet werden musste. Nach gehöriger Abkühlung konnte indessen die Röhre von neuem gebraucht werden, und es wiederholte sich dann bei jeder Einschaltung derselben das Spiel in ähnlicher Weise wie oben.

Eine zweite Form von Röntgenröhren für starke Beanspruchung, deren Konstruktion sich auf meine Veranlassung hin die hiesige bekannte Glasbläserei von C. H. F. Müller gewidmet

hat, ist — ebenfalls photographisch — in der Fig. 2 dargestellt. Bei diesen Röhren wird als Kühlsubstanz das Wasser, d. h. derjenige Stoff benutzt, welcher sich bekanntlich vor allen anderen durch seine grosse specifische Wärme auszeichnet. Dasselbe bietet hier aber offenbar noch den weiteren Vorteil, dass die Temperatur der Antikathode an keiner Stelle über 100 Grad steigen kann, ein Umstand, der für die Gleichmässigkeit der von derselben ausgehenden Röntgenstrahlung offenbar nur günstig wirken muss.

Der Gedanke, zur Kühlung der Antikathode das Wasser zu verwenden, war natürlich sehr naheliegend und ist denn auch schon bald nach der Entdeckung der Röntgenstrahlen von verschiedenen Seiten ausgesprochen worden. In der Regel wurde dabei allerdings an einen zirkulierenden Wasserstrom gedacht, wobei man jedoch übersah, dass durch einen solchen notwendigerweise eine elektrische Verbindung der Röhre mit der Erde hergestellt werden musste, ein Umstand, der nicht bloss eine starke Herabsetzung der Leistung des Induktionsapparates, sondern auch eine ausserordentlich starke Durchschlagsgefahr für die Röhre selbst dargestellt haben würde. Die erste Bedingung für die Herstellung einer brauchbaren Röhre von dieser Form schien mir daher die Anwendung eines isolierten, mit Wasser gefüllten Antikathodengefässes zu sein, ein Vorschlag, den nun Herr Müller in der Weise, wie die Figur 2 zeigt, zur Ausführung gebracht hat.

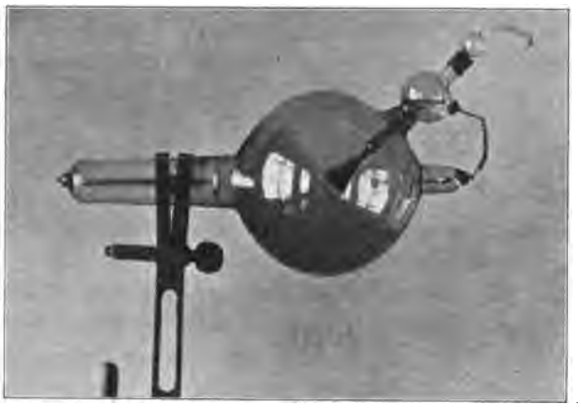

Fig. 2.

Die Antikathode dieser Röhre hat, soweit sie aus Metall besteht, die Form eines umgekehrten, unter 45 Grad gegen die Achse des Kathodenstrahlenbündels geneigten Trichters, auf dessen breite, der Kathode zugewandte Öffnung ein etwas nach aussen zu gewölbter, platinierter Metallboden aufgelötet ist. Der enge Hals des Trichters ferner besteht, da er die Verbindung mit dem gläsernen Teile des Wasserbehälters herstellen soll, aus einer Röhre von reinem Platin, die an einer, ihre Verlängerung bildenden Glasröhre angeschmolzen ist. Die letztere erweitert sich dann dort, wo sie in die Glaskugel der Röntgenröhre eingeschmolzen ist, zu einem kleinen kugelförmigen Gefäss, in welchem man in unserer Abbildung die Kühlflüssigkeit deutlich erkennt, und an welches oben in der Verlängerung der Achse des Trichters eine Öffnung zur Einfüllung des Wassers angeblasen ist. Auf dieser Öffnung sitzt schliesslich noch ein Kork, durch den eine kleine Glasvorlage hindurchgesteckt wird, die dazu dient, den sich bei längerem Betriebe der Röhre reichlich entwickelnden Wasserdampf in Form eines feinen, sowohl für die Röhre wie für den Patienten unschädlichen Strahles austreten zu lassen.

Um ferner, wie es ja zum Betriebe einer guten Röntgenröhre notwendig ist, die Antikathode derselben zusammen mit der Hilfsanode mit dem positiven Pole des Induktors verbinden zu können, ist durch die Kugel des gläsernen Wasserbehälters der ersteren eine Drahtverbindung zwischen der Flüssigkeit und der Hilfsanode hergestellt, wobei der Verbindungsdraht in der Flüssigkeit bis unten an das Metall des Antikathodenbehälters hinabgeführt ist. Die Kathode und die Hilfsanode dieser Röhre bestehen wie bisher aus Aluminium und sind auch nicht stärker gehalten als sonst.

Zum Betriebe dieser Röhre füllt man das Antikathodengefäss zunächst bis etwa zur Hälfte der Glaskugel desselben mit gewöhnlichem Brunnen- oder Flusswasser, das wegen seiner grösseren Leitfähigkeit dem destillierten Wasser vorzuziehen ist. Sodann wird der Kork mit seinem Glasaufsatz auf die Öffnung des Behälters gesteckt und schliesslich noch darauf geachtet, dass etwaige Wassertropfen, welche bei diesen Manipulationen auf die Aussenwand der

Röhre gespritzt sind, sorgfältig wieder abgetrocknet werden. Die Befestigung der Röhre in dem Halter ferner geschieht für den Fall, dass die photographische Platte horizontal liegt, in einer ähnlichen Weise, wie dies in der Figur 2 angegeben ist; soll dagegen jene Platte bei der Aufnahme vertikal gestellt werden, oder handelt es sich um eine diaskopische Untersuchung, so klemmt man die Röhre so ein, dass das Kathodenende derselben nach unten zeigt, so dass dann die Oberfläche des Wassers in dem Antikathodengefäss eine Stellung einnimmt, die senkrecht ist zu derjenigen, welche sie auf unserem Bilde besitzt.

Der erste Umstand nun, wodurch die Röhre der Figur 2 sich vorteilhaft von derjenigen der Figur 1 unterscheidet, ist der, dass die Glaskugel der ersteren, trotzdem sie, — so lange wenigstens beide Röhren in meinen Händen sind — mindestens die zehnfache Arbeitszeit von derjenigen der anderen hinter sich hat, doch in ihrem Innern einen ganz erheblich schwächeren Metallbeschlag aufweist als diese. Auch zeigt die Farbe dieses Niederschlages in beiden Fällen einen grossen Unterschied, denn derjenige der Röhre der Figur 1 ist schwarzbraun, der der anderen dagegen violett, so dass wir es in letzterem Falle also wie bisher lediglich mit der unvermeidlichen Zerstäubung des Platinüberzuges der Antikathode, im ersteren dagegen offenbar auch noch mit einer solchen des Kühlmetalles der Röhre zu thun haben. Will man aber ferner die Stärke dieses Niederschlags in der Röhre der Figur 2 mit derjenigen in den älteren Röhren vergleichen, so ist dabei natürlich in Rücksicht zu ziehen, dass die Beanspruchung der ersteren eine ganz ausserordentlich starke war; und es scheint mir daher die Annahme nicht ganz ungerechtfertigt, dass durch unsere Wasserkühlung zugleich auch die Zerstäubung des Platins und damit also auch die Zunahme des Vakuums der Röhre nicht unbeträchtlich vermindert wird, eine Annahme, womit auch die Thatsache, dass die Schlagweite der Röhre trotz ihrer grossen Beanspruchung bisher nur wenig zugenommen hat, in bestem Einklang steht.

Der wesentlichste Vorzug dieses neuen Strahlenapparates zeigt sich indessen erst im Betriebe, worauf es ja auch vor allem ankommt; denn derselbe giebt, so lange er sich nicht mit weissem Anodenlicht füllt, eine von Anfang bis zu Ende vollkommen gleichmässige Strahlung, wie ja auch wegen der verhältnismässig engen Grenzen, in die hier die Temperatur der Antikathode eingeschlossen ist, von vornherein zu erwarten war. Dieser Umstand ist nun aber offenbar nicht bloss für wissenschaftliche Zwecke, sondern auch im allgemeinen für die gute und gleichmässige Durcharbeitung eines jeden diagraphischen Bildes von der grössten Bedeutung. Die Thatsache ferner, dass auch diese Röhre mit dem oben beschriebenen Instrumentarium auf dem Leuchtschirm ganz ausserordentlich helle Bilder liefert und dementsprechend auch die schwierigsten Aufnahmen auf gewöhnlichen photographischen Platten und ohne Anwendung eines Verstärkungsschirmes in weniger als einer Minute bewerkstelligen lässt, möge hier nur nebenbei bemerkt werden, da diese Vorzüge weniger der Röhre selbst, als vielmehr dem neuen Unterbrecher zugeschrieben werden müssen. Dabei darf freilich nicht unerwähnt bleiben, dass allerdings auch diese Röhren überanstrengt werden können, wie beispielsweise das in der Figur 2 dargestellte Exemplar der Maximalleistung des oben beschriebenen Instrumentariums nicht viel länger als eine Minute stand hält, von wo ab es sich dann ebenfalls mit blauem Anodenlicht füllt, so dass der Strom dann natürlich sofort abgestellt werden muss. Für die Zwecke der Diagraphie ist dieser Übelstand allerdings von keiner grossen Bedeutung; vielmehr wird man hier gerade, um möglichst schnell zum Ziele zu kommen, auch mit möglichst grosser Kraftentfaltung arbeiten, da man ja stets, bevor die Ermüdung der Röhre eintritt, fertig sein kann, und da andererseits auch die letztere nach gehöriger Abkühlung wieder in ihr ursprüngliches Stadium zurückkehrt. Für diaskopische Untersuchungen dagegen wird man in der Regel eine längere Zeit nötig haben und sich daher zu einer Abschwächung der Wirkung des Induktoriums verstehen müssen, wenn man nicht etwa eine Röhre von einer etwas zu hohen Schlagweite nehmen will, die nicht so warm wird wie eine solche von passender Funkenlänge, aber dafür auch viel weniger kontrastreiche Bilder liefert. Zu jener Abschwächung genügt nun aber bei Anwendung der neuen Primärrollen nicht mehr, wie ich im vorigen Hefte angegeben

habe, ein gewöhnlicher Vorschaltwiderstand, wie er sonst stets zur Regulierung des Induktors gebraucht wurde; denn bei der Vorschaltung eines solchen werden die Unterbrechungen in der Wehneltschen Zelle unregelmässig und setzen oft sogar ganz aus. Die Ursache hierfür liegt darin, dass die „Selbstinduktion", d. h. die Zahl der Drahtwindungen und die Grösse des Eisenkernes dieser neuen Rollen ganz ausserordentlich viel kleiner als früher ist, so dass daher bei einfacher Abschwächung des Stromes durch einen gewöhnlichen Widerstand die bei der Unterbrechung desselben entstehende „primäre Öffnungsspannung" nicht mehr hoch genug ist, um an der Anode des Wehnelt-Unterbrechers eine genügende Menge von Knallgas sowie eine genügend starke Explosion des letzteren hervorzurufen, zwei Bedingungen, von denen ja die Unterbrechung des primären Stromes wesentlich abhängt. Zur Abhilfe des genannten Übelstandes wird man daher nichts weiter zu thun haben, als für eine genügende Vermehrung der Selbstinduktion in unserem Stromkreise zu sorgen.

Zu diesem Zwecke wickele man sich auf eine dicke Papprolle von etwa 3 cm Durchmesser etwa 150 Windungen eines 2—3 mm dicken, übersponnenen Kupferdrahtes und schalte diesen „induktiven" Widerstand hinter den gewöhnlichen Regulierwiderstand in den primären Stromkreis ein. Genügt dann der erstere für sich allein noch nicht, um die Wirkung des Induktionsapparates auf die Röhre genügend abzuschwächen, so kann man dann auch gewöhnlich schon einen guten Teil des letzteren in diesem Sinne verwenden. Wenn dann aber auch jetzt noch die Unterbrechungen in der Wehneltzelle anfangen sollten unregelmässig zu werden, so erhöht man nunmehr wieder die Selbstinduktion einfach dadurch, dass man in die beschriebene Papprolle eine passende Anzahl von ca. 1 mm dicken und ca. 30—40 cm langen Eisendrähten hineinsteckt, eine Massregel, die dann wieder eine erhebliche Vermehrung des gewöhnlichen Regulierwiderstandes erlaubt, so dass man also auf diese Weise die Abschwächung der Wirkung des neuen Unterbrechers beliebig weit treiben kann.

Aufforderung zu einer Sammelforschung über die Wirkungen der Röntgenstrahlen auf den menschlichen Organismus.

Einer Anregung des Herrn Levy-Dorn folgend, eröffnet die unterzeichnete Redaktion eine Sammelforschung, betreffend die Wirkungen der Röntgenstrahlen auf den menschlichen Organismus. Es soll diese Sammlung in gewissem Sinn eine Ergänzung zu der von der Röntgen-Society in London begonnenen und ähnlichen Zwecken dienenden Untersuchung sein. Alle diejenigen Ärzte, welche über Erfahrungen auf diesem Gebiete verfügen, werden ersucht, unter möglichster Benutzung des beifolgenden Schema einen kurzen Bericht an den Unterzeichneten senden zu wollen. Das so gewonnene Material wird von der Redaktion geordnet und zur Publikation vorbereitet werden. Die Autoren erhalten vor Drucklegung Korrektur. Eventuell könnte der gesammelte Stoff einer gelegentlich des nächsten Kongresses für Chirurgie zu veranstaltenden Diskussion zu Grunde gelegt werden.

Schema.

a) Art der durch Bestrahlung verursachten Affektion
   1. der Haut, Haare, Nägel etc.,
   2. des übrigen Körpers.

b) Allgemeinkonstitution des Patienten (z. B. ob anämisch, tuberkulös, syphilitisch etc.).

c) Schwere der verursachten Affektion (Erythem, Dermatitis, Gangrän u. s. w.).

d) Ausgang. Ob in Heilung und Art der Behandlung.

e) Subjektive Empfindungen des Patienten.

f) Nach wievielmaliger Bestrahlung traten die Erscheinungen ein?
   1. Zahl der Sitzungen,
   2. Dauer der Sitzungen.

g) Nach wieviel Bestrahlungen traten die ersten Reaktionszeichen (Rötung) ein?
h) Mit welchen Schutzvorkehrungen wurden nicht zu bestrahlende Partien geschützt?
i) Welche Röhren erwiesen sich am wirksamsten?
   1. weiche (niedrige),
   2. harte (hohe).
k) Wie gross war der Röhrenabstand vom zu behandelnden Körperteil?
l) Wurde die Röhre senkrecht zum zu behandelnden Teil gestellt?
m) Funkenlänge der Röhre.
n) Volt und Ampère.
o) Zahl der Unterbrechungen in der Minute.
p) Bei welchen krankhaften Zuständen wurden bisher die Röntgenstrahlen zu therapeutischen Zwecken angewendet.
q) Bemerkungen.

Red. der **Fortschritte auf dem Gebiete der Röntgenstrahlen.**

Hamburg, Esplanade 38. Dr. Albers-Schönberg.

Bücherbesprechungen.

B. Donath. **Die Einrichtungen zur Erzeugung der Röntgenstrahlen und ihr Gebrauch.** — Berlin, Reuther & Reichard. Mk. 4,50. Geb. Mk. 5,50.

Das Buch enthält in gemeinfasslicher Darstellung eine ausführliche Beschreibung der für den Diagraphen in Betracht kommenden Apparate und Methoden und dürfte vom technischen Standpunkte aus als das vollständigste und auch sachkundigste der bisher erschienenen Lehrbücher unseres Gebietes zu bezeichnen sein. Auch der Umstand, dass die neueste Errungenschaft des letzteren, der elektrolytische Unterbrecher von Wehnelt, bereits eine eingehende Berücksichtigung in dem Werke gefunden hat, muss demselben zur Empfehlung gereichen. Weniger befriedigt allerdings ist der Referent von den theoretischen Auslassungen des Verfassers zumal von denjenigen über die Theorie der Induktion sowie des Induktionsapparates.

F. Richarz. **Neuere Fortschritte auf dem Gebiete der Elektrizität.** — Leipzig. B. G. Teubner. 1899. Geb. Mk. 1,15.

Das kleine Buch behandelt in einer zwar allgemein verständlichen aber doch durchaus wissenschaftlichen Weise die modernsten Errungenschaften auf dem Gebiete der Elektrizitätslehre: die magnetischen und elektrischen Masseinheiten, die Hertzschen Schwingungen, die Telegraphie ohne Draht, die elektromagnetische Theorie des Lichtes, die Teslaströme und schliesslich auch die Kathoden- und Röntgenstrahlen. Dabei hat sich der Verfasser auch in den schwierigeren Fragen nicht, wie es häufig geschieht, mit oberflächlichen Bildern begnügt, sondern er geht stets auf den Kern der Sache ein, wobei, was besonders anzuerkennen ist, stets an bestimmte Versuche angeknüpft wird, die durch entsprechende Abbildungen veranschaulicht sind. Das Buch ist daher auch für unseren Leserkreis angelegentlichst zu empfehlen. Walter (Hamburg).

Vereine und Kongresse.

2. norw. Kongress f. innere Medicin zu Christiana.

Stenbeck: **Am Röntgenstralars terapeutiska användung för kronisk ledgangsreumatism.** Mit anerkennenswerter Skepsis berichtet Verf. über Behandlung von 52 rheumatischen Kranken. 40% derselben waren bedeutend gebessert, 40% fühlten sich subjektiv besser und nur 20% boten ein ganz negatives Resultat. Verf. giebt die Möglichkeit der bakterientötenden Wirkung der Strahlen zu, betont aber andererseits, dass durch die ultravioletten Strahlen eine Wirkung auf die Haut ausgeübt werde, die analog aber kräftiger sei als die der Behandlung mit Wärme, Fango etc. Immerhin ist er der Ansicht, dass die Versuche, Gelenkrheumatismus mit X-Strahlen zu behandeln, fortgesetzt werden müssten, obwohl die von ihm aufgestellte Patientenskala nicht sehr ermutigend für den objektiven Wert ist; sie lautet pro Monat: 2, 10, 42, 24, 20, 6, 0 und spricht, wie Verf. selbst hervorhebt, sehr für die Bedeutung der suggestiven Momente der neuen Behandlung.

Gesellschaft der Ärzte in Wien. 12. V. 99.

Schiff: **Wirkung der Röntgenstrahlen auf Sycosis und Favus.** Zwei Sycosisfälle zeigten Haarausfall nach der 3.—7. Sitzung; die Follicelentzündung schwand, seit zwei Monaten kein Recidiv. Bei dem Favusfall besteht nach dem Haarausfall nur Rötung und Schuppung der Haut. Verf. behandelt mit Freund herpes tonsurans Fälle. „Die Bakterien scheinen bei der Bestrahlung ihr Wachstum einzubüssen." Verf. hält die Röntgenepilation für rascher (? Ref.) und vollständiger als andere Methoden; daher könne man früher antiphlogistische und antiparasitäre Mittel anwenden. Jessen (Hamburg).

Verein Petersburger Ärzte. 1899.

Horn: **Demonstration von Röntgogrammen.** 1) Poliomyelitis anterior. 2) Normales Becken. 3) Luxatio ad axin digiti. IV. 2. Phalanx. 4) Kniegelenk und Fussgelenk bei Rheumatismus acutus. 5) Luxatio cong. cox.

Verein für wissenschaftliche Heilkunde. Königsberg. 20. III. 99.

Ludloff: **Erfahrungen und Erfolge der Röntgenphotographie in der chirurgischen Klinik.**

Lichtheim: **Nachweis eines Gehirntumors (Gumma) durch Röntgographie.** (Red.)

Röntgenvereinigung Berlin. Sitzung vom 25. Mai 1899.

Donath-Charlottenburg (a. G.) **„Über den elektrolytischen Unterbrecher von Wehnelt und seine Bedeutung für die Röntgenpraxis."** Der Vortragende erörtert zunächst das Prinzip des Wehneltschen elektrolytischen Unterbrechers, indem er von der bekannten Erscheinung der Elektrolyse ausgeht, dann den — bei erhöhter Spannung — an der Platindrahtanode unter Herabminderung der Stromstärke (Stromumschlag) auftretenden Leuchteffekt und schliesslich den Eintritt einer ausgeprägten Unterbrechererscheinung durch den von Wehnelt entdeckten Einfluss einer im Stromkreise vorhandenen Drahtspule mit Selbstinduktion bespricht und experimentell darstellt. In Bezug auf die wissenschaftliche Erklärung des Unterbrecherphänomens, verweist Redner auf eine von Dr. Wehnelt im Juniheft der Wiedemannschen Annalen für Physik und Chemie zu erwartende grössere Arbeit und beschränkt sich darauf, durch zwei einfache Versuche nachzuweisen, in welchem Verhältnis die Selbstinduktion und die Unterbrechungszahl zu einander stehen, einmal durch Erhöhung der Selbstinduktion mittels eines in die Drahtspule eingeschobenen Eisenkernes und dann durch Verminderung derselben mit Hilfe einer über die Spule geschobenen — gleichsam eine in sich geschlossene Sekundärwickelung darstellenden — Messingröhre. Es ergiebt sich, dass die Frequenz wächst 1) mit der angewendeten Betriebsspannung, 2) mit der Belastung der Sekundärrolle und abnimmt mit wachsender Selbstinduktion der Primärspule. Nach einigen Erörterungen mehr theoretischer Natur, denen zufolge für die in Frage stehenden hohen Unterbrechungszahlen ein Kondensator zum Auffangen des Extrastromes überflüssig wird, zeigt der Vortragende die enorme Wirkung des elektrolytischen Unterbrechers auf Induktoren von 50 cm Schlagweite (bei circa 400 Unterbrechungen in der Sekunde), 12 cm Schlagweite (bei circa 600 Unterbrechungen in der Sekunde) und 2 cm Schlagweite (bei circa 2000 Unterbrechungen in der Sekunde) mit Ausnahme des letzten Instrumentes, ebenso wie der Unterbrecher, von der Firma Ferd. Ernecke in Berlin. Nach Erläuterung einiger — ebenfalls von Ernecke herrührender — Röhrentypen mit verstärkter Kathode und Antikathode, deren Konstitution den enormen Energieangriffen des elektrolytischen Unterbrechers besser als die der bisher gebräuchlichen Röhren gewachsen ist, führt Redner mit Hilfe des mittleren Induktors von 12 cm Schlagweite eine, besonders durch die Ruhe und Kraft des Fluorescenzfeldes in hohem Masse überraschende Durchleuchtung der Extremitäten und des Brustkorbes eines erwachsenen, kräftigen Mannes aus und legt sodann der Versammlung zwei — inzwischen auch bereits an anderer Stelle veröffentlichte — Aufnahmen eines Brustkorbes und Beckens eines 20jährigen Mädchens vor, deren erstere in zwei Sekunden, die letztere in 20 Sekunden mit dem elektrolytischen Unterbrecher in Verbindung mit einem Erneckeschen Induktor von 30 cm Schlagweite gewonnen wurde und fügt hinzu, dass es inzwischen gelungen ist, die Expositionszeiten noch wesentlich abzukürzen. Redner fasst zum Schluss seine Darlegungen folgendermassen zusammen: 1) Der von Ernecke neuerdings mit einer Düsenvorrichtung von Porzellan hergestellte elektrolytische Unterbrecher genügt nunmehr auch hinsichtlich der Haltbarkeit allen billigen Ansprüchen. 2) Er eignet sich in hervorragendem Masse für den direkten Anschluss an die Lichtleitung, ohne Vorschaltwiderstand, weniger für geringere Spannungen, obgleich er bereits praktisch brauchbar bei etwa 20 Volt (10 Akkumulatorzellen) anspricht und bei 40 Volt schon eine recht beträchtliche Frequenz erreicht. 3) Er ist selbst sehr einfach, wohlfeil und verbilligt durch die gesteigerte Leistungsfähigkeit auch kleinerer Induktoren die Gesamtanlage wesentlich. 4) Die Ruhe und Kraft des von ihm gelieferten Fluorescenzfeldes, sowie die Abkürzung der Expositionszeit muss als eine bisher nicht gekannte bezeichnet werden. Redner glaubt daher in dem elektrolytischen Unterbrecher ein neues und hervorragendes Hilfsmittel für die Röntgenpraxis begrüssen zu dürfen.

Immelmann, Schriftführer.

Journallitteratur.

Deutsche med. Wochenschrift. 1899. No. 17.

Joachimsthal: **Über Zwergwuchs und verwandte Wachstumsstörungen.** J. untersuchte eine Reihe von Individuen mit sogenanntem Zwergwuchs, d. h. wohl proportioniert gebaute Personen, deren Körpergrösse erheblich hinter dem Durchschnitt der Bevölkerung zurückgeblieben war, mit Röntgenstrahlen. Er konstatierte eine deutliche Persistenz der Knorpelfugen im höheren Lebensalter, das deutlich erkennbare Vorhandensein der Epiphysenknorpel an allen sichtbaren Knochen und somit, dass die dem Wachstumsabschluss entsprechende Verschmelzung zwischen Epi- und Diaphysen nicht eingetreten war. „Aus der gegebenen Zusammenstellung ergiebt sich auch für die Fälle von reinem Zwergwuchs die Möglichkeit des Offenbleibens der Knorpelfugen selbst weit hinaus über die gewöhnliche Altersgrenze und damit für die betr. Individuen die Fähigkeit, das, was in der normalen Zeit des Wachstums mangelhaft geblieben ist, später wenigstens teilweise noch zu ergänzen." Das Skelett der Betr. zeigte keine nachweisbare Erkrankung, sodass auch der Knochen auf einer Stufe der kindlichen Entwickelung stehen geblieben sein muss. Man wird also bei diesen Fällen nicht nur die Möglichkeit des Vorkommens von Epiphysenlösungen zu berücksichtigen, sondern auch alle diejenigen Erkrankungen des Skeletts gelegentlich zu erwarten haben, die in der Regel nur im Kindesalter aufzutreten pflegen. J. beschreibt dann einen Fall von Chondrodystrophia foetalis hyperplastica, oder sogenannter foetaler Rachitis. Er konstatierte dabei „an Stellen der Epiphysen auffallend breite helle Zonen, offenbar übermässig gewucherten Knorpelmassen entsprechend". Dabei zeigen die proximalen und distalen Enden der Diaphysen eine durchaus von dem normalen Bilde abweichende Gestaltung, in der Mitte eigentümlich verschwommen erscheinende Vorwölbungen mit sehr spitz zulaufenden Seitenteilen. Weite Zwischenräume, offenbar mit Knorpel ausgefüllt, trennen die einzelnen Handwurzelknochen von einander. Die eigentümliche Gestaltung der Diaphysenenden mit ihren spitz zulaufenden Seitenteilen und den bald rundlichen, bald trapezförmigen Vorwölbungen sind zurückzuführen auf das auf den Röntgogrammen deutlich erkennbare Einwachsen des Periosts zwischen den Epiphysenknorpel und das spongiöse Gewebe. Ferner beschreibt J. noch zwei Fälle von „congenitaler Rachitis", deren Unterschied von der „foetalen" Rachitis durchaus erkennbar und prognostisch wichtig ist. Während bei der congenitalen Rhachitis die Körpergrösse sich von Jahr zu Jahr vermehrt, hört die Längenzunahme bei der foetalen Rhachitis, der Chondrodystrophia foetalis bald nach den ersten Lebensjahren auf. Zum Schluss führt J. noch zwei Fälle von infantilem Myxödem an, in denen die Ossificationsverhältnisse zwar verzögert erscheinen, Unregelmässigkeiten an den Intermediärknorpeln aber nicht nachzuweisen sind.

No. 20. Wildt: **Über Fremdkörper im Röntgenbilde.** W. teilt einige Fälle mit, in denen Fremdkörper ohne die Röntgographie nicht hätten diagnostiziert werden können. Die blosse Durchleuchtung genügte nicht immer, während die Photographie es gestattete, noch eine Nadelspitze von einem Milligramm Schwere zu konstatieren. W. empfiehlt dann, auf die Stelle, wo ungefähr der Fremdkörper sitzt, während der Durchleuchtung einen leichten Druck auszuüben, wobei dann das Schattenbild des Fremdkörpers eine starke Bewegung unter dem Fingerdruck zeige, während bei Druck an nur wenig entfernten Stellen keine Bewegung zu bemerken war.

Zeitschrift für orthopädische Chirurgie. Bd. VI, H. 1.

Guido Guerrini und Arnoldo Martinelli: **Über einen Fall von angeborenen Anomalien der Extremitäten.** Die Verfasser beschreiben einen Fall, in dem es durch Röntgographie gelang, die fehlenden Knochen der betr. Extremitäten festzustellen. Es fehlten an der rechten Hand der Ringfinger und der kleine Finger vollkommen, desgl. die dazu gehörigen Metacarpen. Von den Handwurzelknochen waren nur vier vorhanden, nämlich das os multangulum majus, os multangulum minus, das rudimentäre os scaphoideum und das os capitatum, letzteres in einer Modifizierung in der Form, indem es sich der neuen Gliederung angepasst hat. Ferner ist das linke Bein kürzer als das rechte, die linke Patella ist viel kleiner und steht viel höher, als die des normalen Gliedes, sie ist nach allen Richtungen hin sehr beweglich. Das ganze linke Bein ist atrophisch. Die Tibia ist viel dünner als normal, von regelmässiger Form, die Fibula ist rudimentär. An den beiden Enden giebt sie radiographisch den Knochenschatten, in der Mitte jedoch den Knorpelschatten, sodass die Annahme berechtigt erscheint, dass von den drei Ossifikationspunkten der Fibula, der mittlere, von dem die ganze Verknöcherung der Diaphyse abhängt, fehlt, wesswegen die Ossifikation des mittleren Teiles vollständig ausblieb. Der anormale Fuss ist sehr klein, hat nur vier Finger (es fehlt die kleine Zehe) und eine abnorme Stellung, nämlich extremste Spitzfussstellung. Radiographisch lässt sich dann weiterhin noch feststellen, dass von den sieben Tarsalknochen nur vier vorhanden sind. Es fehlen die drei Ossa cuneiformia, während das os cuboideum eine ausgesprochene Atrophie aufweist.

Pitsch: **Ein Fall von angeborenem Hochstand der Scapula (Sprengelsche Deformität).** Der Knabe ist dreieinhalb Jahr alt, normal geboren. Bald nach der Geburt bemerkten die Eltern ein Höher-

stehen der linken Schulter und später auch eine gewisse Bewegungsbeschränkung des linken Armes. Die linke Nackenschulterlinie steht um drei Querfinger höher als die rechte. Der Kopf wird leicht nach der rechten Seite gedreht gehalten. Der Oberkörper ist im ganzen nach rechts verschoben, bedingt durch eine rechtskonvexe Krümmung der ganzen Wirbelsäule und leichte Gegenkrümmung etwa in der Höhe des zweiten Brustwirbels beginnend. Während rechts die Kontouren des unteren Scapularwinkels deutlich erkennbar sind, fehlen dieselben links, bei der Palpation ergiebt sich, dass das Höherstehen der Schulter links durch einen oberhalb der Clavicula exostosenartig vorspringenden Fortsatz bedingt ist, der offenbar dem Schulterblatte angehört, das links bedeutend höher steht, als rechts. Der untere Schulterblattwinkel steht links ungefähr in der Höhe des vierten Brustwirbels und ist $4^1/_2$ cm von der Mittellinie entfernt, während der Schulterblattwinkel rechts $7^1/_2$ cm von der Mittellinie entfernt ist. Die Elevation des Armes ist nur bis zur Horizontalen möglich, alle übrigen Bewegungen sind frei. Eine Röntgenaufnahme giebt neben einer Scoliose folgenden Befund an der Scapula: Während man rechts den Schatten der Spina scapulae vom Schultergelenk aus in der Richtung nach unten und innen mit der höchsten Höhe der Krümmung der zweiten Rippe entsprechend, verlaufen sieht, verläuft derselbe links etwa parallel den Rippen, um in der Höhe des fünften Halswirbels ca. 2 cm von der Mittellinie entfernt zu enden. Der untere Winkel der Scapula steht in der Höhe des dritten Interkostalraumes. Es handelt sich also um eine Drehung des ganzen Schulterblattes und der über der Clavicula zu fühlende Vorsprung entsprach dem inneren oberen Winkel der Scapula. Bei gewissen Bewegungen des Armes stemmte sich dieser Vorsprung an den Wirbeln an und bildete ein bedeutendes Bewegungshindernis. Hoffa, aus dessen Klinik der Fall stammt, löste die am inneren Schulterblattwinkel inserierenden Muskeln und resezierte die Spitze mit der Knochenzange.

Alsberg: **Anatomische und klinische Betrachtungen über Coxa vara.** Die sehr eingehende und interessante Arbeit ausführlich zu referieren ist hier nicht der Platz. Als Schema der bis jetzt bekannten und beschriebenen Entstehungsursachen der Coxa vara giebt A. folgendes: Eine Coxa vara kann auftreten: A) als angeborenes Leiden 1. in Verbindung mit angeborenen Deformitäten anderer Gelenke, 2. als Teilerscheinung einer Luxatio coxae congenita; B) als postfötal erworbenes Leiden infolge von 1. Rhachitis, 2. einer noch nicht sicher zu bestimmenden Erkrankung des Wachstumsalters, 3. Osteomalacie, 4. Ostitis fibrosa, 5. Osteomyelitis, 6. Tuberculose, 7. Artritis deformans, 8. äussere Gewalteinwirkungen. An der Hand einzelner Fälle sowie einer Reihe instruktiver Präparate aus der Hoffaschen Sammlung bespricht A. die verschiedenen Entstehungsursachen, den „Richtungswinkel", sowie auf Grund von Röntgenbildern die Strukturveränderung des Adamschen Bogens. Auch hier giebt das Röntgensche Verfahren Aufschluss über die anatomischen Verhältnisse und über eventuell einzuschlagende therapeutische Massnahmen unter denen A. als ultima ratio die Resektion des Kopfes nennt.

Jahrbuch für Kinderheilkunde. Bd. 49, H. 2 u. 3.

Freund: **Ein Fall von Aplasie dreier Rippen.** Rechterseits, etwa in der Höhe der Mammilla sieht man eine tiefe Rinne vom rechten Sternalrande zirkulär nach hinten bis zur Wirbelsäule verlaufen. Diese Rinne besitzt in der Mammillarlinie eine Breite von ca. 4 cm, in der mittleren Axillarlinie von ca. 5 cm, in der Scapularlinie von 4 cm. Der Boden der Rinne hebt und senkt sich entsprechend den In- und Exspirationen. Durch die Palpation lässt sich feststellen, dass die Vertiefung verursacht ist durch das Fehlen der vierten, fünften und sechsten rechten Rippe in der ganzen Ausdehnung vom Sternum bis zur Wirbelsäule. Der Sachbefund wird bestätigt durch das Ergebnis der Röntgographie.

Spitzy: **Über das Vorkommen multipler, chronischer, deformierender Gelenkentzündungen im Kindesalter.** S. beschreibt ausführlich einen Fall eines dreijährigen Kindes, in dem es sich um eine Gelenkaffektion handelt, die im Rekonvalescenzstadium einer Influenzaerkrankung akut einsetzte, unter den Symptomen eines akuten Gelenkrheumatismus verlief, attackeweise im Verlauf eines Jahres fast alle Körpergelenke befiel, sich in den grossen Gelenken der unteren Extremitäten lokalisierte, einen exquisit chronischen Verlauf nahm und zu ausgesprochenen deformierenden Prozessen führte. Hüft- und Kniegelenke waren in Beugestellung, Fussgelenke in Spitzfussstellung fixiert, das linke Bein ist verkürzt. Da das Hüftgelenk verhältnismässig wenig betroffen erscheint, die Trochanteren keine Höhendifferenz aufweisen, so muss der Grund der Verkürzung wohl im Kniegelenk gesucht werden, da die Epiphysenlinie des Femur zum grössten Teil in den Gelenkraum fällt. Er ist also durch den schweren Gelenkprozess zu einer Schädigung der Epiphysenlinie und damit zu einer Störung des Längenwachstums des Knochens gekommen, sodass derselbe im Längenwachstum zurückgeblieben ist. Die beigegebenen Röntgenbilder geben für das linke Kniegelenk insoforn Aufschluss, als eine knöcherne Verwachsung zwischen Tibia und Femur nicht existiert. Die Kontouren des Gelenkkörper erscheinen undeutlich und unregelmässig, was wohl mit auf die unregelmässigen veränderten Grenzen zwischen Knochen und Gelenkknorpel zurückzuführen ist. Das klare Bild des Sprunggelenks bestätigt, dass der Knochenvorsprung der unter dem inneren Knöchel fühlbar war, der getrennten Epiphyse entspricht. In einem zweiten Falle, der mit typischen Schwellungen an verschiedenen Körpergelenken und mit grösseren Gelenkstörungen zur

Beobachtung kam, wo man ebenfalls hochgradige Verdickungen an den Gelenken vermutete, ergab das Röntgenbild unveränderte Knochen und Epiphysen. Der Prozess beschränkte sich also auf die Verdickung der Kapsel und Schwellung und Veränderung des intrakapsulären und periartikulären Gewebes mit vielleicht stellenweiser Auflockerung des Gelenkknorpels.

Berliner Klin Wochenschrift. 1899. · No. 3.

Jacob: **Demonstration des Actinogramms eines Tabesfusses.** S. demonstriert in der Sitzung der Gesellschaft der Charitéärzte vom 1. Dez. 1898 das von Grunmach angefertigte Röntgogramm eines Tabesfusses. Pat. erlitt in der Jugend einen Knöchelbruch des rechten Fusses, der jedoch derart ausgeheilt ist, dass keinerlei Beschwerden nachgeblieben sind. Lues wird negiert, 3 Partus, 2 Aborte, im übrigen seit $1^1/_2$ Jahren klinisches Bild der Tabes mit allerdings nur einseitigem Fehlen des Patellarreflexes. Der erkrankte rechte Fuss ist verkürzt, von aussen oben nach innen unten rotiert und stark gekrümmt. Dadurch erscheint der Fussrücken selbst stark angeschwollen. Die Bewegungsfähigkeit im Tibiatorsalgelenk ist vermindert, während sie in anderen Gelenken stark vermehrt ist, nach Art von Schlottergelenken. Die Röntgographie ergiebt, dass, während man in dem Röntgogramm des gesunden Fusses die einzelnen Fusswurzelknochen vollkommen deutlich von einander unterscheiden und die Grenzen zwischen ihnen scharf bestimmen kann, dies in dem Röntgogramm des erkrankten Fusses zum Teil unmöglich ist. Da einzelne Fussknochen eine ziemlich kompakte Masse bilden, ist zwischen ihnen eine Grenze nicht vorhanden. Der Vorsprung der proximalen Epiphyse der ersten Phalange der fünften Zehe ist vollkommen verschwunden und diese Epiphyse mit dem dritten Keilbein zum Teil auch mit dem Würfelbein zu einer kompakten Masse vereinigt. Das erste Keilbein dagegen ist hypertrophisch, desgl. das Kahnbein. Das Wesen des difformierenden Prozesses beim Pied tabétique besteht also in der Kombination von Knochenhypertrophie und Atrophie, die Affektion des Pied tabétique ist also als eine Osteoarthropathie aufzufassen. Es leuchtet ein, dass von Grunmach ein erheblicher Schritt vorwärts gethan ist in der differentialdiagnostischen Berurteilung der Erkrankungen der Fusswurzelknochen. Hierzu Tafel XXIII, Fig. 5 u. 6. Hahn (Hamburg).

No. 20. Levy-Dorn und Zadeck: **Zur Untersuchung mit Röntgenstrahlen bei Lungenechinococcus.** 40jähriger Mann. Februar 1897 Beginn der Erkrankung mit Atemnot und Husten, Hämoptoe, Katarrh beider Unterlappen, keine Lungendämpfung. Mässiges Fieber. Abmagerung. Trotz negativen Bacillenbefundes wurde Lungentuberkulose diagnostiziert und Pat. in die Heilstätte Grabowsee aufgenommen. Hier nahm er 20 Pfund an Gewicht zu und wurde arbeitsfähig entlassen. Im Nov. 1898 fanden sich zuerst im Auswurf Membranen von Echinococcus, zeitweise in grosser Menge. Die Expectoration nahm nach etwa sechs Wochen an Intensität ab, der Kranke erholte sich und war so gut wie beschwerdefrei. Auch war der physikal. Befund gering. Die Röntgendurchleuchtung ergab in der rechten Lunge einen ca. 5 cm langen, 4 cm breiten Schatten mit hellem Centrum. Zwischen diesem und dem Zwerchfell erscheint ein kurzer bandartiger Streifen. Dieser Befund wird so gedeutet, dass es sich um Perforation eines Leberechinococcus in die Lunge gehandelt hat. Es wird vermutet, dass jene mit starker Atemnot einsetzende initiale Erkrankung im Februar 1897 durch den Durchbruch bedingt war. In der linken Lunge befindet sich ein ovaler, gleichmässig schwarzer Schatten von Pflaumengrösse, der einem weiteren Herde entspricht. Beide Herde sind central gelegen, wodurch das Fehlen physikalischer nachweisbarer Zeichen, insbesondere von Cavernensymptomen, Hydatidenschwirren etc. hinlänglich erklärt wird. Die Verf. empfehlen zum Studium solcher Lungentumoren in ihrer Beziehung zum Diaphragma die Aufnahmen in tiefer Inspirationsstellung anzufertigen. Der weitere Krankheitsverlauf soll durch regelmässige Durchleuchtung verfolgt werden.

Archiv für Laryngologie. 9. Bd., H. 2. 1899.

Spiess (Frankfurt a. M.). **Die endonasale Chirurgie des Sinus frontalis.** Der in dem ersten Bande dieser Zeitschrift publizierten Serie schliesst S. hiermit acht weitere nach der gleichen Methode behandelte Fälle an. Wegen Stirnhöhleneiterung wurde die Eröffnung des Antrums unter Zuhilfenahme der durch die Röntgenstrahlen uns gegebenen Möglichkeit, ein operierendes Instrument im Knochen verfolgen zu können, entweder mit einer eigens zu diesem Zwecke vom Verf. konstruierten Trephine oder mittelst eines einfachen mechanischen Bohrers, dessen Querschnitt einen Halbkreis darstellt, vorgenommen. Nach der Anbohrung werden die Rauhigkeiten der Bohröffnung mittelst einer am vorderen Ende stumpfen Fraise, die unter Röntgenlichtkontrolle eingeführt wird, geglättet, die Öffnung etwas erweitert und darauf durch Ausspülungen der Eiter aus der Höhle entfernt. Die einmal angelegte Öffnung scheint wenig Neigung zu zeigen, sich wieder zu schliessen. Verfasser betont, dass die Gefahr der 1890 von Schäffer bereits versuchten Operation ganz wesentlich durch Zuhilfenahme der Röntgendurchleuchtung gemindert ist. Das Gefühl des im Dunkeln Tastens, das selbst bei noch so vollkommener Beherrschung jeder Technik etwas unheimliches hat, ist beseitigt, denn sieht man die Stirnhöhle, so ist sie absolut sicher auch anzubohren. Die beiden der Arbeit beigegebenen Abbildungen sind musterhafte Illustrationen, die die thatsächlichen Verhältnisse in ausnehmend klarer Weise wiedergeben.

Sitzungsbericht der Gesellschaft naturforschender Freunde. Jahrgang 1899. No. 4.

Virchow: **Über Röntgenaufnahmen der Hand.** Vortragender giebt auf Grund mehrerer in verschiedener Stellung und in verschiedenen Ebenen aufgenommener Handbilder eine ausführliche Analyse der Bewegungsvorgänge im Handgelenk. Nicht nur, dass unsere Vorstellungen über die Lage der Handwurzelknochen zu einander und zu den Metacarpalen, sowie ihre verhältnismässig ausserordentlich grossen Lokomotionen die bei Bewegungen feststellbar sind, lückenhaft und zum Teil falsch sind, kommt noch hinzu, dass in der Röntgenmethode Fehlerquellen entstehen, deren Vermeidung erst nach genauestem Studium dieser Verhältnisse möglich ist. Nach Berücksichtigung dieser Punkte lässt sich beweisen, dass die Bewegungen am Lebenden weit bedeutender sind, als man am Leichenpräparat glauben würde. Vortragender analysiert vornehmlich die ulnare und radiale Abduktion und beschreibt die Ortsveränderungen, die jeder einzelne Handwurzelknochen als Bestandteil der Articulatio radiocarpea und intercarpea bei diesen Bewegungen erfährt. Danach scheint die frühere Annahme, dass die beiden Gelenke je eine feste Achse besitzen, unrichtig; die Lage der Achsen ist vielmehr je nach der Bewegung verschieden anzunehmen. Während die Knochen der distalen Reihe untereinander und mit dem Metakarpale II und III so fest verbunden sind, dass sie praktisch bei den Bewegungen eine Einheit bilden, sind die Knochen der proximalen Karpalreihe untereinander nicht unbeweglich, die durch die erste Karpalreihe gebildete Pfanne ist daher nicht unveränderlich. Damit nicht genug, führen auch noch die einzelnen kleinen Knochen, vornehmlich das Navikulare, ausser den seitlichen Verschiebungen auch noch Bewegungen um eine Querachse aus.

No. 5. Virchow: **Über Röntgenaufnahmen der Hand.** (2. Mitteilung.) Der Vortragende vervollständigte durch die Anfertigung „analytischer Zeichnungen" von Flächenbildern und durch seitliche Aufnahmen der Handwurzel, sogen. „Randbilder" seine analysierenden Untersuchungen über die Funktionen der Handwurzelknochen und Gelenke. Die Resultate sind: Die Bewegung, welche wir als reine Seitenbewegung der Hand bezeichnen ist sowohl mit flexorischen, wie mit rotatorischen Mitbewegungen verbunden. Man könnte glauben, schliesst der Vortragende, dass es sich hierbei um Nebeneffekte handelt, welche durch die Zugrichtung der Muskeln hervorgerufen werden, unter deren Herrschaft die seitlichen Bewegungen stehen. Indessen lehren uns Gefrierskelette, dass dies nicht der Fall ist, denn sie lassen genau die gleichen Mitbewegungen erkennen und beweisen dadurch, dass es sich um mechanische Verhältnisse im Skelett handelt. Die Form der Knochen allein erklärt den Mechanismus der Gelenkbewegungen nicht. Wir werden sicher auch den Bändern einen wichtigen Einfluss zuzuschreiben haben und werden uns dazu entschliessen müssen, die Bänder genauer als in der bisher meist üblichen schematischen Weise zu schildern.

Annales of surgery. May 1899.

Beck: **A case of transposed viscera, with cholelithiasis, relieved by a left-sided cholecystotomy.** Die Kasuistik des Situs transversus viscerum wird durch eine einschlägige Beobachtung vermehrt, die deshalb erhöhtes Interesse bietet, weil die Organverlagerung in der Bauchhöhle bei der Laparatomie am Lebenden kontrolliert wurde. Die Kranke, deren Dextrokardie schon viele Jahre bekannt war, lokalisierte den Sitz ihrer Gallensteinkoliken auf die linke Seite des Abdomens. Dort fand sich die Leberdämpfung und darunter eine Ren mobilis, die durch Nephropexie beseitigt wurde. Vier grosse Gallensteine, die das Lumen der Gallenblase total obturierten, wurden durch Cystotomie entfernt. Der Situs der Bauch- und Brustorgane wurde mit Hilfe von Röntgenaufnahmen und mit genauer Berücksichtigung des autoptischen Befundes bei der Operation genau fixiert. Die Aufnahmen, sowie eine konstruierte Skizze des Situs transversus totalis sind der Arbeit beigegeben. Werner (Hamburg).

Archives of the Roentgen Ray. Vol. II No. 3 und 4.

Es giebt Forscher, welche die Entdeckung der X-Strahlen nicht auf Röntgens Schulter allein legen wollen. Nach Webster (p. 51) hat Jackson schon im Jahre 1894 bemerkt, dass in den Crookeschen Röhren Strahlen erzeugt werden, welche Holz und selbst Metalle durchdringen. Das Wesen der Röntgenschen Entdeckung soll nach dem genannten Autor nur darin bestehen, dass sie die Möglichkeit zeigte, die Knochen der lebendigen Hand zu sehen! Wirmshurst (p. 83) redet von den Strahlen Lenards und Röntgens als von etwas gleich Bedeutendem. Über das Wesen der X-Strahlen entwickelt Georg Adam (p. 88) eine neue Theorie: Er nimmt mit Perrin an, dass der elektrische Strom das verdünnte Gas zersetzt, dass die Kathodenstrahlen den Strom der negativen Zonen nach der Anode darstellen. Wenn die kinetische Energie der an der Kathode entwickelten Spaltungsprodukte eine gewisse Höhe überschritten, so bewegen sich diese geradlinig, unbekümmert um die anziehende Kraft der Anode, — welche also schwächer ist als jene. Die Kathodenstrahlen stellen nur einen Strom von Molekülen dar. Auf die Antikathode geprallt, werden die Moleküle aber in ihre Atome zersplittert und zugleich verlieren sie die elektrische Ladung, welche sie bis dahin gehabt hatten. Es scheint mir doch recht zweifelhaft, ob die Atome, welche der Chemiker voraussetzt, klein genug sind, um die ungeheure Durchdringungskraft der Röntgenstrahlen zu erklären. Der praktische Sinn der Engländer offenbart sich in der Roentgen-Society. Nicht nur dass in ihren Sitzungen und Ausstellungen ein trefflicher Überblick über

die wichtigsten Fragen gewährt wird, welche den Röntgographen interessieren, arbeitet sie auch selbstständig an Aufgaben, welche nur durch Korporationen gelöst werden können. Sie hat beschlossen, eine möglichst vollständige Sammlung von Röntgenbildern anzulegen, sie systematisch zu ordnen und leicht zugänglich zu machen. Zur Erforschung der durch X-Strahlen verursachten Schäden wurde ein besonderes Komité ernannt. Dieses hat sich bereits energisch an die Arbeit gemacht und einen Fragebogen (p. 92) versandt, dessen Berücksichtigung ich für ähnliche Unternehmungen hier zu Lande empfehlen möchte. Er zerfällt in einen medizinischen und elektrischen Teil. In dem medizinischen Teil werden Angaben gewünscht über die Natur des bewirkten Schadens, über die Krankheit, welche zur Untersuchung Anlass gab, über den exponierten Teil, den Zustand der Person (Ernährung, Temperament, Diathesen, Zustand des exponierten Teils). Weiterhin wird gefragt, ob Patient über Gefühl von Wärme, Prickeln oder desgleichen bei der Exposition klagte und ob die schädliche Wirkung eine vorübergehende oder dauernde war. Die Rubriken des „elektrischen Abschnittes" lauten: 1. Apparat (Induktor oder Influenzmaschine) Funkenlänge, Anzahl der Volt und Ampère 2. Form und Grösse des Rohrs. 3. Entfernung des Rohrs vom Patienten. 4. Dauer und Zahl der Expositionen; eventuell Grösse der Zwischenräume zwischen denselben. 5. Lage des Rohrs zum Patienten. 6. War Patient bedeckt — und wenn dies der Fall war, aus welchem Material bestand die Hülle, war sie rauh oder glatt, war sie gefärbt? 7. Bemerkungen. Das für die Erzeugung von Röntgenstrahlen notwendige Instrumentarium wird im Archiv wiederholt mehr oder weniger vollständig besprochen. Der um den Bau der Influenzmaschine verdiente Wirmshurst (p. 83) hielt über den Nutzen derselben für die Radiographie einen Vortrag. In der Diskussion trat hervor, dass die Meinungen noch nicht geklärt sind. Wirmshurst trat warm für seine Influenzmaschine ein. Aber die von ihm angegebene Expositionszeit für die Hand, nämlich $1^1/_4$ Minuten lässt doch erkennen, dass unsere grossen Induktoren eine höhere Leistungsfähigkeit besitzen. Es ist jedoch nicht unmöglich, dass sich bei besserer Anpassung der Röhren wenigstens für verschiedene Zwecke die Influenzmaschinen den Vorrang erwerben. Ich erinnere nur an die Endoscopie. Ernest Payne (p. 47) beschreibt im Zusammenhang die Unterbrecher für Induktoren, um schliesslich einen von ihm selbst erfundenen Quecksilberunterbrecher zu empfehlen, welcher bei jedem Hin- und Hergang doppelt unterbricht. Henry Wagg (p. 80) hat seinen transportablen Röntgen-Apparat im Kinderhospital bewährt befunden. Durch eine Modifikation in der Grösse gewisser Teile lässt er sich auch für Erwachsene verwerten. Es befinden sich über einander: Batterie, Induktor, Rohr, Lagerungstisch und Vorrichtung für Schirm, respekt. Platte. Die Batterie wird in einem rollbaren Kasten gehalten, welcher leicht — etwa beim Transport — fortgenommen werden kann, aber gewöhnlich so steht, dass er den Bewegungen des übrigen Apparates folgt. Zur Untersuchung bettlägeriger Kranke muss ein grösseres Stativ für die Röhre benutzt werden. Hat man die Absicht, den Ort eines Fremdkörpers zu bestimmen, so sorgt man mit Hilfe eines beigegebenen cylinderförmigen Instrumentes dafür, dass die Strahlen auf dem Kreuzpunkt zweier unter dem Schirm befindlicher, sich rechtwinklig schneidender Drähte senkrecht auffallen, verschiebt die Strahlenquelle nach links und rechts in bekannter Weise und verfährt auch weiterhin im Wesentlichen wie andere Autoren. Swinton (p. 40) hält einen zusammenhängenden Vortrag über die von ihm erfundenen regulierbaren Röhren mit beweglichen oder vielfachen Elektroden, über welche ich schon in Kürze früher berichtet habe. Sehr lehrreich ist aber die Arbeit, weil sie in leichtverständlicher Weise über den Gang der Kathodenstrahlen unter verschiedenen Bedingungen Aufschluss giebt und die Hauptforderungen, welche wir an ein gutes Rohr stellen müssen, klar hervorhebt. Es können hier nur einige wichtige Punkte erwähnt werden. In den Fokusröhren gehen die Kathodenstrahlen zusammen und divergieren natürlich späterhin. Der Fokus ist nicht punktförmig, die einmal zusammengetroffenen Strahlen bleiben eine Strecke bei einander, deren Grösse ganz wesentlich vom Vacuum abhängig ist. Je höher die Luftleere, umso länger ist diese Strecke. Der strahlenaussendende Teil der Kathode liegt mehr im Centrum derselben. Der Umfang der Kathode ist daher von relativ geringem Einfluss auf die Menge der Strahlen. Als Material für die Antikathode hat sich am meisten Platin auf Aluminium montiert bewährt. Je weiter die Antikathode der Kathode genähert ist, desto grösseren Widerstand findet paradoxerweise der elektrische Strom im Rohr. Wie viel auch die Entfernung der Antikathode von der Kathode beträgt, man kann doch dafür sorgen, dass die Kathodenstrahlen punktförmig auftreffen. Man muss nur entsprechend evacuieren. Bei bestimmtem Vacuum giebt es ein Optimum für jene Entfernung. Die Grösse der Kathode und des Radius ihrer Krümmungsfläche sind nicht gleichgültig für die Güte des Rohrs und sollten den verschiedenen Vacuen angepasst werden. Davidson (p. 67) bemühte sich, in den Röhren die Treffstelle der Kathodenstrahlen auf die Antikathode möglichst punktförmig zu gestalten. Er musste, wie viele andere dabei die üble Erfahrung machen, dass bei einer gewissen Kleinheit des Fokus die Metalle leicht durchbrennen. Mit Platin und Iridium als Material für die Antikathode bekam er zu schlechte Resultate. Dagegen bewährte sich Osmium. Bei gewöhnlichem Atmosphärendruck entwickelt es zwar während des Erhitzens Osmiumsäure, im Vacuum dagegen zeigte es sich standhaft. Die Prüfung der Röhren, d. h. ihrer Fähigkeit scharfe Bilder zu geben, geschah mit Hilfe der Lochradiographie oder der Aufnahme sich kreuzender Drähte, von denen ein jedes 1 cm

lang war. Bekanntlich macht das Auspumpen der Röntgenröhren besondere Schwierigkeiten, wenigstens im Vergleich zu dem der Glühlampen. Wirmshurst (p. 83) und andere meinen, dass die Anwesenheit von Quecksilberdämpfen eine Rolle dabei spiele. Die Thatsache, dass mit Hilfe der Quecksilberluftpumpen die besten Resultate erzielt werden, würde mit dieser Ansicht im Einklang stehen. Nobel (p. 73) stellt die These auf, dass je höher das Vacuum ist, es umso besser um die Röntgographie sei, vorausgesetzt, dass genügend starke Ströme zur Verfügung stehen. Das Erhitzen der Röhren vermehre ihre Wirksamkeit, indem die „Aktivität der Moleküle" dadurch erhöht werde. Verf. beschreibt auch einzelne Röhren, die er praktisch erprobt hat. Er vergleicht aber thatsächlich Dinge in einer Weise, wie wir sie bisher noch nicht vergleichen können. Die verschiedenen Fabrikate sind ja noch zu unbestimmte Grössen. Gardiner (p. 70) vergleicht die Durchdringungskraft der X-Strahlen mit der Wirkung auf die photographische Platte bei verschiedenen Vacuen. Da es kein einfaches Mass für den Grad der Luftleere giebt, ist es nötig möglichst viele Momente, von denen man annimmt, dass sie damit zusammenhängen, zugleich zu betrachten, um sich ein Urteil zu bilden. Verf. unterscheidet fünf Stadien. Auf der ersten Stufe ist der Weg von der Kathode zur Antikathode durch schwachleuchtende Gase gekennzeichnet. Die Antikathode glüht in ganzer Ausdehnung, rings herum sieht man ein nicht unbeträchtliches Leuchten. Das Glas phosphoresciert schwach. Die parallel geschaltete Funkenstrecke beträgt gegen 2 cm. Die anderen Stadien entsprechen Funkenlängen von 3, $4^1/_2$, $7^1/_2$ und 10 cm. Die Leuchterscheinungen auf dem Wege von Kathode nach Antikathode nehmen stufenweis ab, die Phosphorescenz des Glases nimmt dagegen zu, und erst im letzten Stadium wieder ab und so weiter. Es stellte sich heraus, dass bei den Luftleeren von 1—4 die photographische Wirkung zunimmt, bei 5 aber wieder abnimmt, während die Durchdringungskraft der Strahlen auch bei 5 noch eine Erhöhung erfährt. Durch Verlängerung der Exposition in einem tieferen Stadium lässt sich nicht die in einem höheren Stadium erzeugte Durchdringungskraft ersetzen. Die Probe auf die letztere geschah mit Hilfe eines in sechs Teile gebrachten Knochenkeils. Die geringen Vacuen haben sich bei der Aufnahme kleiner Tiere, wie rana temporaria, Nautilus Pompilius bewährt. Über Messung und Lokalisation liegen einige neue Modifikationen vor. Payne (p. 77) beschreibt einige Verfahren, welche beim Gebrauch des Fluorescenzschirmes angewendet zu werden verdienen. Liegt der Patient, so bedarf man eines Durchleuchtungstisches. Man kann dafür auch eine Art Hängematte benutzen. Unter dem Schirm befindet sich ein Metallkreuz. Die Strahlen werden senkrecht auf den Kreuzpunkt und das Rohr wird einmal nach rechts, das anderemal nach links verschoben. Die weitere Bestimmung des Fremdkörpers geschieht in bekannter Weise. Für parallele Verschiebung des Rohrs zur genauen Messung eines Objektes dient ein Apparat, dessen wesentlichster Bestandteil durch ein Reck mit Querbalken gebildet wird. Der Balken ist an der Reckstange verschieblich und trägt an der einen Seite das Rohr, an der andern einen dünnen Metallstab. Patient muss zwischen Rohr und Stab stehen, der Stab der Haut fest anliegen und auch den Schirm berühren, also zwischen beiden sich befinden. Will man z. B. die Grösse des Herzens messen, so schiebt man den Querbalken so weit, bis der Stab an der einen Seite des Herzschattens erscheint, macht eine Marke, bringt dann den Schatten des Stabes mit demjenigen der anderen Herzseite zur Deckung und bezeichnet wiederum die Stelle. Es wird so die Gewähr geboten, dass beide Herzseiten unter demselben Strahlenwinkel gesehen und markiert werden. Davidson (p. 65), dessen Lokalisationsmethode bereits in einem früheren Bericht beschrieben worden ist, giebt ein Instrument an, mit dessen Hilfe das von ihm vorgeschlagene Verfahren wesentlich erleichtert wird. Er nennt das Instrument „Cross Thread Localizer". Davidson bestimmt bekanntlich den Ort eines Objekts, indem er bei zwei verschiedenen Stellungen des Rohres Aufnahmen macht. Der Gang der interessierenden Strahlen wird durch Fäden konstruktiv vermittelt. Der „Cross Thread Localizer" dient nun dieser Konstruktion. Er enthält ein horizontales Lager für die Platte, welche durch einen Reflexspiegel, ähnlich wie das Objekt auf dem Mikroskop belichtet wird. Über dem Tisch erhebt sich ein viereckiger Rahmen, an dessen oberer Querstange sich Stellen befinden, welche das Rohr in den beiden gebrauchten Lagen vertreten und an denen die Fäden befestigt werden können. Von dort werden sie auf die sichtbaren Bildpunkte der Platte geführt, nachdem diese in die gehörige Lage gebracht worden ist. Wenn Fremdkörper im Auge mit Hilfe der Davidsonschen Methode bestimmt werden sollen, empfiehlt es sich, ein Metallstück am unteren Augenlid zu befestigen und die Lage desselben zum Fremdkörper zu erforschen. Sonst kann man sich nur schwer zurechtfinden. Payne (89) sucht durch Aufnahme zwei Bilder bei verschiedener Stellung des Rohres Auskunft über die Conjugata des Beckens zu gewinnen. Er hat bisher nur an skelettierten Becken seine Bestimmungen gemacht. Das Rohr stand das eine Mal über der Symphyse, das andere Mal in Nabelhöhe. Die Konstruktion des interessierenden Masses lässt sich leicht ausführen, vorausgesetzt, dass das Promontorium scharf erscheint. Walsh (p. 63) vergleicht die Durchdringbarkeit verschiedener weicher Gewebe für X-Strahlen unter einander. Er findet, dass Sehnen von 1—2 cm Dicke nicht dunklere Schatten geben, als papierdünnes Periost, und dass Ligamente und Synovialmembranen noch weniger durchlässig sind, als Periost. Fortescue (p. 49) bringt ein Bild von Coxa vara. Er macht auf die Wichtigkeit der Stellung des Rohres zum Körper aufmerksam und zeigt eine Reihe von Aufnahmen desselben

Schenkels bei verschiedenen Stellungen des Rohres. Es empfiehlt am meisten, ein Hüftgelenk allein aufzunehmen und das Rohr über die Mitte des Halses zu bringen. Sollen beide Schenkelköpfe auf die Platte kommen, so lasse man den Patienten Bauchlage einnehmen. In der Rückenlage des Patienten würde der Hals des Femurs zu verkürztprojiziert. Die Arbeiten über Verstärkungsschirme (p. 45) und Sichtbarkeit (p. 69) der X-Strahlen sind Berichte aus dem Deutschen oder bringen nichts neues. Aus der Reihe der Röntgenbilder sind hervorzuheben: 1) Blasenstein mit Gewicht von 11 gr., angehörig einem $4^1/_2$ Jahre alten Kinde, operativ entfernt. Der Induktor gab 20 cm lange Funken. Der Abstand des Rohres von der Platte betrug 30 cm. Die Exposition währte 14 Minuten. Der Patient lag auf dem Rücken. Joyet (p. 59). 2) Zwei Harnsäuresteine in der Niere eines 19 Jahre alten Mannes, demonstriert von Leonard (p. 96). Es wurde mit Erfolg operiert. Die Exposition betrug 20 Minuten. Der Abstand des Rohres von der Platte 30 cm. Der Induktor gab 20 cm lange Funken. Das Rohr hatte eine parallel geschaltete Funkenstrecke von 5 cm. Die Antikathode befand sich in Rotglut. Die übrigen Bilder stellen dar: Knöcherne Ankylose des Knies — Schuss in die Orbita — Nadel im Knie nach der von Hedley angegebenen Methode lokalisiert — Entwicklungshemmung der Ulna vor und nach Operation (Transplantation eines Kaninchenfemur) — Schrotschuss in beide Augen (vordere und seitliche Aufnahme) — Normaler Arm mit verschiedenen Schmuckgegenständen — Schrotschuss in den Unterschenkel — Verbreiterung des Humerus. Ob Fraktur vorliegt, liess sich auch nach der Aufnahme nicht entscheiden — Osteosarcom (wahrscheinlich vom Radius eines 600 Jahre alten Skelettes) — Drei Bilder einer Fingerfraktur, in verschiedenen Stadien der Heilung — Ossifiziertes Sarcom des Humerus, nach dem Caput zu gelegen. Levy-Dorn (Berlin).

American Annual of Photogr. 1899. S. 50.

Über die **Durchlässigkeit** verschiedener Körper für Röntgenstrahlen haben Bottelli und Garbasso Untersuchungen angestellt.

Die Resultate sind in nachstehender Tabelle gegeben:

Durchlässigkeit des Wassers = 1.

Tannenholz	2,21	Magnesium	0,50	Blei	0,055
Walnuss	1,50	Koks	0,48	Palladium	0,053
Paraffin	1,12	Leim	0,48	Quecksilber	0,044
Reiner Gummi	1,10	Schwefel	0,47	Gold	0,030
Wachs	1,10	Bleipflaster	0,40	Platin	0,020
Stearin	0,94	Aluminium	0,38		
Pressspan	0,80	Talk	0,35	Äther	1,37
Ebonit	0,80	Glas	0,34	Petroleum	1,28
Horn	0,80	Kalk	0,33	Alkohol	1,22
Wollstoff	0,76	Antimon	0,126	Amylalkohol	1,20
Celluloid	0,76	Zinn	0,118	Olivenöl	1,12
Fischbein	0,74	Zink	0,116	Benzol	1,—
Seide	0,74	Eisen	0,101	Wasser	1,—
Baumwolle	0,70	Nickel	0,095	Salzsäure	0,86
Holzkohle (von hartem Holz)	0,63	Messing	0,093	Glycerin	0,76
		Kadmium	0,090	Kohlenstoffdisulfid	0,74
Stärke	0,63	Kupfer	0,084	Salpetersäure	0,70
Zucker	0,60	Wismut	0,075	Chloroform	0,60
Knochen	0,56	Silber	0,070	Schwefelsäure	0,50

Cit. nach intern. Phot. Monatsschrift.

Wiener med. Wochenschrift. 1899. 22.

Berall: **Zur Wirkung der Röntgenstrahlen.** Die bisher beobachteten üblen Folgen der Röntgenstrahlen bestanden in Erythemen und Dermatosen, welche meist erst nach längerer Zeit entstanden und relativ rasch abklangen. Verf. berichtet nun über einen weit schwereren Fall. Ein 26jähriges Mädchen liess sich wegen unbedeutender Hypertrichosis im Gesicht bestrahlen. Vier Tage lang je drei, dann neun Tage lang je vier Sitzungen von 15 Minuten Dauer. Entfernung von der Röhre 20 cm. Stromstärke 1,5—2 Amp.; Spannung 10—11 Volt. Am 15 Tage, nach einer Gesamtexposition von elf Stunden trat Fieber (39,5) auf. Das ganze Gesicht, Hals, vordere Brust wurden unter Spannung tiefbraun. Die Schleimhaut der starkgeschwollenen Lippen hing in Fetzen herunter; schmutziggrauer Belag bedeckte Zahnfleisch, harten Gaumen und Wangenschleimhaut Nase und Zahnfleisch bluteten spontan. Es kam dann zu Blasenbildung an Kinn, Hals, vorderem Thorax, aus denen seröses Sekret sickerte. An einigen Stellen ging die Verbrennung bis auf die cutis; die ganze Affektion war sehr schmerzhaft. Die Hypertrichosis besserte sich nicht. Verf. sieht den Grund in dem forcierten Tempo der Bestrahlung; die relative Dosierung war zu hoch.

Hygiea. 61. Bd. p. 568.

Stenbeck: **Am behandlung af lupus mer Röntgenstrålar.** St. berichtet ausser einem Überblick über die bisherigen Erfolge der Röntgenstrahlenbehandlung des Lupus resp. deren übler Nebenwirkungen über einen eigenen Fall von Gesichtslupus, der nach der mitgeteilten Photographie einen guten Erfolg gab. Auch er hat gefunden, dass üble Wirkungen schleichend und namentlich dann auftreten, wenn mehrmals täglich bestrahlt wird. Er ist der Ansicht, dass nicht die X-Strahlen, sondern die ultravioletten Strahlen zu den Verbrennungen der Haut führen. Interessant als Beweis für diese Anschauung ist sein Versuch, die Haut mit schwarzem Papier zu decken. Das schwarze Papier lässt die X-Strahlen leicht durch, absorbiert aber die ultravioletten. Es zeigte sich nun, dass nach Bestrahlung nur im Bereiche eines in dem Papier befindlichen Ausschnittes die Dermatitis eintrat.

Jessen (Hamburg).

The Electrician. 43. p. 332. 1899.

Campbell Swinton. **Ein verbesserter flüssiger Unterbrecher für Induktionsapparate.** Es ist schon von verschiedenen Seiten, u. a. auch von Wehnelt selbst, darauf hingewiesen worden, dass der Wehnelt-Unterbrecher auch dann funktioniert, wenn die Stelle, wo der Strom in der Flüssigkeit der Zelle eingeengt und daher unterbrochen wird, nicht mehr, wie dies gewöhnlich der Fall ist, an der Anode, sondern an einer beliebigen Stelle zwischen beiden Elektroden liegt. Die vom Verf. vorgeschlagene Konstruktion dieser Modifikation der Wehneltschen Zelle erscheint besonders zweckmässig. Bei derselben hängt an dem Hartgummideckel der Zelle, mitten in die Flüssigkeit derselben hinein, ein weites Reagensglas, durch dessen Boden in der Mitte ein rundes Loch gebohrt ist. Das letztere soll die Unterbrechungsstelle des Stromes darstellen, so dass mithin die eine Elektrode in dem Reagensglase, die andere aussen in der Zelle angebracht ist. Um aber ferner auch noch die Weite jenes Loches verändern zu können, lässt sich in dasselbe von oben her ein konisch zugespitzter Glasstab einführen, den man dann vermittelst eines, gleichfalls am Deckel der Zelle befestigten Schraubengewindes in jeder beliebigen Stellung festklemmen kann. Da während der Thätigkeit der Zelle die Flüssigkeit in dem Reagensglase heftig in die Höhe geschleudert wird, so ist oben seitlich an demselben noch ein kleines Überlaufrohr angeschmolzen. Bei diesen „Loch-Unterbrechern" ist es natürlich gleichgültig, an welche Elektrode man den positiven oder negativen Pol der Betriebsspannung anlegt; sonst dürften dieselben aber der gewöhnlichen Form des Wehnelt-Unterbrechers gegenüber eher Nachteile als Vorteile haben.

Koningklijke Akademie van Wetenschappen te Amsterdam. 25. März 1899.

Haga und Wind. **Beugung der Röntgenstrahlen.** Die Verfasser lassen die Strahlung einer möglichst vollkommen durch Blei abgeschlossenen Röhre durch zwei in einem Abstande von 75 cm hinter einander aufgestellte, sehr enge, vertikale Spalte aus $^1/_2$ mm dickem Platin gehen, von denen der erste eine überall gleichmässige Breite von etwa 0,02 mm hatte, während die Ränder des zweiten, sich von oben nach unten von 0,014 mm bis auf ungefähr 0,003 mm keilförmig verengerten. Hinter dem letzteren Spalte stand in ebenfalls 75 cm Abstand eine photographische Platte. Die Expositionszeit betrug wegen der Enge der Spalte niemals unter 30 Stunden, in einem Falle sogar 200 Stunden. Die erhaltenen Bilder des zweiten Spaltes zeigten dann nicht, wie es bei einer genau gradlinigen Ausbreitung der X-Strahlen erwartet werden musste, eine der allmählichen Verengerung desselben entsprechende Abnahme der Breite von oben nach unten, sondern es war vielmehr eher das Umgekehrte der Fall. Die Verfasser sind nun der Ansicht, dass diese Erscheinung nur durch eine Beugung der X-Strahlen erklärt werden könne, geradeso wie ja auch die Lichtstrahlen um so stärker gebeugt werden, je enger der beugende Spalt ist. Da nun aber andererseits bei den ersteren Strahlen diese Erscheinung erst bei viel engeren Spalten auftritt als im letzteren Falle, so ist daraus zu schliessen, dass die Wellenlänge der X-Strahlen viel kleiner sein muss als die der Lichtstrahlen, wie ja auch aus anderen Gründen folgt. Die Verfasser leiten aus ihren Versuchen für die ersteren Werte ab, welche zwischen 0,0000012 und 0,0000027 mm liegen, so dass also danach die Wellenlänge der X-Strahlen etwa 300 mal so klein wäre als die der Lichtstrahlen mittlerer Farbe. — Soweit die Verfasser. — Referent möchte indessen darauf aufmerksam machen, dass die fragliche Erscheinung, selbst wenn man die Versuche der Verfasser als vollkommen fehlerfrei gelten lässt, was aus mehreren Gründen noch nicht ganz unbedenklich ist, auch vom Standpunkte der Bombardementstheorie der Röntgenstrahlen aus nicht unerklärbar sein würde, da man ja hiernach eine Ablenkung der durch den zweiten Spalt hindurchfliegenden Röntgenstrahlenteilchen durch Anziehung von seiten der Backen dieses Spaltes annehmen könnte, eine Ablenkung, die dann um so grösser sein würde, je enger der Spalt ist, da die Teilchen dann um so näher an seinen Backen vorbeizufliegen gezwungen sind.

Walter (Hamburg.)

Druck von Hesse & Becker in Leipzig.

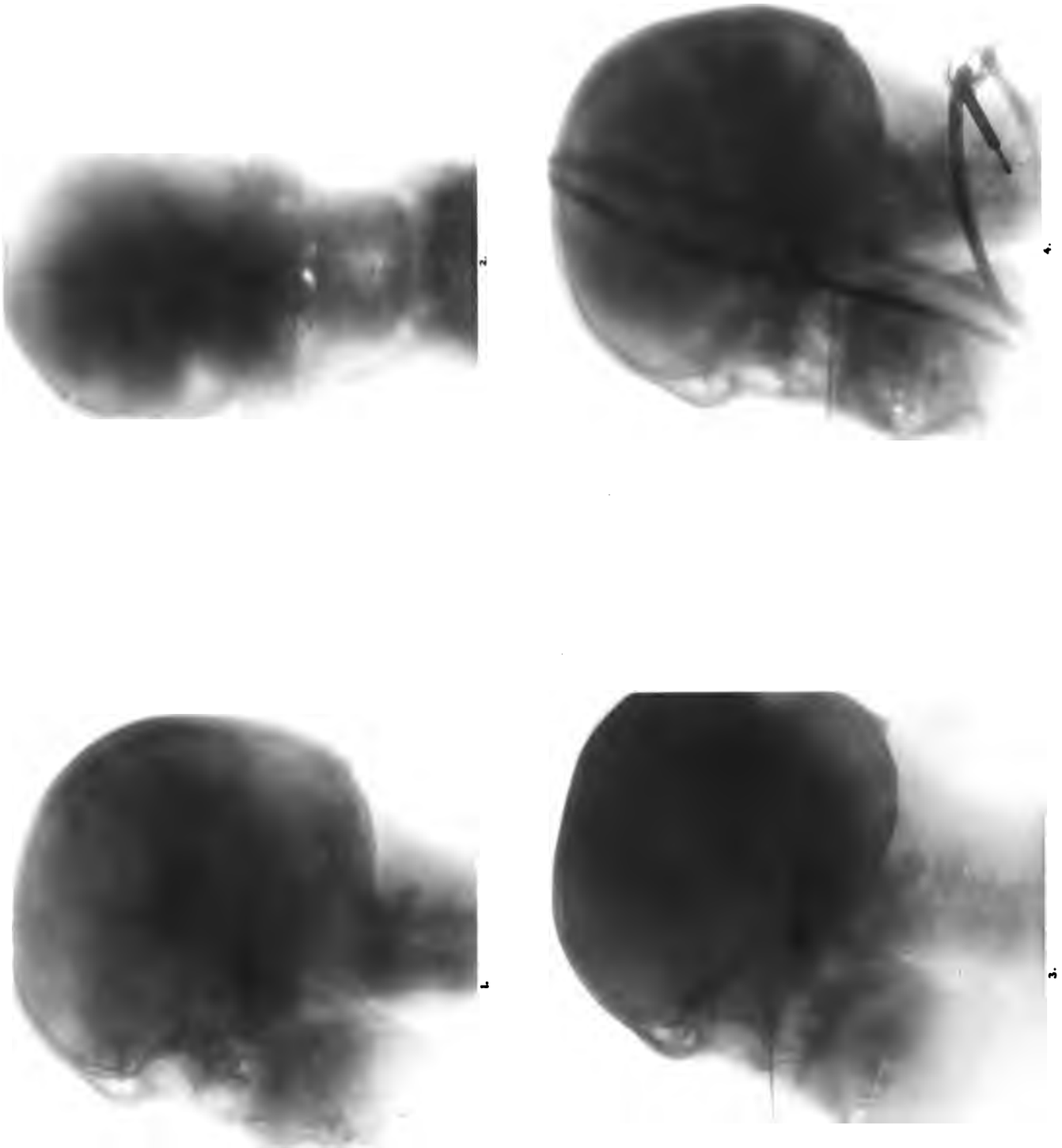

Fig. 1.

Fig. 2.

Fig. 3.

Fig. 4.

Fig. 5.

Fig. 4.

Fig. 5.

Fig. 3.

Fig. 2.

Fig. 1.

Fig. 1 u. 2.

Fig. 3.

Fig. 4.

Fig. 5.

Fig. 6.

Fig. 7.

Neue Photogr. Gesellsch. Berlin-Steglitz.

Verlag von Lucas Gräfe & Sillem in Hamburg.

Fig. 5.

Fig. 7.

Fig. 1 u. 2.

Fig. 6.

Fig. 1.

Fig. 2.

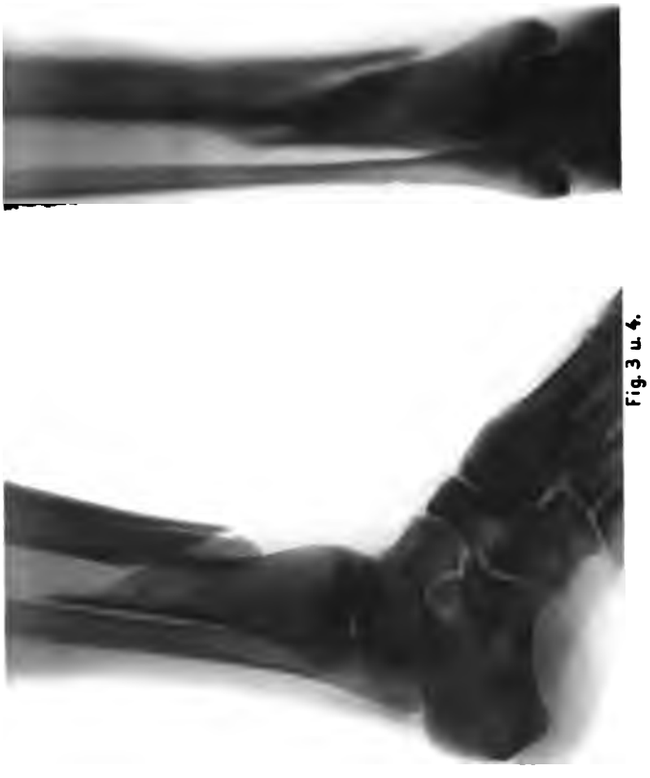

Fig. 3 u. 4.

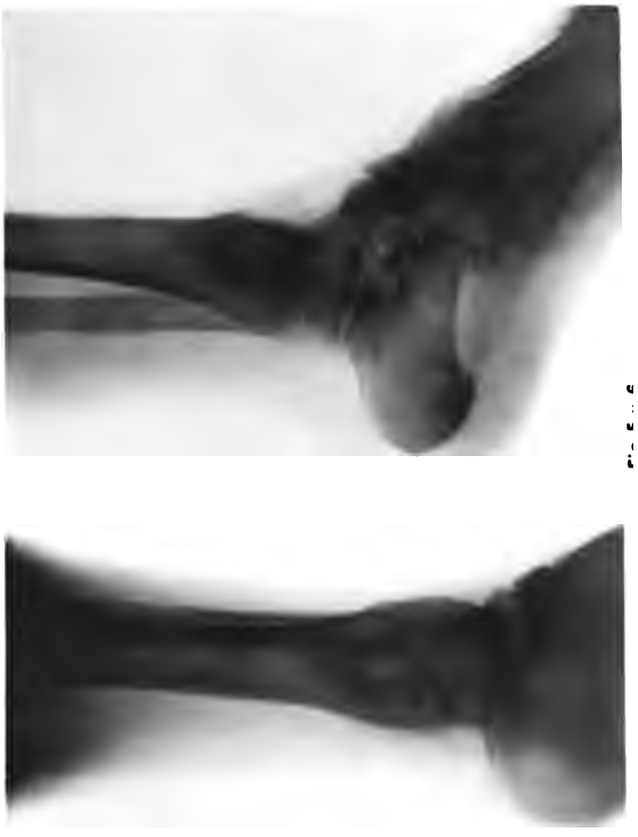

Neue Photogr. Gesellsch. Berlin-Steglitz.

Verlag von Lucas Gräfe & Sillem in Hamburg.

Fig. 2.

Fig. 1.

Fig. 3.

Fig. 5

Fig. 4

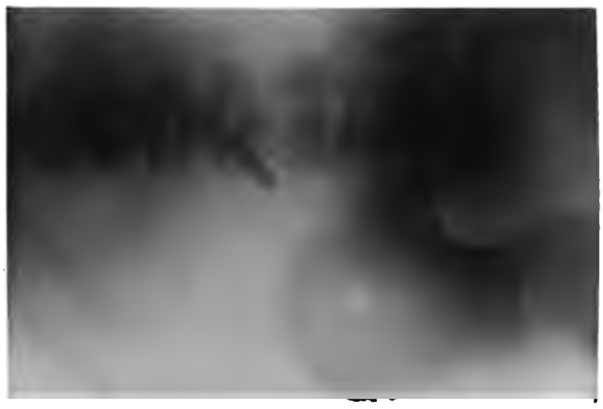

Fig. 6.

Fig 1.

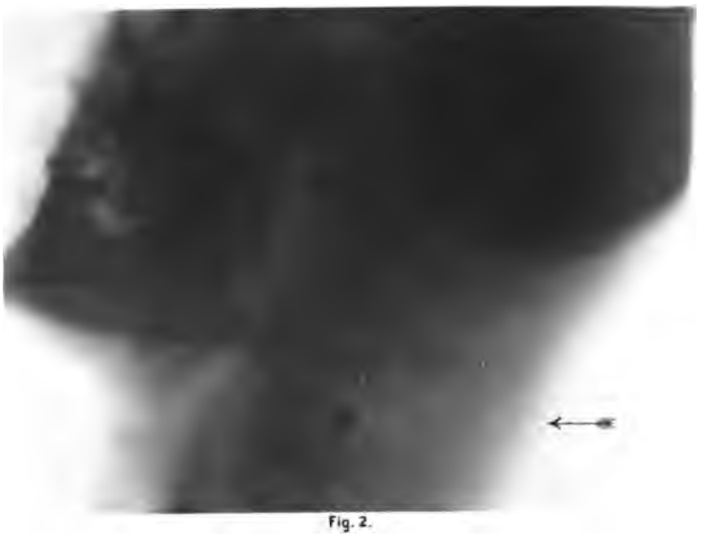

Fig. 2.

Fig. 4 u. 5.

Fig. 3.

Fig. 1.

Fig. 2.

Fig. 3.

Fig. 1.

Fig. 1a.

Fig. 2.

Fig 4.

Fig. 3.

Fig. 5.

Fig. 6.

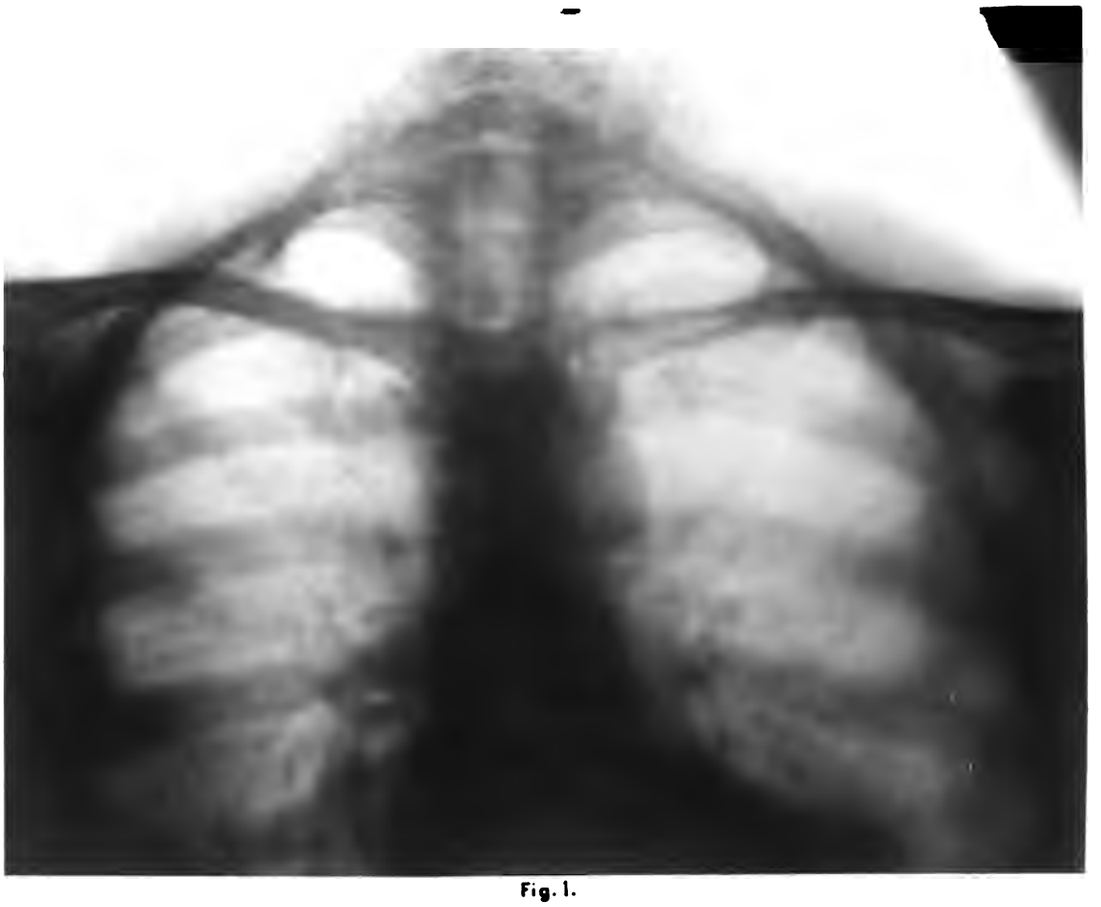

Fig. 1.

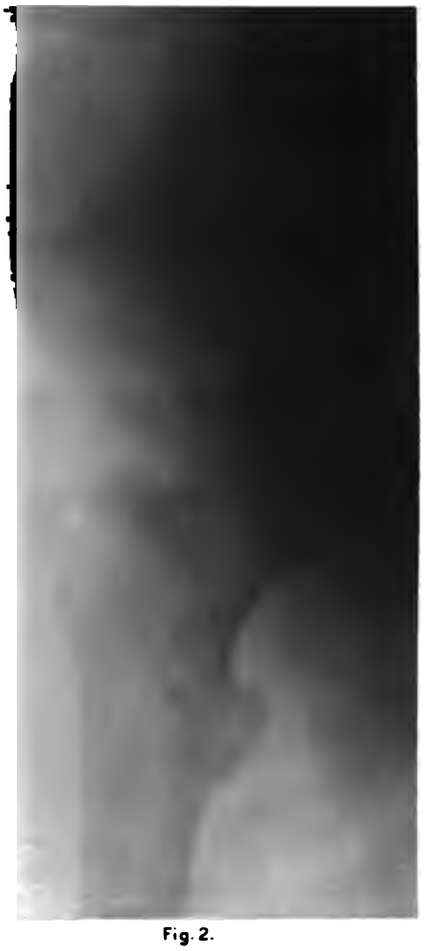

Fig. 2.

Fig. 3.

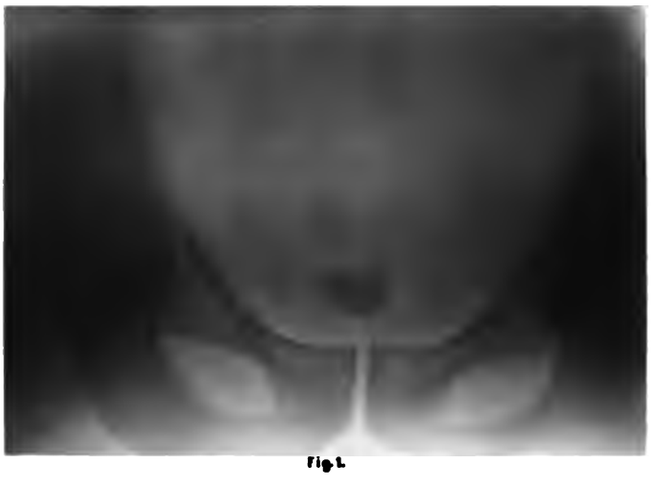

Fig. 1.



Fig. 2.

Fig. 3.

Fig. 4.

Fig. 5.

Fig. 6.

Verlag von Lucas Gräfe & Sillem in Hamburg. Lith. Anst. v. Werner & Winter, Frankfurt a/M.



Fig. 2.

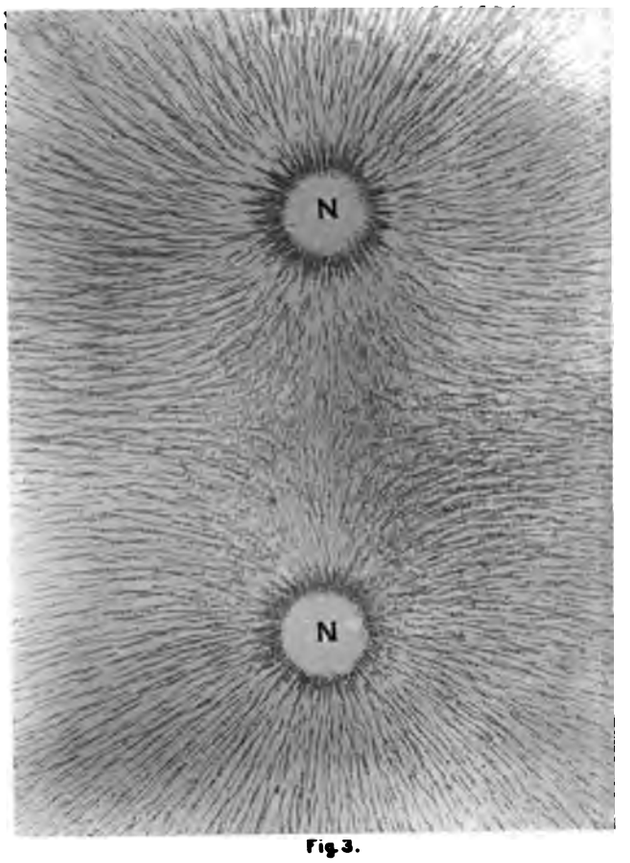

Fig. 3.



Fig. 4.



Fig. 1.

Photogr. Gesellsch. Berlin-Steglitz.

Verlag von Lucas Gräfe & Sillem in Hamburg.





Fig. 7.

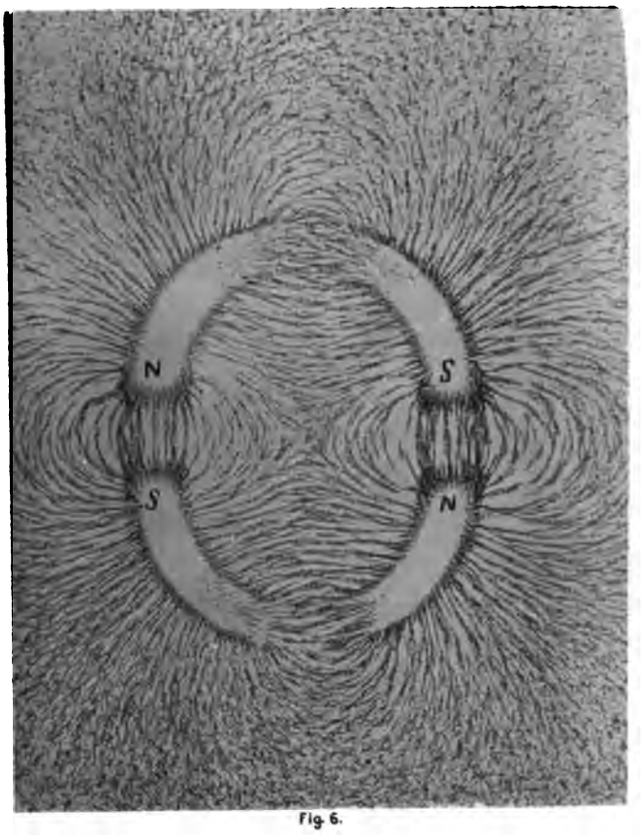

Fig. 6.

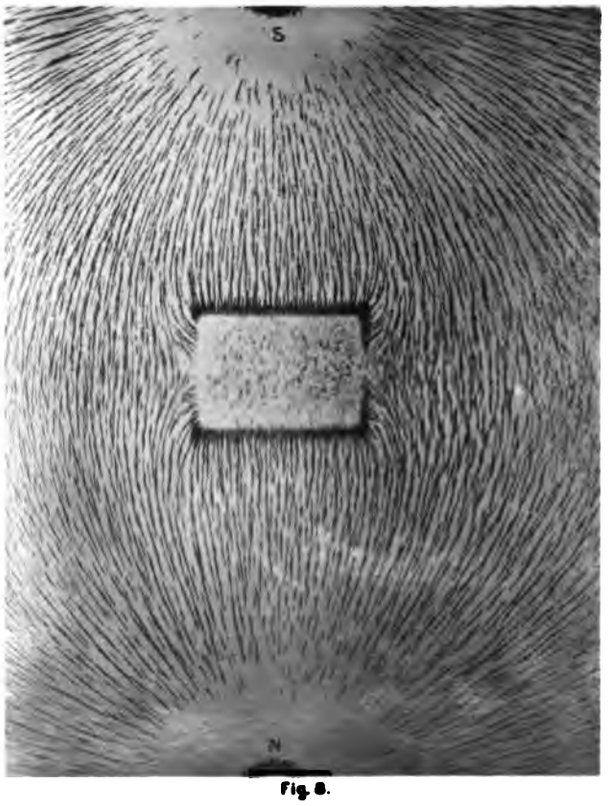

Fig. 8.


Fig. 5.



Fig. 11.



Fig. 10.



Fig. 12.



Fig. 9.

Fig. 1

Fig. 3.

Fig. 2.

Fig. 4.

Fig. 6.

Fig. 5

Druck von Lucas Gräfe & Sillem in Hamburg

Fig. 3.

Fig. 2.

Fig 1.

Fig. 2.

Fig. 3.

Fig. 4.

Verlag von Lucas Gräfe & Sillem in Hamburg

B Fig. 2.

C. Fig. 1.

C. Fig. 3.

C. Fig. 2.

C. Fig. 4.

D. Fig. 3.

Neue Photogr. Gesellsch. Berlin-Steglitz.

Verlag von Lucas Gräfe & Sillem in Hamburg.

A. Fig. 2

Fig. 1

C. Fig. 3 a.

C. Fig. 3 b.

C. Fig. 6.

B. Fig. 3.

B. Fig. 1.

Neue Photogr. Gesellsch. Berlin-Steglitz.

Verlag von Lucas Gräfe & Sillem in Hamburg.

Fig. 1. A I

Fig. 2. A II.

Fig. 3. H I.

Fig. 4. H II.

Fig. 6.

Fig. 5. H III.

Fig. 7.

Fig. 8.

Fig. 1

Fig. 2

Fig. 3

Fig. 5.

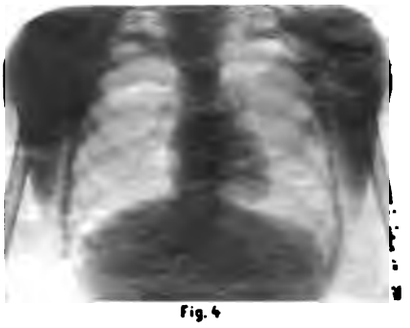

Fig. 4

Fig. 6.

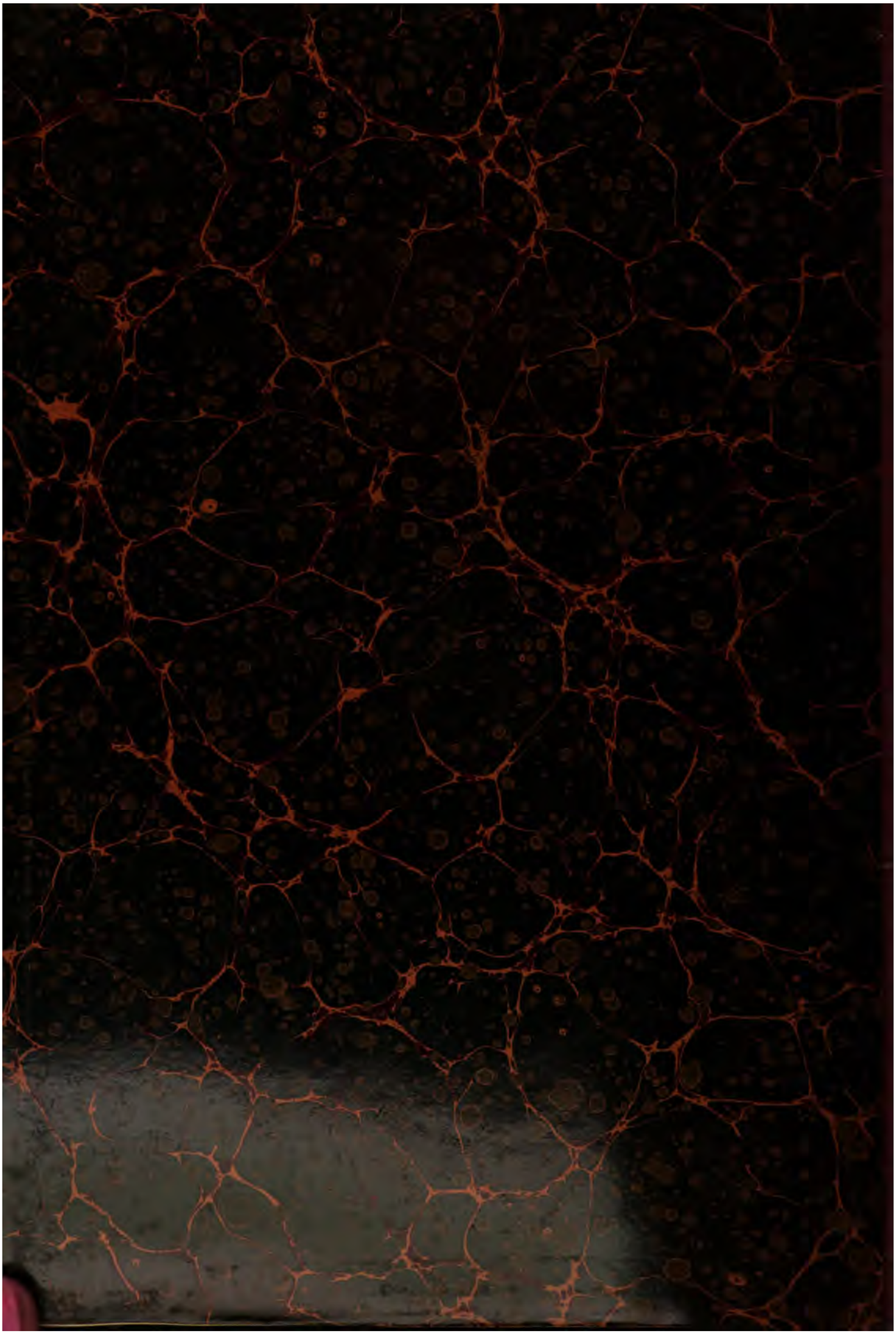



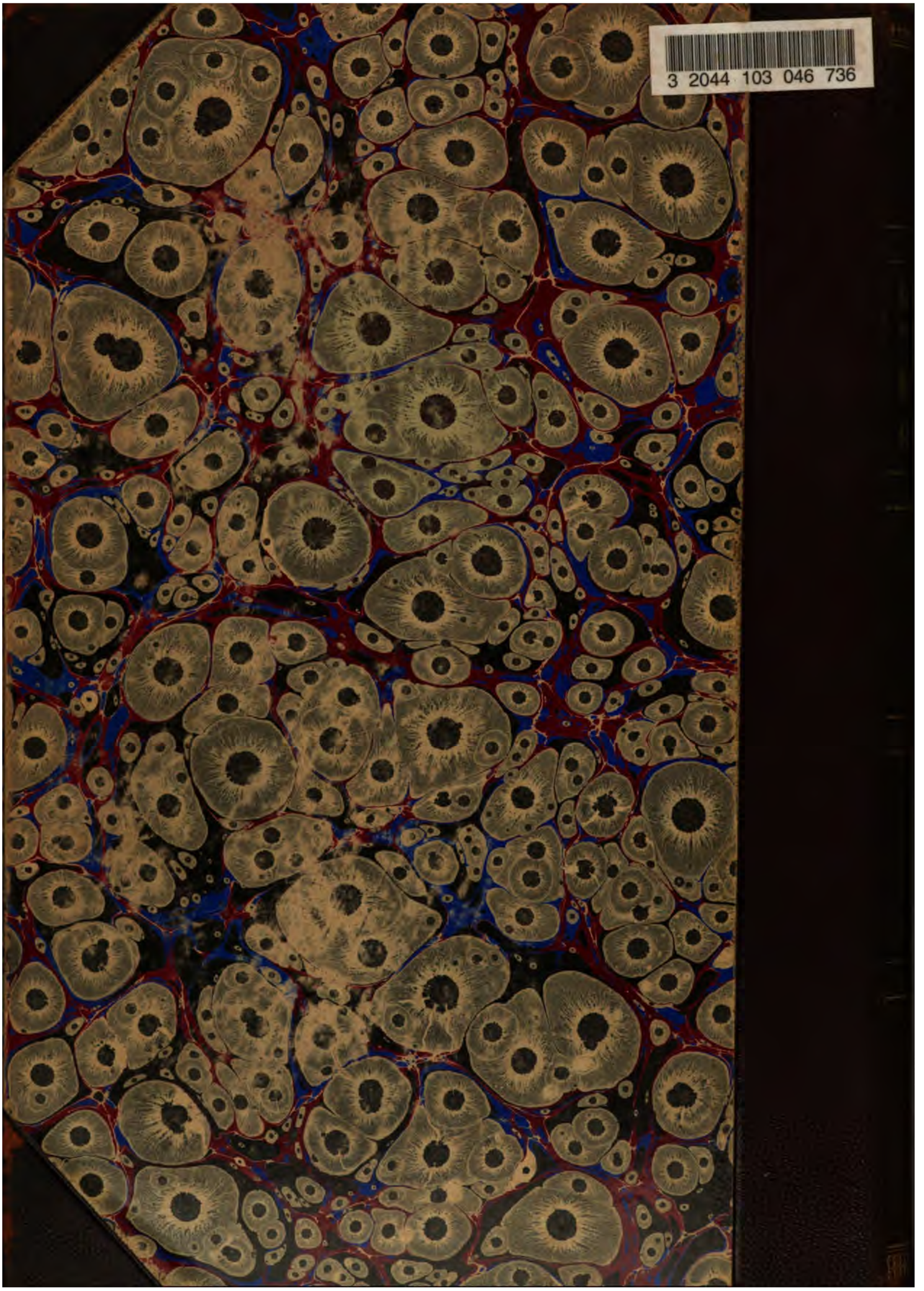
3 2044 103 046 736